

Fig. 19

R37620

Fig. 19

R37620

ÜBER DIE

ENTZÜNDLICHEN ERKRANKUNGEN

DER

STIRNHÖHLEN

UND

IHRE FOLGEZUSTÄNDE.

ÜBER DIE

ENTZÜNDLICHEN ERKRANKUNGEN

DER

STIRNHÖHLEN

UND

IHRE FOLGEZUSTÄNDE.

EINE KLINISCHE STUDIE

VON

DR. HERMANN KUHNT,

ORD. PROFESSOR DER AUGENHEILKUNDE UND DIREKTOR DER KGL. UNIVERSITÄTS-AUGENKLINIK IN KÖNIGSBERG I/PR.

WIESBADEN.

VERLAG VON J. F. BERGMANN.

1895.

Alle Rechte vorbehalten.

Druck der kgl. Universitätsdruckerei von H. Stürtz in Würzburg.

Vorwort.

Die vorliegende Studie ist aus der Praxis und für die Praxis entstanden. Auf eigenen Beobachtungen fussend hat sie sich, wie das so geht, weit über die ursprüngliche Absicht hinaus, in ihren Gegenstand vertieft. Vielleicht bringt sie dem Rhinologen einiges Neue, dem Augenarzte vielleicht eine nützliche Erweiterung seines diagnostischen und therapeutischen Könnens; den praktischen Aerzten — last not least — zeigt sie wohl auch, wie wenig sich oft ärztliche Beobachtung und ärztliches Handeln an Spezialitäten — Schranken binden dürfen.

Der wesentliche Inhalt der Arbeit wurde in einem am 5. März d. Js. im hiesigen Vereine für wissenschaftliche Heilkunde gehaltenen Vortrage mitgeteilt und ebendort wurden auch operierte Patienten vorgestellt.

Die Niederschrift fand in den Monaten Januar bis Mai d. Js. statt und wurde demgemäss die Literatur auch nur bis Ende 1893 benutzt. Die definitive Fertigstellung für den Druck konnte infolge äusserer Gründe erst im August-September erfolgen.

Königsberg i. Pr., im September 1894.

Hermann Kuhnt.

Inhalt.

	Seite
Klinisches Bild	3
Ätiologische Momente	14
Pathologische Anatomie	35
Diagnose	69
Komplikationen: a) an der Augenhöhle und dem Sehorgan	99
b) am Gehirn	145
Therapie	181
Krankengeschichten:	
I. Operierte Fälle	219
II. Nicht operierte, nur klinisch beobachtete Fälle	254

Der Grund, welcher die an entzündlichen Erkrankungen der Stirnhöhlen Leidenden so oft und zuerst zum Augenarzt führt, ist darin zu erblicken, dass sich den meist überaus schmerzhaften Affektionen sehr häufig Schwellungen oder phlegmonöse Zustände an den oberen Lidern oder an diesen und dem dem knöchernen Dache anliegenden Orbitalgewebe zugesellen. Die dadurch bedingten Beschwerden und die wesentliche Entstellung versetzen den Patienten in weit grössere Angst und Unruhe, als die manchmal vorhandenen unangenehmen Empfindungen und sonstigen Störungen am Auge selbst. Die sekundären Lid- resp. Lid-Orbitalaffektionen also sind es vorwiegend, die uns Ophthalmologen mit dieser Kategorie von Kranken in Beziehungen bringen.

Bezüglich der Häufigkeit der Orbitalkrankheiten im Verhältnis zu den Augenkrankheiten überhaupt hat R. Berlin[1]) auf Grund einer Zusammenstellung aus 65 Jahresberichten verschiedener Augenkliniken, die 209185 Kranke umfasste, das Verhältnis von 0,19 : 100 gefunden; „da indessen aus manchen Berichten mit Wahrscheinlichkeit, aus andern mit Sicherheit hervorgeht, dass ein und dieselben Fälle wiederholt aufgeführt worden sind, so dürfte das wirkliche Prozentverhältnis eher noch um ein geringeres kleiner anzunehmen sein.“ „Hinsichtlich der Krankheitsformen, machen in jener Zusammenstellung die Tumoren 41,7; die spontanen Entzündungen, inclusive Caries und Nekrose 41,3; Morbus Basedowii 9,3; die Traumen 5; die Affektionen der benachbarten Höhlen 2,7 Prozent

[1]) R. Berlin, Krankheiten der Orbita, Handbuch der Augenheilkunde von Graefe & Saemisch. Bd. VI; II. pag. 504.

aller derjenigen Orbitalkrankheiten aus, in welchen die Diagnose speziell angegeben war. Die Summe dieser Fälle betrug 290.“ Das prozentuarische Verhältnis für die Erkrankungen sämtlicher der Orbita benachbarten Höhlen (Sinus frontalis, maxillaris, ethmoidalis und sphenoidalis) beziffert sich demnach auf 0,007. Betreffs der einzelnen Sinus findet sich kein spezieller Vermerk. Diesen Angaben Berlins gegenüber beweisen meine eigenen Beobachtungen ein sehr viel häufigeres Vorkommen der Affektionen der Nebenhöhlen der Nase.

In dem letzten Triennium — 1. April 1891 bis 1. April 1894 — hatte ich in Jena und Königsberg Gelegenheit 8139 Patienten zu untersuchen und unter diesen allein 24 Fälle von sicheren Erkrankungen des Sinus frontalis zu diagnostizieren. Es ergiebt dies einen Prozentsatz von 0,29, wobei noch besonders hervorgehoben werden mag, dass es sich, wie aus den Krankengeschichten ersichtlich werden wird, bei den angezogenen Erkrankungen der Stirnhöhlen wiederum lediglich um solche entzündlichen Charakters, also um Empyeme, Hydropsien und periostitische Prozesse handelt.

Es ist eine missliche und auch unfruchtbare Sache aus den in der Litteratur deponierten Krankengeschichten noch nachträglich darzuthun, dass als Endursache dieser oder jener Periostitis des Augenhöhlenrandes, vieler Fisteln, mancher Lid- oder Orbitalphlegmonen nicht die vom Autor angenommene aufzufassen sei, sondern eine entzündliche Erkrankung des Sinus frontalis; und doch liesse sich dieser Beweis in einer grossen Anzahl von Fällen erbringen. Jedenfalls geht aus derartigen offenkundigen Thatsachen aber mit Sicherheit hervor, dass die Stirnhöhlenaffektionen nicht in dem Masse als bekannt vorausgesetzt werden dürfen, wie dies im Interesse unserer Kranken wohl wünschenswert und erforderlich sein dürfte. Ich schöpfe hieraus auch die Berechtigung, meine Studien über den in Frage stehenden Punkt und zwar in eingehender Weise darzulegen.

Dieselben basieren in erster Linie auf eigenen Beobachtungen in stattlicher Zahl; ich habe aber auch nicht unterlassen, die

in der Litteratur vorliegenden Mitteilungen — soweit sie mir zugänglich waren — thunlichst zu berücksichtigen.

Der bisher üblichen ophthalmologischen Nomenklatur nach präsentierten sich die 24 Fälle meiner Beobachtung, als: Periostitis des obern Margo orbitalis mit Lid- und beginnender Orbitalphlegmone 2 mal; diese verbunden mit Exophthalmus und Dislokation des Bulbus nach unten und aussen 3 mal; unter dem Bilde der Knochenfistel des obern Orbitalrandes mit Verkürzung und mehr weniger ausgesprochenem Ektropium der Palpebra superior, a) ohne Exophthalmus 3 mal, b) mit Exophthalmus 2 mal; unter dem Bilde der prominierenden Geschwulst im innern Winkel oder an der Stirn mit Exophthalmus und Dislokation 1 mal; als „Supraorbitalneuralgien“ (Empyeme, Blennorrhoeen oder Pyorrhoeen des Sinus frontalis ohne anatomische Veränderungen in der Augenhöhle und am Sehorgan mit oder ohne funktionelle Störungen am Auge) 13 mal.

Da die bei Stirnhöhlenaffektionen am Orbitaldache, in der Augenhöhle, an den oberen Lidern und eventuell am Auge selbst sich abspielenden, meist phlegmonösen Erkrankungen, wie wir sehen werden, fast immer sekundäre sind, so erscheint es mir angemessen, zunächst das bisher noch vielfach verschwommene

Krankheitsbild

der entzündlichen Veränderungen des Sinus frontalis[1]) zu klären.

Wir verstehen unter den entzündlichen Erkrankungen des Sinus frontalis alle mit Ausscheidung einhergehenden Veränderungen der Schleimhaut, mögen sie nun auf einer primären oder auf einer sekundären, d. h. zu einem Leiden der um-

[1]) Umfangreiche Litteraturzusammenstellungen über die Pathologie des Sinus frontalis finden sich vornehmlich bei folgenden Autoren:

1. Dezeimeris, Maladies des sinus frontaux. Journal de l'Expérience. T. I und IV.
2. Bouyer, Thèse de Paris 1859, Pathologie des sinus frontaux.
3. Steiner, F., Über die Entwicklung der Stirnhöhlen und deren krank-

gebenden Knochen hinzugetretenen oder durch einen fremden Körper verursachten Erkrankung beruhen.

Weil für die Diagnostik meist nur die länger bestehenden Affektionen des Sinus frontalis in Betracht kamen, also jene Formen, bei denen es sich um ein schleimiges, schleimig-eitriges oder ein eitriges Sekret handelt, so hat man alle chronischen Sinuserkrankungen promiscue Empyem genannt, ganz gleichgültig, ob eine wirkliche Retention eines Exsudates vorlag oder nicht. Gleich Praun[1]) halte ich dies nicht für erlaubt, möchte vielmehr empfehlen, für die einzelnen Stadien auch die sie bezeichnenden Benennungen anzuwenden. Ich werde daher im Folgenden eine Sinuitis catarrhalis acuta und chronica, ebenso blennorrhoica[2]) und pyorrhoica acuta und chronica unterscheiden. Die Bezeichnung Empyema bleibt für alle die Fälle reserviert, wo eine wirkliche Eiter-, Hydrops oder Mucocele, wo eine wirkliche Schleimabsackung vorliegt. Sobald neben der Eiter- oder Schleimabsackung eine Gewebsnekrose z. B. der Knochenwandungen, oder die Folge dieser in Form von Fisteln, in die Erscheinung tritt, werden wir von einem Stirnhöhlenabscess sprechen.

Leider sind die entzündlichen Erkrankungen des Stirnsinus nicht immer streng nach diesen Kategorien zu trennen. Wir

hafte Erweiterung durch Ansammlung von Flüssigkeiten. Archiv für klin. Chirurgie XIII. pag. 144 ff.

4. König, Emil, Über Empyem und Hydrops der Stirnhöhle. In.-Dissert. Bern 1882.
5. Pitiot, Étude sur les abcès des sinus frontaux et leur traitement. Thèse de Lyon 1888.
6. Wolff, Friedr., Das Empyem der Stirnhöhlen. Diss. inaug. Bonn 1887.
7. Wiedemann, Hans, Das Empyem der Stirnhöhlen. Diss. Inaug. Berlin 1893.
8. V. Engelmann, Der Stirnhöhlenkatarrh. Archiv f. Laryngologie u. Rhinologie I, 3. Diese treffliche Arbeit konnte leider nicht mehr berücksichtigt werden.

[1]) Eduard Praun, Die Stirnbeinhöhleneiterung und deren Operativbehandlung. Inaug.-Dissert. Erlangen 1890.

[2]) Blennorrhoea von Blenna = Schleim und Rhoë; Pyorrhoea von Pyon = Eiter und Rhoea.

werden die Schwierigkeiten, die der frühzeitigen Diagnose jener Leiden entgegentreten, noch eingehend zu würdigen haben. Immerhin aber möchte obiges Prinzip fördernd und auch bis zu einem gewissen Grade durchführbar erscheinen.

Das klinische Bild der Stirnhöhlenerkrankungen ist sehr verschieden. Wir haben zu unterscheiden die akuten und die chronischen Formen. Die ersteren können selbstredend in die letzteren übergehen, können aber auch eine direkte, definitive Ausheilung finden. Die chronischen Formen sind in zwei, meist scharf zu differenzierende Unterabteilungen zu zerlegen: in die primärer und in die sekundärer Natur.

Die primären chronisch entzündlichen Sinuitisformen umfassen die primäre Sinuitis catarrhalis, blennorhoica und pyorrhoica sowie die Folgezustände dieser: die Empyeme, die Abscesse und einen Teil der Hydropsien; die sekundären, meistens torpiden Formen den grössten Teil der durch Traumen und Knochenaffektionen an den Wänden der Stirnhöhle, sowie durch Fremdkörper und Parasiten veranlassten Leiden.

Als das Prototyp einer Sinuitis frontalis muss die chronisch entzündliche Form hingestellt werden. Im Hinblick auf unsere zahlreichen und eingehenden Krankengeschichten soll sie hier nur aphoristisch geschildert werden.

Vorher aber möchte ich noch ausdrücklich betonen, dass ich den nachhaltigen Eindruck gewonnen habe, als ob zwischen dem Material kranker Stirnhöhlen, welches den Rhinologen und demjenigen, welches den Ophthalmologen frequentiert, ein wesentlicher Unterschied bestehe. Bei unseren Kranken lagen gewöhnlich bedeutende subjektive Beschwerden mit geradezu charakteristischen Klagen und der Neigung zu Komplikationen vor, es handelte sich, wie die weitere Darstellung lehren wird, fast nur um schwere Fälle. Die Nasenerkrankung tritt ganz oder doch sehr bedeutend in den Hintergrund. Dieser Spezies nun ist die grosse Zahl

jener in der Regel viel sanfter und milder verlaufenden Sinuitiden gegenüberzustellen, deren Klagen abgesehen von der mehr oder weniger markierten chronischen Eingenommenheit des Kopfes vorwiegend in dem Eiterflusse aus der Nase und in der häufigen Verstopfung dieser gipfeln. Naturgemäss suchen alle diese den Nasenarzt und nur ganz zufällig und ausnahmsweise mal den Augenarzt auf. Die Schilderungen der Leiden der Stirnhöhlen werden sich deshalb begreiflicherweise etwas verschieden gestalten, um nicht zu sagen, gestalten müssen, je nachdem sie von dieser oder jener Seite erfolgen.

Monate oder Jahre lang haben die Kranken an Schmerzen in der Stirn und an Eingenommenheit des Kopfes gelitten, bis sich meist im Anschluss an eine Gelegenheitsursache, an eine Erkältung oder einen Schnupfen, ein Anfall entwickelt. Unter Fieber und Allgemeinerscheinungen, überaus heftigen und quälenden Kopfschmerzen, die vorwiegend über der Nasenwurzel und in der medialsten Stirngegend, d. h. zwischen Mittellinie und Incisura supraorbitalis lokalisiert sind, bildet sich daselbst eine grosse Druckempfindlichkeit, auch wohl eine Anschwellung der Haut; daneben kommt es zu einem Ödem zu einer Infiltration oder gar Phlegmone des oberen Augenlides und event. zu einem Exophthalmus. Der Kranke, zu jeder geistigen und körperlichen Arbeit unfähig und apathisch, pflegt strengste Bettruhe zu beobachten und sich jeder Nahrungsaufnahme zu enthalten. Nach einem oder mehreren Tagen klingen die Erscheinungen, manchmal nach Ausfluss einer kopiösen, schleimig eitrigen oder eitrigen fötiden Masse aus der entsprechenden Nasenhälfte, ab, und es kehrt schnell oder nach und nach leidliches Wohlbefinden zurück. Letzteres kann ein ganz vollkommenes werden und verschieden lange anhalten. Mit Eintritt rauher, nasskalter, schroff wechselnder Witterung, gemeinhin in Gesellschaft einer Erkältung, wiederholt sich jetzt, manchmal urplötzlich jene Attacke, um in etwa gleicher Weise zu verlaufen. Gelegentlich kommt es hierbei zu einem Aufbruche

der Lid-Orbitalphlegmone und zur Entleerung massenhaften Eiters; es persistiert eine Fistel dicht unter dem oberen Orbitalrande. Mit der Sonde vermag man alsdann gewöhnlich unschwer in die Stirnhöhle vorzudringen, da die untere, selten die vordere knöcherne Wand in umschriebener Ausdehnung geschwunden ist. Ausnahmsweise kann sich aber auch manchmal eine Perforation der hinteren Wand ausbilden und zu einer todbringenden Meningitis oder zum Abscess im Lobus frontalis führen.

So quälen sich manche Kranke Jahre lang mit ihren „Neuralgien", ihrer „Kopfgicht" herum, bis sie der Verzweiflung nahe endlich ärztliche Hilfe suchen und finden. Ausnahmslos leidet bei längerem Bestande der Erkrankung das Allgemeinbefinden in hohem Grade.

Wegen der Prodrome, des anfallsweisen Auftretens der subjektiven und objektiven Beschwerden nach Pausen längeren oder kürzeren Wohlbefindens nicht minder wie wegender stetig zunehmenden Schwere und Gefahr der Symptome erscheint mir das klinische Bild der chronischen Stirnhöhlenentzündung in vielen Beziehungen dem des Glaucoma inflammatorium chronicum überaus ähnlich.

Die chronisch entzündliche Form der Sinuitis frontalis kann aber auch einen von dem ebengeschilderten sehr abweichenden Verlauf nehmen.

Das Stadium der Vorläufer ist dasselbe. Die Anfälle erreichen keine markante Höhe, sondern stellen nur stärkere Prodromi dar. Endlich schwinden auch diese. Dafür entwickelt sich infolge Atrophie der untern Knochenwand eine mit der Zeit immer deutlicher werdende Geschwulst im oberen inneren Augenhöhlenwinkel, ganz ohne, oder doch nur mit geringen entzündlichen Erscheinungen, die zu einer Dislokation des Augapfels nach unten und aussen und vielleicht zu einem unbedeutenden Motilitätsdefekt nach oben und oben innen mit Doppeltsehen führt. Die subjektiven Empfindungen, die dumpfen Schmerzen in der Stirn, die Eingenommenheit des ganzen Kopfes, die geistige Unbeholfenheit, die verminderte Gedächt-

niskraft weichen nie ganz, erreichen aber auch keine besondere Höhe. Nur wenn die Geschwulst einmal plötzlich auftritt, kommen ernstere cerebrale Erscheinungen zur Beobachtung. Gewöhnlich treibt der kosmetische Defekt die Kranken zum Arzt, der eine pralle, elastische, fluktuierende Geschwulst konstatiert, die auf Druck wenig oder gar keine Schmerzen verursacht. Bleibt die Geschwulst noch weiterhin sich selbst überlassen, so greift sie auch auf die vordere Sinuswand über, oder sucht sich in die Nasenhöhle hinein auf Kosten des Siebbeinlabyrinthes auszudehnen.

Dieses pflegt der klinische Verlauf derjenigen Hydropsien oder Mucocelen zu sein, die durch cystoide Degeneration in einer entzündeten Schleimhaut zur Entwickelung gelangen.

Die akute Form der Stirnhöhlenentzündung tritt, falls es sich nicht bloss um eine besonders heftige Attacke bei einer bis dahin nur wenig bemerkbaren Sinuitis oder um ein Trauma handelt, allein im Anschlusse an eine schwere Infektion der Nasenhöhle unter hohem Fieber und bedrohlichsten Allgemeinerscheinungen auf. Das Sensorium ist stark benommen; in kürzester Zeit kommt es zur Perforation einer der knöchernen Wandungen, gewöhnlich der unteren oder vorderen, die Lid-Orbitalphlegmone bricht nach aussen durch. Eine grosse Gefahr für das Leben des Erkrankten besteht dabei in der möglichen Verschleppung des Virus auf den Bahnen der Orbitalvenen nach dem Sinus cavernosus, ferner in der Perforation der hinteren Knochenwand.

Dem Stadium der Prodrome entspricht die Sinuitis catarrhalis, die zugleich mit einem akuten oder recidivierenden Schnupfen oder im Anschluss an einen solchen bei besonders prädisponierten Individuen die Stirnhöhle zu befallen pflegt. Sie ist, wie bereits bemerkt, nur selten Gegenstand ärztlicher Behandlung und Beobachtung. Die gegen die Coryza gerichtete Therapie pflegt auch sie zum Schwinden zu bringen oder doch so zu beeinflussen, dass kaum erhebliche Beschwerden zurückbleiben. Letztere bestehen event. in einer leichten intermittierenden Supraorbital-

neuralgie und „migräneartigen Zuständen". Erst mit dem richtigen Anfalle kommt dem Patienten das Bewusstsein einer wirklichen Erkrankung. Ausnahmslos liegt nunmehr eine Sinuitis blennorrhoica, blennopyorrhoica oder pyorrhoica vor.

Die sekundären Stirnhöhlenerkrankungen beruhen entweder auf einem Knochenleiden infolge allgemeiner Ursachen oder auf Traumen, die die Stirngegend trafen. Wegen ihrer Häufigkeit kommen namentlich diese letzteren in Betracht.

Je nach der Heftigkeit des Stosses, Schlages, Falles etc. wird sich an der Stelle der Einwirkung nur eine Periostitis oder Osteoperiostitis zeigen, oder, wenn Zersplitterungen resp. Zersprengungen namentlich der dem Sinuskavum nächsten Knochenteile stattfanden, wird die Schleimhaut selbst verletzt sein, es werden Blutungen eintreten und es wird auch eine Infektion von der Nase aus hinzukommen können. Ausserdem wird von Bedeutung sein, ob die Mukosa untadelhaft gesund oder doch schon leicht verändert war.

Die beste Illustration für eine so geschilderte, komplizierte Verletzung scheint mir die einfache Wiedergabe einer von Gabsczewicz[1]) gelieferten Krankengeschichte zu bieten.

Ein 16jähriger gesunder Knabe bekam einen Schlag auf die Stirn über der Nasenwurzel. Schmerzen nach wenigen Stunden, nach einigen Tagen schon Entwickelung einer schmerzhaften, sich rasch vergrössernden Geschwulst zwischen den Augenbrauen; Fieber; Aufnahme ins Spital. Die Untersuchung zeigte eine hühnereigrosse fluktuierende Geschwulst über dem linken Auge in der Gegend der Glabella; Haut gerötet und schmerzhaft, oberes Lid geschwollen und gesenkt, Bulbus intakt, Temperatur 39° C., Puls 120. Spaltung der Geschwulst, Entleerung vielen Eiters. Knochen und oberer Orbitalrand vom Periost entblösst. Keine Kommunikation mit dem Sinus front. Schnelle Heilung. Nach 5 Wochen hat Pat. wieder heftige Schmerzen an der operierten Stelle. Augenlid ist geschwollen, Temperatur 38,5 C. Es wird ein Empyema sin. front. diagnostiziert. Eröffnung; man fand ausser Eiter zwei nekrotische Knochenstücke; die Höhle selbst war mit Granulationen erfüllt, die mit dem scharfen Löffel entfernt wurden.

---

[1]) A. Gabsczewicz, Ein Fall von Trepanation der Stirnhöhle. Gazeta lekarska 1891, Nr. 1 citiert nach dem Referate im internat. Centralblatt f. Laryngologie etc. 1893, pag. 13.

Es war in diesem Falle also zu einer Absprengung oder Exfoliation von Knochensplittern gekommen, die alsbald eine Sinuitis suppurativa veranlassten. Die gleiche Sinuitis pyorrhoica kann sich aber auch einstellen ohne direkte Zertrümmerung der Knochensubstanz, ja es vermag eine solche Eiterung zur Spontanheilung und zwar zur dauernden zu gelangen, wie aus der Beobachtung E. Koenigs[1]) hervorgeht:

Ein 39jähriger Mann ohne Malaria oder Syphilis-Infektion, von kräftiger Konstitution, hat schon früher öfter an Stirnkopfschmerz gelitten. Ein energischer Faustschlag auf den knöchernen Teil der Nase verursacht eine ganz geringe Blutung und eine sechstägige lokalisierte Schmerzhaftigkeit und Schwellung. „Zwölf Tage nach der Verletzung traten heftige linksseitige Stirnschmerzen stechender und klopfender Art auf; dieselben hatten ihren Sitz vornehmlich in der Gegend oberhalb des Auges bis gegen die Mitte der Stirn zu und gegen den Stirnhöcker hinauf. Eine umschriebene besonders druckempfindliche Stelle war dabei nicht zu finden, die Schmerzen stellten sich intermittierend ein.“ Kein Fieber; Eisumschläge, Blutegel hinter den Ohren, Schröpfköpfe in den Nacken, Laxantien, Chinin. „Nach Ablauf zweier Wochen trat plötzlich, ohne dass Patient an Schnupfen litt, während des Tages aus dem linken Nasenloche ein mit Blut gemischter Eiterausfluss ein. Auf dies hin liessen die Schmerzen plötzlich auffallend nach und zwar schon am gleichen Tage, am darauffolgenden Tage traten sie nur noch für kurze Zeit und ganz gelinde auf, um hernach völlig zu schwinden. Der Ausfluss war die ersten Tage ziemlich reichlich und füllte zwei Nastücher täglich; die folgenden Tage wurde er allmählich geringer und hörte mit dem sechsten Tage ganz auf. Patient hat nie mehr etwas von dieser Affektion verspürt und befindet sich seither ganz wohl.“

Gewöhnlich ist der Verlauf indes ein wesentlich anderer, nämlich so, dass auf das Trauma eine Osteoperiostitis folgt, die schnell weicht. Sehr allmählich, nach Monaten oder selbst Jahren, wo vielleicht nur zeitweise eine gleichseitige profuse Schleim- oder Eiterentleerung aus der Nase eventuell eine mässige Rötung, Schwellung und Druckempfindlichkeit auffiel, bildet sich eine Ektasie und zwar genau an der Stelle der ehemaligen Verletzung aus, die gar keine oder nur sehr unbedeutende Schmerzen, eine geringe Schwere und Eingenommenheit des Kopfes oder ein wenig Schwindelgefühl verursacht. Manche

1) E. Koenig, Über Empyem und Hydrops der Stirnhöhle. Bern 1882.

Patienten haben aber auch gar keine Beschwerden und werden sich überhaupt erst durch die Geschwulst oder durch deren Folge, die Dislokation des Bulbus, einer Krankheit bewusst.

Die Folgen der Stirnhöhlenleiden, insbesondere der in Eiterabsackungen bestehenden, treten sehr bald, abgesehen von den lokalen Symptomen, in manchmal überaus charakteristischen

Störungen des Allgemeinbefindens

in die Erscheinung.

Bei allen derartigen Kranken fiel mir eine eigentümlich anämische, fahle, graugelbe Hautfarbe auf. Die Schleimhaut der Lippen und der Konjunktivae zeigte sich überaus blass und matt glänzend, ganz wie bei Individuen, die eine konsumierende, lange und schwere Erkrankung überstanden haben.

Weiterhin imponierte an der Mehrzahl entweder eine grosse Aufgeregtheit und Nervosität, oder eine mehr melancholische, indolente, ja selbst stupide Gemütsstimmung. Nicht selten gaben Patienten, die sich aufmerksam beobachteten, oder deren Verwandte auf Befragen an, dass eine unheimliche Veränderlichkeit in der Stimmung, eine unmotivierte Launenhaftigkeit bei anscheinend untadelhaftem sonstigen Befinden und auch beim Fehlen irgend welcher wesentlicher Schmerzen, bemerkt worden sei.

Übereinstimmend lauteten sodann die Klagen, dass jede auch nur entfernt anstrengende geistige Thätigkeit unmöglich geworden sei. Werde sie trotzdem versucht, so folgten heftige Schmerzen im ganzen Kopfe und ein überaus unbehagliches Gefühl der Abgeschlagenheit und Ermattung. Auch sei die Auffassungsfähigkeit und insbesondere das Gedächtnis mangelhaft.

Fast allgemein lagen gastrische Störungen vor und zwar nicht allein zur Zeit der Attaquen, sondern beständig. Infolge dessen waren mehrere meiner Patienten der festen Überzeugung, magenkrank zu sein. Feste Speisen erzeugten bei manchen sofortiges Aufstossen, Magendruck oder gar Erbrechen. Mit Vorliebe wurde deshalb zur Milchnahrung gegriffen, was

auch bereits von Lichtwitz, Luc[1]) und Tucker[2]) beobachtet wurde. Die objektive Untersuchung liess in jedem unserer Fälle feststellen, dass keine Ektasie, kein Ulcus, auch keine wesentliche Abweichung von der normalen Acidität des secernierten Saftes vorliege.

Die von Schütz erwähnte Verminderung der Geschmacksempfindung, als „schmecke alles bei vorhandener Esslust wie Stroh", dürfte eine seltene Ausnahme darstellen.

Häufig wurde die Exacerbation der Sinuitis, der Anfall, durch eine Fieberbewegung eingeleitet, manchmal durch heftige Schüttelfröste und nebstdem durch Schwindelanfälle, längerdauernde Bewusstlosigkeit, sogar durch apoplektische Symptome und Lähmungen einer Körperhälfte, die indes bald wieder schwanden (Riberi). Aber auch in den Pausen habe ich leichte Fieberbewegungen, in Form der allabendlichen Temperatursteigerung beobachtet. Da die Kranken immer sehr heruntergekommen sind, kann hierdurch sehr leicht der Verdacht auf eine schleichende Tuberkulose erregt werden.

Fast alle Kranken gaben an, dass der Schlaf unruhig und wenig tief sei und sie deshalb auch nur unbedeutend stärke; insbesondere würde er durch schreckhaftes Aufwachen unterbrochen. Die Nachtruhe bestehe daher nur in einem Halbschlafe, der zudem noch durch wüste Träume und Phantasiegebilde beeinträchtigt werde.

Ausnahmsweise wurden bei Patienten, die ein altes Empyem mit sich herumtrugen, auch Spuren von Zucker im Harn gefunden.

Es kann wohl keinem Zweifel unterliegen, dass die Anämie, das Fieber, die Magenbeschwerden auf eine Resorption von Exsudatmassen oder Ptomainen aus der kranken Stirnhöhle zurückgeführt werden müssen, mögen diese Erscheinungen nun

---

1) Luc, Empyème latent du Sinus frontal droit sans cause apparente, traitement par l'ouverture de l'os frontal et le curettage du foyer. Guérison incomplète. Archives internationales de laryngologie 1893 Nr. 4.

2) Tucker, de l'éclairage des cavités de la face. Paris 1894.

zur Zeit einer Attacke oder während der schmerzfreien Periode, der Zeit der Latenz, sich einstellen. Ich lasse es dabei natürlich unentschieden, ob diese Aufsaugung allein von der kranken Sinusschleimhaut oder nebst dem auch vom Magen aus bewirkt wird, wohin eine Masse jener Substanzen durch Verschlucken gelangen dürfte. Den Beweis für meine Behauptung bringt Schwinden aller Beschwerden nach Ausrottung des Eiterherdes, sodann jene Quote von Fällen, bei welchen nach Entleerung des Exsudates zwar sogleich Wohlbefinden eintrat, alle Symptome, sogar Steifigkeit der Glieder verbunden mit hektischem Fieber, Erbrechen etc. alsbald aber wiederkehrten, wenn durch Schluss der Abscessöffnung der Eiter nicht mehr abfliessen konnte; schliesslich das Auftreten des Bildes einer wirklichen Septikämie (Macnaugthon Jones, Walker).

Den männlichen Kranken war es meist auch aufgefallen, dass sie gegen Alkohol und Tabak auffallend resistenzlos geworden waren. Diese Schwäche hatte bei Einzelnen einen derartigen Grad erreicht, dass sie sich geradezu fürchteten — selbst bei anscheinend völligem Wohlbefinden — in Gesellschaft ein Glas Bier zu trinken, aus Besorgnis, sie könnten den Eindruck der Trunkenheit hervorrufen. Dies schon von Grünwald[1]) betonte Symptom schwand ebenso wie alle die andern nach Beseitigung des Eiterherdes.

Wenden wir uns zur Besprechung der

ätiologischen Momente,

so müssen wir obenan den Satz stellen, dass für die Erwerbung einer entzündlichen Stirnhöhlenerkrankung in vielen Fällen eine individuelle Prädisposition angenommen werden muss.

[1]) L. Grünwald, Die Lehre von den Naseneiterungen mit besonderer Rücksicht auf die Erkrankungen des Sieb- und Keilbeins und deren chirurgische Behandlung. München und Leizig 1893.

Diese individuelle Prädisposition wird meiner Meinung nach durch den anatomischen Bau des Gesichtsskeletts, insbesondere der Nasenhöhle gegeben und beruht in der Grössenentwicklung und Form der Sinus frontales, in der Konfiguration der Ductus naso-frontales und in dem Verhalten des Septum.

Obschon in der Litteratur die Resultate einer ganzen Reihe von Messungen am gesunden Sinus frontalis bekannt sind, haben wir doch noch keine auf einer genügenden Anzahl von Einzel-Untersuchungen basierenden Angaben über Durchschnitts-Grössenverhältnisse der Stirnhöhlen in den verschiedenen Lebensaltern. Auf diese dürfte es aber um so mehr ankommen, als wiederholt die Ansicht geäussert worden ist, die Dimensionen der Stirnhöhlen nähmen mit steigendem Alter kontinuierlich zu. Bei den diesbezüglichen Untersuchungen, die hoffentlich nicht mehr lange ausstehen werden, wäre natürlich auch auf die relativen Grössenverhältnisse des Siebbeinlabyrinthes Bedacht zu nehmen. Alle Autoren stimmen darin überein, dass die Stirnhöhlen beim männlichen Geschlechte umfangreicher und geräumiger sind als beim weiblichen[1]).

---

1) Die genauesten Messungen dürften immer noch die von Friedrich Arnold sein (Handbuch der Anatomie des Menschen 1845). „Ich habe", sagt der exakte Forscher, „an einer grossen Zahl normal gebildeter Schädel diese Höhlen in ihrer Ausdehnung untersucht und gefunden, dass sie im Durchschnitt in der Höhe (von der Incisura nasalis an) 12‴, in der Breite 15‴ (jede) und in der Tiefe 4—6‴ messen."

In den letzten Jahren lieferten Alezais*), Poirier**) und Winkler***) weitere Beiträge.

Nach Alezais, der die Sinus frontales zwar nur an 13 männlichen und 10 weiblichen Leichen zwischen 21 und 81 Jahren einer Prüfung unterzog, ist die beim Erwachsenen mit zunehmendem Alter auftretende Vergrösserung eine ungewisse und unregelmässige. Die Stirnfläche der Sinus misst beim

---

*) Alezais, Assoc. des scienc. médicales. Progrès de Marseille 1891. Nach dem Referat im Internat. Centralbl. für Laryngologie, Rhinolog. etc. 1893 pag. 23 mitgeteilt.

**) Poirier in der Arbeit von Guillemain.

***) Winkler, Zur Anatomie der unteren Wand des Sinus frontalis. Arch. f. Laryngologie u. Rhinolog. Bd. I.-2. pag. 175—197.

Es leuchtet ohne weiteres ein, dass ein sehr geräumiger Sinus frontalis bei gleicher Erkrankung eine grössere Menge Sekret liefern wird als ein kleiner, ferner dass, falls nicht der Ausführungsgang in der gleichen Proportion voluminöser geworden ist, was niemals der Fall zu sein scheint, eine Retention der ausgeschiedenen Massen viel leichter im ersteren Falle erfolgen wird als im letzteren.

In neuester Zeit ist von Heller durch Callsen[1]) darauf hingewiesen worden, dass oft genug am Sektionstische selbst hohe Grade von Stirnhöhlenerweiterung angetroffen werden, ohne dass die Krankengeschichte Anhaltspunkte für eine Sinuserkrankung ergiebt. Die weitere Wahrnehmung, dass solche Erweiterungen häufig bei syphilitischen Individuen zu finden sind, hatte bei Heller die Vermutung gezeitigt, dass die Syphilis indirekt, durch das Zwischenglied des chronischen Nasenkatarrhs, Ursache derselben sein könne.

Unter 118 Schädeln der Sammlung des Kieler pathologisch-anatomischen Instituts fand Callsen 39 mit Stirnhöhlenerweiterung bedeutenderen Grades, also ungefähr ein Drittel. Unter diesen 39 Schädeln waren sicher syphilitische 26, der Syphilis verdächtig 6. An 7 Schädeln konnte keine Lues nachgewiesen werden.

Ich selbst habe zu wiederholten Malen die Beobachtung machen können, dass bei hereditär luetischen Individuen die Grösse der Stirnhöhlen auffallend und ungewöhnlich war. Bei erworbener Lues ist mir eine grössere

---

Mann 6 cm in der Supraorbitallinie und 3,5 cm in der Mittellinie, bei der Frau 4,5 und 3,0 cm. Die Orbitalfläche hat beim Manne 2,25 und 2,0 cm, bei der Frau 2,0 und 1,3 cm. Sie endigt oft an der Linea lacrymoorbitalis, doch kann sie nach der inneren Wand eine lakrymale Fortsetzung von 1 bis 0,5 cm entsenden. Der linke Sinus scheint öfter ein wenig grösser zu sein als der rechte, dieser dagegen hat öfter als der linke den lakrymalen Fortsatz.

Poirier gewann auf Grund von Messungen an 30 Kadavern (18 Männer 12 Frauen) folgende Eindrücke: „chez l'homme les sinus frontaux mesurent en moyenne 3 cent. toutes leurs dimensions. Chez la femme ils n'ont guère plus de 12 à 15 millim. . . . .

Ont peut dire, que chez l'homme les sinus frontaux s'étendent à 3 cent. au-dessus de la racine du nez, tandis que chez la femme ils dépassent rarement 2 cent. Latéralement ils ont la même étendue. „La capacité moyenne des deux sinus réunis varie de 3 à 5 cent. cubes."

Winkler endlich kommt durch seine anatomischen Studien zu dem Schlusse, dass die sagittale Ausdehnung für erwachsene Individuen 1,0—1,5 cm im allgemeinen betrage, die Breite 2—2,5 cm.

[1]) Karl Callsen, Über Häufigkeit und Ursachen der Stirnhöhlenerweiterung. Diss. inaug. Kiel 1893.

Ausdehnung der Sinus nicht aufgefallen. Dieselbe dürfte ohne manifeste Erkraukung auch wohl kaum zu erwarten sein, es sei denn, dass das Individuum sehr jung, in einer Zeit, wo das Wachstum der Höhlen noch anhält, die Infektion acquirierte. Demnach erschien mir die Erklärung einfach und plausibel, wonach die Eigenart der Stirnknochen bei hereditär Luetischen es bedinge, dass sie den einwachsenden Hohlräumen weniger Widerstand entgegensetzen können, die Hohlräume also zu grösserer Entwickelung gelangen.

Eine Vergrösserung der Stirnhöhle ohne deutliche Zeichen der Erkrankung, sei es an der Schleimhaut, sei es an den Knochenwandungen, kann unmöglich als eine Folge der Druckwirkung einer pathologischen Exsudation angesehen werden. Auch ist daran zu erinnern, dass die durch eine Mucocele oder ein Empyem sich ausbildende Erweiterung — nur um jene beiden Prozesse könnte es sich handeln — kaum jemals eine gleichmässige ist, sondern dass die relativ dünnsten Knochenpartien am leichtesten und ausgedehntesten nachgeben, und dass ausserdem mit dieser Hinausdrängung der unteren, resp. vorderen, in sehr seltenen Fällen wohl auch der hinteren Knochenwand fast ausnahmslos eine überaus hochgradige Verdünnung der Knochensubstanz, ja partieller oder umfangreicher Schwund derselben einherzugehen pflegen.

Auch die Form der Stirnbeinhöhle kann insofern eine schwerere Erkrankung begünstigen, als eine sehr ausgesprochene Buchtenbildung oder gar eine Abkammerung einzelner Recessus die Spontanheilung selbst einfachster konsensueller Katarrhe unmöglich macht, bei jeder weiter vorgeschrittenen Erkrankung aber der Therapie den hartnäckigsten Widerstand entgegensetzt. Ganz besonders unangenehm für den Besitzer können solche Sinus werden, wo sich ein mit der Stirnhöhle kommunizierendes Hohlraumsystem, wie in unserm Falle XII, im Orbitaldache weit nach hinten bis in die Nähe des Formen opticum an das eigentliche Cavum anschliesst.

Von derselben oder vielleicht noch von höherer Bedeutung für die Einnistung einer Erkrankung scheint mir die Form und die Verlaufsweise des Ausführungsganges zu sein. Denn, immer die gleiche Weite vorausgesetzt, wird bei einem längeren, gewundenen, nicht runden, sondern plattgedrückten Ductus dieselbe Schleimhautschwellung viel leichter und anhaltender einen Schluss des Lumens oder eine Verlegung durch eine Falte herbeiführen müssen, als bei einem kürzeren, geraden und mit einem runden Lumen versehenen.

Diese ungünstigen anatomischen Verhältnisse des Ausführungsganges sind nach meinen Untersuchungen bei Schmal- und Hochgesichtern im allgemeinen häufiger und ausgesprochener, als bei Breitgesichtern.

Aber auch ein völliges Fehlen eines der beiden Ausführungsgänge ist beobachtet worden. E. König[1]) fand bei einer Leiche die linke Stirnhöhle nach der Nase zu vollständig abgeschlossen, zugleich fehlte das Septum bis auf eine niedrige ringförmige Crista. Mir selbst liegt ein Schädel vor, bei dem der kleinere linke Sinus gleichfalls eines besonderen Ductus nasofrontalis entbehrt. Das Septum ist nur in der oberen Hälfte vorhanden, in der unteren fehlt selbst die Andeutung einer Crista. Der umfangreiche rechte Sinus besitzt ausserdem noch eine sehr entwickelte lacrymale Fortsetzung. „Es legt nun dieser Befund die Wahrscheinlichkeit nahe, — folgert König meiner Meinung nach sehr mit Unrecht — dass solche Verschlüsse der Stirnhöhlen auch vorkommen bei erhaltenem Septum, was notwendigerweise zu einem Hydrops führen muss."

Desgleichen habe ich ebenso wie Winkler feststellen können, dass der Kanal bei im übrigen normalen Verhältnissen in Stirnhöhle, Knochen und Nase, ganz ungewöhnlich eng war, sodass die Sondierung mit der Bowmannschen Sonde Nr. 1 eben noch gelang.

Ein drittes prädisponierendes Moment möchte ich in dem hochgradigen Schiefstande oder in bedeutender Entwickelung einer Spina des Septum narium erblicken. Hierdurch kann der Luftdurchgang durch die eine Nasenhälfte erschwert und mithin Veranlassung für eine zirkulatorische Störung gegeben sein. Und so sehen wir denn auch bei solchen Individuen besonders oft auf ganz geringe Schädlichkeitsursachen deutliche Hyperämien und Katarrhe folgen.

Dasselbe gilt von einer überstarken Entwickelung der Bulba ethmoidalis.

[1]) Emil König, loc. cit.

Abgesehen von diesen in der Entwickelung des Individuums selbst gelegenen und ihm daher im eigensten Sinne eigentümlichen prädisponierenden Momenten, müssen wir auf eine Reihe allgemeiner Zustände hinweisen, die mit oder ohne jene den Boden für eine Stirnhöhlenerkrankung vorbereiten können. Es sind dies die Skrophulose, die angeborene oder erworbene Syphilis, und eine dauernde unzweckmässige Lebensweise mit ihren durch einen mangelhaften Stoffwechsel gegebenen Folgen. Die Rückwirkung dieser Zustände auf die Nasenhöhle ist eine so offenkundige und anerkannte, dass eine weitere Begründung unnötig wäre.

Schliesslich darf ich nicht unerwähnt lassen, dass Narbenbildungen im mittleren Nasengange die Entstehung eines Stirnhöhlenleidens begünstigen. Vorwiegend habe ich hier die durch ein Trauma bedingten Narbenzüge und Synechien zwischen mittlerer Muschel und Septum einerseits und lateraler Nasenwand andrerseits im Sinne. Auch sie sind imstande wenigstens passive Hyperämien zu unterhalten und ebenso wie die Schiefstellungen der Scheidewand den physiologischen Luftwechsel in den Stirnhöhlen zu behindern. Bei den Narben, die geschwürigen Prozessen ihre Entstehung verdanken, ist die schädliche Wirkung auf die Stirnhöhlen eine unmittelbarere und sind dieselben daher nicht hier zu subsummieren.

Die eine Stirnhöhlenentzündung nun direkt veranlassenden Ursachen sind in mehrere Kategorien zu teilen, und zwar je nachdem die Entzündung der Schleimhaut eine **primäre** oder eine **sekundäre** ist. Zur letzteren Gruppe gehören einmal alle Affektionen, welche durch Erkrankung des anliegenden Knochens bedingt sind, sodann die durch Fremdkörper, Entozoen und Geschwülste veranlassten.

Die primären Entzündungen der Schleimhaut beruhen sämtlich auf Infektionen. Diese vollziehen sich entweder per propagationem im Anschluss an eine alte chronische Rhinitis oder sie treten akut auf,

indem ein verschieden grosser Teil des Cavum narium und vielleicht auch der Nebenhöhlen gleichzeitig befallen wird.

Wir dürfen annehmen, dass bei vielen akuten Koryzen auch eine Hyperämie und eine gewisse Schwellung der Stirnhöhlenschleimhaut da ist; sie macht jedoch den meisten Menschen gar keine oder nur unbedeutende Beschwerden. Mit dem Schwinden der Schwellung in der Nase öffnet sich der Ductus naso-frontalis wieder, das event. vorhandene katarrhalische Sekret fliesst ab und die ventilierende Luft kann die restitutio ad integrum vollenden. Ganz anders, wenn schon zahlreiche und schwere Katarrhe die Nasenhöhle heimgesucht haben, wenn mit einem Worte ein sogenannter Stockschnupfen vorliegt. Jetzt ist es bereits zur chronischen Infiltration und Gewebsverdickung gekommen, insbesondere im mittleren Nasengange, wodurch die eigentlichen mukösen Elemente mehr weniger degenerierten. Nunmehr ist auch die Stirnhöhlenschleimhaut dauernd blutreicher und geschwellter und vielleicht schon ganz wie die benachbarte kranke Nasenschleimhaut mit Mikroorganismen besiedelt. Erfolgt jetzt eine länger währende frische Zuschwellung des Duktus, oder eine neuerliche Infektion, dann ist die Möglichkeit gegeben, dass sich eine selbständige Erkrankung in der Stirnhöhle ausbildet, die die Rhinitis manchmal lange Jahre überdauert. Denn das abgeschiedene schleimige, schleimig-eitrige oder eiterige Sekret wird entweder gar nicht, oder nur unvollständig abfliessen können, wird wohl auch chemisch zersetzt, und wirkt so seinerseits immer wieder irritierend auf die Mukosa. Auch anatomische Veränderungen, zumal im Duktus, werden leicht entstehen, den Circulus vitiosus schliessen, und die Wahrscheinlichkeit, ja Möglichkeit einer Naturheilung so gut wie vernichten.

Neuerdings ist dieses Entstehen der Stirnhöhlenentzündung infolge einfachen Weiterkriechens vielfach als unwahrscheinlich hingestellt worden, und doch dürfte es bei weitem das häufigste sein.

Für wenig stichhaltig halte ich die Annahme, nach der ein sehr zähes, glasiges Sekret an sich Veranlassung zu einer

eitrigen Sinuitis geben könne, weil es nicht abzufliessen vermöge, sondern in Zersetzung geraten müsse. Jedenfalls wird ein derartiges Sekret nur von einer lange kranken Schleimhaut geliefert, in der hyperplastische und atrophische Stellen mit einander wechseln. Die Ostien aller in die Nase mündenden Gänge, wie die der Tuben, des Ductus naso-lacrymalis und auch der Nebenhöhlen sind dabei meist geöffnet und klaffen. Es liegt wohl nahe, dass durch diese weiten Pforten gelegentlich auch Eitererreger eindringen und an Ort und Stelle die pyorrhoische Entzündung verursachen.

Viel häufiger als man früher glaubte, erkranken aber die Nebenhöhlen gleichzeitig mit der Nasensehleimhaut akut, wie ich Grünwald[1]) zustimme. Man braucht nur in jedem einzelnen Falle eine sorgfältige Anamnesis zu erheben, um oft festzustellen, dass die ersten Beschwerden auf eine akute Infektionskrankheit zurückdatiert werden.

Die Erreger gelangen dabei entweder direkt auf die Nasenschleimhaut durch die Luft etc., oder sie werden durch das Blutgefässsystem an einzelne Stellen der Nase oder der Nebenhöhlen gebracht und angesiedelt.

Als völlig erwiesen dürfte meines Erachtens diese Genese der Nebenhöhlenerkrankungen bei Masern, Scharlach, Diphtherie, Typhus, Pneumonie, Erysipelas, Influenza, Rotz, Gonorrhoe sein.

Die Infektion befällt hierbei entweder die ganze Sehleimhaut der Nase samt Nebenhöhlen mit einem Sehlage, oder es findet schnell eine Ausbreitung, ein Weiterwandern von einzelnen besonders betroffenen Stellen nach allen Riehtungen hin statt. Während sieh nun die Sekrete aus der Nasenhöhle leieht entleeren lassen und dann die Ausheilung spontan eintreten kann, ist dies bei den Nebenhöhlen gar nieht oder doch nur in unvollkommener Weise möglich.

Die sieh bei Typhus, Pneumonie, Influenza, wohl auch bei Scharlach gleichzeitig entwickelnde Entzündung einzelner

[1]) Grünwald, loc. cit.

oder aller Nebenhöhlen giebt uns vielleicht auch einen Fingerzeig für die Erklärung, warum abgehärtete, überaus gesunde und kräftige Leute, nachdem sie eine der genannten Infektionskrankheiten anscheinend bestens überstanden haben, fortan bei jedem Luftzuge eine Erkältung aequirieren, die stets und ständig mit einem Sehnupfen beginnt, der sieh dureh seine Hartnäckigkeit und die Neigung auf den Larynx, die Trachea und die Bronchien überzugehen, auszeichnet. Ich für meinen Teil habe es mir längst zur Regel gemaeht, in allen solchen Fällen genau Nebenhöhlen und Nase zu untersuchen und eventuell unverzüglich eine entsprechende Therapie einzuleiten.

Bei Masern, Seharlaeh und Diphtherie kann sich jeder nur einigermassen beschäftigte Arzt, der gewöhnt ist, bei seiner Krankenuntersuchung aueh die Nase zu berüeksichtigen, unsehwer überzeugen, wie häufig diese mitbefallen wird und noch später an die überstandene Krankheit erinnert. Für den Rotz und die Gonorrhoe liegen wenige Belege in der Literatur vor. Zahlreicher sind die Angaben über Nasenbefunde, die bei an Typhus, Erysipelas, Pneumonie und Influenza Erkrankten oder Verstorbenen erhoben worden sind.

Zuccarini[1]) wies zuerst darauf hin, dass bei **Typhus** auch die Schleimhaut der Stirnbein-, Keilbein- und Kieferhöhlen von krankhaften Veränderungen befallen werden könne; „diese bestünden in Schwellung, Auflockerung und Erweichung der Schleimhaut, womit zugleich eine stärkere Sekretion von Schleim verbunden ist, welcher bei behindertem Abflusse in Eiter und Jauche sich umwandelt. Die Resorption von solchem Schleim und in Jauche zersetztem Eiter rufe dann als Reflexwirkung den Gesichtsrotlauf hervor, dessen Auftreten, Wachsen und Verschwinden in innigem Zusammenhang stehe mit dem Grade, in welchem jene Sekrete zur Ausscheidung gebracht werden.“ Der erste von den drei Fällen, welche Zuccarini seiner Mitteilung zu Grunde legte, bot hochgradige Veränderungen der Schleimhaut in den Sinus frontales und ausserdem im Sinus sphenoidalis dar, die beiden andern wesentlich in den Highmorshöhlen. Auf diesen Befunden fussen die gleichen Aussprüche von Vogel[2]),

[1]) Zuccarini, Gesichtsrotlauf im Verlaufe des Typhus. Wiener med. Wochenschrift 1853, citiert nach Weichselbaum, Wiener medizin. Jahrbücher 1881.

[2]) Vogel, Klin. Untersuchungen über Typhus auf der II. med. Abteilung des allg. Krankenhauses zu München. Erlangen 1856.

Kern[1]) und Gietl[2]). „Im übrigen sind die von Zuccarini beschriebenen Veränderungen ziemlich geringfügig, sagt Weichselbaum[3]), und von einer Art, wie ich sie auch bei manchen andern Krankheitsprozessen, in denen es aber nicht zu einem Gesichtserysipel gekommen war, gefunden habe."

Über das Vorkommen von Nebenhöhlenerkrankungen bei **Erysipelas** liegt ausser mehreren klinischen Beobachtungen ein Bericht über zehn Sektionsbefunde von Weichselbaum vor. Nach diesem steht es fest, dass eine Miterkrankung der Nebenhöhlen häufig, d. h. in der Hälfte der Fälle anzunehmen ist. Zweimal waren die Stirnhöhlen mit befallen.

Weichselbaum[4]) studierte auch an 200 Tierexperimenten und 129 Leichenöffnungen in gründlichster Weise die bei der **Pneumonie** vorkommenden Mikroorganismen und fand vier Spezies solcher: den Diplokokkus A. Fränkels, den Friedländerschen Bacillus, Streptokokken und den Staphylococcus aureus und albus. Dieselben Arten waren aber auch in dem Sekrete der Nase und dem Exsudate der Nebenhöhlen von Pneumonischen zu konstatieren.

Thost[5]) prüfte nun das Nasensekret **nicht** an Lungenentzündung Erkrankter, sondern nur an einfacher oder chronischer Koryza leidender Individuen und konnte die Existenz des Friedländerschen Mikroorganismus, sowie des Rosenbachschen Staphylococcus aureus und albus mit Sicherheit feststellen. Für überaus wahrscheinlich hält er ferner die Anwesenheit von Streptokokken und Fränkelschen Diplococcen. Auf Grund solcher Funde glaubt Thost die pneumonische Infektion häufig als eine sekundäre, d. h. zur Naseninfektion hinzutretende ansprechen zu sollen, wofür ja auch sonst eine Reihe von Momenten geltend zu machen sind.

Endlich untersuchte Weichselbaum[6]) gemeinsam mit Klein und Faulhaber 10 Leichen an **Influenza** verstorbener Individuen (Epidemie Winter 90/91). In nahezu allen Fällen ergab sich das Vorhandensein einer akuten Entzündung der Nebenhöhlen der Nase (neben Rhinitis), die besonders in den Kiefer- und Stirnhöhlen sehr intensiv und eitrigen Charakters war, und in einem Falle sogar zu eiteriger Pachy- und Leptomeningitis und einem Hirnabscess geführt hatte. Im Exsudat dieser Entzündungen gelang es stets, den Diplococcus pneumoniae nachzuweisen, der aber eine viel grössere Virulenz zeigte, als der aus dem Sputum gezüchtete.

---

[1]) Kern, Über die Behandlung des Typhus nach Beobachtungen auf der I. med. Kl. und Abteilung im städt. Krankenhause zu München. Wiener med. Wochenschr. 1856.

[2]) Gietl, Cannstatts Jahresbericht 1860.

[3]) Weichselbaum, A., Die phlegmonöse Entzündung der Nebenhöhlen der Nase. Wiener med. Jahrbücher 1881 pag. 227 ff.

[4]) Weichselbaum, Wiener med. Jahrbücher 1886.

[5]) Thost, Über den Zusammenhang zwischen Erkrankungen der Nase und der Lungen. Deutsche med. Wochenschrift 1887, Nr. 35.

[6]) Weichselbaum, A., Bakteriologische und pathologisch-anatomische Untersuchungen über Influenza und ihre Komplikationen. Wiener klin. Wochen-

In einer späteren Mitteilung[1]), die auf der Untersuchung von 6 während der Epidemie 1891/92 an Influenza verstorbenen Individuen basiert, fand derselbe Autor wiederum viermal eine eiterige Entzündung der Nebenhöhlen der Nase, während bei zwei Fällen (I. und VI.) kein Vermerk über die Nebenhöhlen vorliegt. Es handelte sich dabei um das Befallensein der Keilbeinhöhle und beider Stirn- und Kieferhöhlen in einem Falle, beider Kieferhöhlen in einem weiteren, der rechten Kieferhöhle in dem dritten und der linken Stirnhöhle im vierten Falle. Die anderen Höhlen waren frei. Zweimal konnten in dem eiterigen Inhalte der genannten Nebenhöhlen nur Pneumoniekokken mit oder ohne deutlich gefärbte Kapseln nachgewiesen werden, die beiden andern Male neben diesen „in einzelnen Eiterzellen ganz kleine, kokken- oder stäbchenartige Gebilde, welche den Influenzabacillen glichen" resp. „kokken- oder stäbchenartige Gebilde, die man aber nicht mit Sicherheit als Influenzabacillen ansprechen kann." Was das ursächliche Verhältnis zur Influenza anbelangt, so lässt es Weichselbaum unentschieden, „ob die genannte Entzündung direkt durch den Influenzabacillus bedingt wird, oder ob sie nur als eine Komplikation aufzufassen ist".

Auch Siebenmann war in der Lage, unter einer Anzahl von 29 Empyemen der Highmorshöhle fünf am ersten Tage einer Influenza, eines im Gefolge von Pneumonie und eines bei einer akuten Bronchitis zu konstatieren.

Der von Bethèze[2]) beschriebene Fall legt die Annahme nahe, dass Rheumatismus articul. ebenfalls unter Umständen die Veranlassung eines Stirnhöhlenleidens werden könne. Indessen möchte ich weder diese Mitteilung, noch die anderen in der Litteratur vorhandenen Andeutungen für beweiskräftig genug halten, um mehr als einen Hinweis daraus zu entnehmen, auch in Zukunft auf diesen Punkt zu achten.

Wir haben nunmehr zu untersuchen, in wie weit Polypen oder polypoide Wucherungen der mittleren Muschel oder solche am Hiatus semilunaris, in wie weit Ulcerationen oder Fremdkörper in der Nähe des Orificium nasale des Duktus geeignet sind, Entzündungen der Stirnhöhlenschleimhaut zu induzieren.

---

schrift 1890, Nr. 6—10 und Autoreferat im Centralblatt für allg. Pathologie u. patholog. Anatomie I. pag. 417.

[1]) Weichselbaum, Beitrag zur Ätiologie und patholog. Anatomie der Influenza. Wiener med. Wochenschrift 1892. Nr. 32 und 33.

[2]) Gaz. des hopitaux 1866. Nr. 24.

Bekanntlich sind Jurasz und andere Autoren geneigt, der polypoiden Verdickung der mittleren Muschel, um mit dieser zu beginnen, eine sehr wichtige ätiologische Rolle für die Sinuitis frontalis zuzuerkennen. Soweit meine Beobachtungen reichen, kann ich dieser Ansicht nicht beipflichten, bin vielmehr der Meinung, dass jene Verdickung in der Regel eine sekundäre Erscheinung ist, erst hervorgebracht durch die bereits bestehende Eiterung in der Stirnhöhle resp. im Siebbeinlabyrinth, oder durch nekrotische oder kariöse Prozesse an diesem letzteren oder drittens durch dieselbe infektiöse oder simple recidivierende Rhinitis, die auch schliesslich die Nebenhöhlenerkrankung involvierte. Der etwaigen Erwiderung, dass ex juvantibus et noeentibus entgegengesetzt geschlossen werden müsse, weil die Abtragung des vorderen Teils der verdickten, hyperplastischen mittleren Muschel fast ausnahmslos die Sinuitis bessere, wäre entgegenzuhalten, dass jede bedeutendere Blutentziehung in der nächsten Nähe eines erkrankten Organes eine Abschwellung in diesem letzteren herbeiführen, zeitweise also auch, auf die vorliegenden Verhältnisse übertragen, eine Öffnung des Duktus ermöglichen, und mithin scheinbare Heilung bringen kann.

Ich könnte also die Verdickung des vorderen Endes der mittleren Muschel nur ausnahmsweise als ätiologisches Moment gelten lassen. Dasselbe Urteil habe ich mir über das Verhältnis von Polypen und ähnlichen anderen Neubildungen zur Sinuitis bilden müssen. Gleich Grünwald glaube ich, dass auch sie in der Mehrheit der Fälle sekundärer Natur, d. h. Folgen der schon aus besonderen Gründen zur Entwickelung gekommenen Stirnhöhlenerkrankung sind. Entsteht indessen aus irgend einer anderen Ursache ein Polyp am Hiatus semilunaris, nahe dem Ostium des Duktus, so kann er natürlich eine beträchtliche Hyperämie in der Umgebung erzeugen, ganz abgesehen davon, dass er den Luftdurchtritt durch den mittleren Nasengang behindert oder ganz aufhebt. Es wird also auch sehr leicht die Auskleidung des Duktus blutüberfüllt oder katarrhalisch und für die Einnistung der immer in grossen Mengen vorhandenen Pneumo-, Strepto-, Staphylokokken etc. empfänglich werden. Nichts steht dann

dem Weiterkriechen der Entzündung vom Duktus auf das Kavum des Stirnsinus entgegen.

Auch gegen jene landläufige Annahme, dass allein die Sekretstauung im Sinus, hervorgebraeht dureh eine Zuschwellung des Duetus oder auch durch die Vorlagerung eines Polypen vor sein Ostium, zu einer Blenno- oder Pyorrhoe führen könne, muss ich mich ablehnend verhalten, sofern die Sinusschleimhaut bis dahin gesund war. Anders liegt freilich die Frage, wenn die Membrana pituitaria schon vorher erkrankt war, sei es infolge vorausgegangener Rhinitiden, sei es dureh eine akute Infektion, dureh ein Trauma oder dureh eine heftige Inflammation der umliegenden Schleimhaut oder des Knoehens. Jetzt wären, wie wir bereits ausführten, dureh den Abschluss alle Bedingungen erfüllt, um das bis dahin vielleieht unbemerkte Leiden zu hoher Entwiekelung zu bringen.

Der einzige Sektionsbefund, welcher meines Wissens über die Verlegung des Duetus naso-frontalis dureh einen Tumor (ein Fibrosarkom) vorliegt, ist von Stromeyer[1]) erhoben und spricht direkt für meine Ansicht.

Dieser Autor fand bei seinem auch sonst sehr bemerkenswerten Falle, dass der Tumor die obere Muschel und die Cellulae ethmoidales grösstenteils zum Druckschwunde gebracht, die mediale Wand der Orbita etwas lateralwärts gedrängt, aber nicht perforiert hatte. Nach unten war die Geschwulst durch die untere Muschel begrenzt. Ein kleiner Lappen erstreckte sich in den Sinus frontalis, welcher jedoch keinen Eiter enthielt. Der in der Nasenhöhle befindliche obere Zipfel der Geschwulst befand sich in eitriger Schmelzung, der obere Teil der rechten Nasenhöhle und der Sinus sphenoidalis waren mit Eiter erfüllt, dem der Abfluss durch die Nase durch die Geschwulst verschlossen war.

Selbstredend beziehen sich diese Bemerkungen nur auf unversehrte, also vorwiegend mechaniseh wirkende Neubildungen. Dass zerfallende, jauchende Polypen oder andere Geschwülste

[1]) Leber, Beobachtungen und Studien über Orbitalabscess und dessen Zusammenhang mit Erysipel und Thrombophlebitis, sowie über die dabei vorkommenden Komplikationen, insbesondere Sinusthrombose, Hirnabscess und Abscesse in der Temporalgegend, Fall V., v. Graefe's Archiv XXVI. III. pag. 212.

allein durch Anlagerung an die Ostien, diese und weiterhin auch die zugehörigen Nebenhöhlen infizieren können und wohl auch oft infizieren, ist eine anerkannte Thatsache, die keiner weiteren Erörterung bedarf.

Welche wahrhaft kolossalen Dimensionen die Polypenbildungen erreichen können, erhellt aus einer Schilderung von Schütz: „Die entzündete und eiterndo Nasenhöhle enthielt den Polypen, der sich nach hinten zu durch die hinteren Nasenlöcher in don Rachen, nach vorn zu bis an die vorderen Nasenlöcher, nach der Seite in die linke Augenhöhle, nach oben in die Stirnhöhle in verschiedene Zweige erstreckte und an allen diesen Orten, sowie an der Nasenscheidewand Wurzeln gesehlagen zu haben schien, so dass man nicht eigentlich sagen konnte, welches die Hauptwurzel sei."

Annähernd derselbe ätiologische Werth wie den Polypen und Geschwülsten dürfte den seltenen Nasensteinen im obern und mittlern Nasengange zuzuerkennen sein.

Von wesentlicher Bedeutung für die Entstehung von entzündlichen Stirnhöhlenleiden müssen umfangreiche Ulcerationen in der obern Nasenhälfte angesehen werden, ganz gleichgültig, ob sie Folgen operativer Eingriffe darstellen, oder einem andern Grunde ihre Existenz verdanken. Da eine wirksame Antisepsis dort kaum ausführbar ist, es in der Nasenhöhle zudem bei jedem Katarrh, ja selbst bei anscheinend normaler Mukosa von Mikroorganismen förmlich wimmelt, kann es leicht zur Infektion der Naehbarschaft, also auch des Canalis naso-frontalis und weiterhin des Sinus selbst kommen. Schliesslich bilden die den grossen Ulcerationen folgenden Vernarbungen eine nicht zu unterschätzende Gefahr für die Sekretstauung in den häufig sekundär mehr weniger krank gewordenen Nebenhöhlen.

Hierher zu rechnen sind auch die üblen Folgen, die von den Wundflächen der Polypenstümpfe ausgehen können. Die beste Illustration dazu liefert die nachstehende lehrreiche Beobachtung von Demarquay:

Ein 74jähriger Mann bekam nach Ausreissung eines Polypen einen Abscess in der Stirnhöhle, der durch Trepanation des Knochens geheilt wurde.

Recidiv nach einem Jahre. „Die wiederum vorgenommene Evulsion gab Anlass zu Erysipelas und 8 Monate später wurde die Operation noch einmal mit ähnlichem Resultate ausgeführt. Schon 3 Monate nachher wurde die Operation wiederum notwendig; diesmal ätzte man den Stumpf des Polypen mit Argent. nitr. Dieser Prozedur folgten fürchterliche Schmerzen in der rechten Kopfhälfte und heftige Entzündung der Membrana pituitaria. Zwölf Tage später trat starke Depression des rechten unteren Augenlides auf, das rechte Auge wurde unbeweglich, die Pupille dilatiert und für Licht unempfindlich. Vierzehn Tage nach der Operation erfolgte der Tod. Bei der Obduktion zeigte sich Kongestion der Meningen an der Basis des Gehirns rechterseits, der Körper des Os sphenoideum war brüchig und Eiter sickerte durch die Sella turcica. Der Sinus cavernosus war in Eiter gebadet und die Membrana pituitaria rechterseits eitrig infiltriert. Die Keilbein-, Siebbein- und Kiefernhöhlen waren mit Eiter angefüllt." (M. Mackenzie, die Krankheiten des Halses und der Nase, deutsch von Semon, II. Band, pag. 512.)

Auch die luetischen Exulcerationen können, wenn sie nahe dem Ostium des Canalis frontalis auftreten, Zustände zeitigen, die ganz das klinische Bild der Sinuitis bieten. Die zumeist prompte Wirkung der antiluetischen Therapie überrascht zuweilen den Arzt wie den Patienten. Einen geradezu typischen Fall hatte ich Gelegenheit in neuester Zeit zu sehen:

Frau Sp., 25 Jahre alt, Maurersfrau, war angeblich immer kerngesund. Als Kind bestand sie die Masern; im 12. Lebensjahre erhielt sie durch eine Wagendeichsel einen Stoss gegen die rechte Stirnseite, wobei die Haut verletzt wurde. Vor 4 Jahren bekam sie einen Schnupfen, der seitdem nur selten, zur Zeit der heissen Jahreszeit etwas wich, im übrigen immer mit starken Kopfschmerzen verbunden war. Seit etwa 1 Jahr ist die rechte Nasenseite für die Atmung verstopft. Aus der linken entleert sich reichlicher, grün-gelber, übelriechender Eiter. Lues wird in Abrede gestellt; 5 Jahre verheiratet, aber kinderlos.

Seit 4—5 Wochen steigerte sich der Stirnkopfschmerz zu unerträglicher Höhe; er sass über dem linken Auge in der Ausdehnung des Brauenbogens und war Mittags immer am stärksten. Appetit und Schlaf waren fast vollständig geschwunden, Patientin ist sehr niedergeschlagen und missmutig . . „Es ist ihr immer, als wenn sie ein Geschwür im Knochen habe, auch sei das linke Auge schwer im Kopfe, sehe schlechter und bereite bei forcierten Bewegungen nach oben leichten Schmerz."

Status am 19. April. Die Deckfalte des linken oberen Lides ist verstrichen infolge geringen Ödems; Oc. d. hyp. m. 0,5 $V = {}^{5}/_{5}$; Oc. s. hyp. m. 1,0 $V = {}^{5}/_{7,5}$, Akkommodationsbreite normal, geringe Insufficienz der Interni, Gesichtsfeld rechts frei, links für rot-grün wesentlich eingeschränkt, frei für weiss und gelb-blau. Linke Papille etwas gerötet, Venen verbreitert und geschlängelt.

Die vordere und untere Wand des Sinus frontalis sin., letztere bis fast zur Kuppe des Thränensacks herab, sind auf Beklopfen und Fingerdruck sehr schmerzhaft. Die gedrückten Stellen bleiben nicht auffallend länger rot.

Die rhinologische Untersuchung (Dr. Gerber) ergab das Bild der Lues narium. Links bestehen Exulcerationen an der unteren und mittleren Muschel, sowie am Septum, daneben viel frische polypoide Wucherungen; rechts ist die Schleimhaut schon grösstenteils atrophisch und mit schleimig eitrigem Sekret, dessen Herkunft nicht nachweisbar ist, bedeckt; die mittlere Muschel ist wesentlich verdickt.

Ich diagnostizierte eine Sinuitis pyo-blennorrhoica ex lue narium und verordnete Jodkalium 0,75 gr pro die neben methodischen Ausspülungen. Fast sofortige bedeutende Besserung, die stetige Fortschritte machte. Der Revisions-Status am 10. Juni lehrte, dass das Gesichtsfeld für rot nicht mehr eingeschränkt, die Sehschärfe des linken Auges normal, die vordere und untere Wand des Sinus gegen Beklopfen und Fingerdruck vollkommen unempfindlich geworden waren.

Eine tuberkulöse Erkrankung der Sinusschleimhaut dürfte, wenn überhaupt, nur ganz ausnahmsweise mal zu beobachten sein, wenigstens vermochte Weichselbaum[1]) unter 164 tuberkulösen Leichen trotz genauester Untersuchung nie Tuberkeln in den Nebenhöhlen (Kiefer-, Stirn- und Keilbeinhöhlen) nachzuweisen.

Bekannt ist die bei manchen Individuen überaus unangenehme Wirkung grösserer oder lange Zeit hindurch gereichter mittlerer respektive kleiner Gaben von Jodkalium auf die Schleimhaut der oberen Nase und ihrer Anhänge. Selbst den objektiven Erscheinungen nach möchte man an ein manifestes Leiden denken, und doch lehrt die methodische Entziehung des Mittels, dass eine Öffnung des Kanals und mit ihr eine Befreiung von allen Beschwerden möglich ist.

Mehr der Vollständigkeit wegen sei zum Schlusse noch erwähnt, dass als ursächlisches Moment bei dem von Brunn[1]) beschriebenen Cysten-Hydrops „Hautausschläge“ angegeben werden, die das neunjährige Mädchen „angeblich nach einem kalten Fuss-Bade plötzlich verloren haben sollte“.

---

[1]) Weichselbaum, Über Tuberkulose der Nasenhöhle und deren Nebenhöhlen, Allgemeine Wiener med. Zeitung 1881, Nr. 27 und 28.

Alle bisher erwähnten ätiologischen Zustände führen zunächst zwar immer nur zu einer Erkrankung der Schleimhaut. Im weiteren Verlaufe aber, wenn die Sinuitis blennorrhoica oder pyorrhoica in einen Hydrops oder in ein Empyem übergegangen ist, bleibt, wie wir sehen werden, eine Mitbeteiligung der knöchernen Wände, sei es in Form der partiellen Nekrose oder des ausgedehnten Schwundes, sei es in Form der Verdünnung und der Ektasie kaum je aus.

In einer nicht unbeträchtlichen Quote der Fälle spielt sich der Gang der Erkrankung in der umgekehrten Weise ab, d. h. an eine voraufgehende Affektion der Knochenhaut oder des Knochens schliesst sich die Entzündung der Schleimhaut an. Das Hauptkontingent dieser Kategorie liefern die Traumen.

Zumeist traf ein Schlag oder Stoss den inneren oberen Augenhöhlenwinkel, oder die Nasenwurzel, oder die Glabella. Mag es nun dabei zu einer Zerreissung oder Quetschung der Schleimhaut gekommen sein, mögen bedeutende Blutungen in das mucöse Gewebe, in den Stirnhöhlenraum oder zwischen Periost und Knochen stattgefunden haben, oder mag endlich der Knochen selbst an der betreffenden Stelle eine erhebliche Kontusion, Fraktur oder gar Zersplitterung erlitten haben, immer induziert die sich anschliessende Periostitis und Ostitis mit ihren Folgen eine wesentliche Mitbeteiligung der die Höhle auskleidenden Schleimhaut. Da die Erfahrung gezeigt hat, dass manchmal ziemlich unbedeutende Traumen für die Entwickelung dieses Krankheitsbildes genügen, hat C. Bell Taylor[2]) die Vermutung ausgesprochen, der sich Wolff[3]) anschliesst, es möchte diese Genese für die Mehrzahl aller Stirnhöhlenleiden die gewöhnliche sein, zumal die Kranken alte Verletzungen meist geringschätzen und bei der Erhebung der Anamnesis kaum erwähnen. Trotz

[1]) Brunn, Guil., Diss. inaug. de hydrope cyst. sin. front. Berolini 1829.
[2]) Med. Times und Gaz. 1875.
[3]) Friedr. Wolff, loc. cit.

ihrer sorgfältigen Berücksichtigung bei den Untersuchungen hat diese Auffassung bei unseren 24 Fällen doch nur einmal sicher bestätigt werden können.

Doch scheinen auch umfangreiche genuine periosteo-ostitische Prozesse unbekannter Ursache gelegentlich bei anscheinend ganz gesunden Individuen auftreten und schnell zu sehr bedeutender Destruktion der auskleidenden Schleimhaut führen zu können, was unser Fall VII deutlich beweist.

Sobald der Druck des abgesackten Sekretes ein höherer geworden ist, kommt es an der Stelle des erkrankten Knochens zu einer prominierenden Geschwulst.

Das Trauma braucht weiterhin die vordere Knochenlamelle des Sinus nicht einmal direkt getroffen zu haben. Es genügt unter Umständen zur Anfachung einer Stirnhöhlenaffektion eine starke Erschütterung einer entfernteren Stelle des Stirnbeines, z. B. seines Schläfenteiles. Solche Fälle werden wir uns durch eine in der Knochensubstanz fortgeleitete Kommotion, der sich Entzündung oder partielle Nekrose ansehliesst, zu erklären haben.

Schon Lawson[1]) und später E. König[2]) haben für die Genese mancher und zumal der traumatischen Hydropsien „eine vom orbitalen Knochenrande ausgehende, an der unteren dünnen Wand bis an den Ausführungsgang sich hinziehende Fraktur" angenommen, welche zur Verdickung des Knochens an dieser Stelle eventuell bis zum Verschlusse der Stirnhöhle führe. König konnte diese Ansicht durch nachstehenden Befund ungemein plausibel machen.

„Bei meinen Untersuchungen der Stirnhöhlen traf ich einmal auf eine solche Fissur an der unteren Wand des Sinus. Dieselbe verlief von vorn aussen nach hinten und innen in der Richtung nach dem Infundibulum zu, begann unweit des Orbitalrandes, erreichte aber das Infundibulum nicht. Dass dieselbe während des Lebens entstanden war, bewies die Suggilationsfärbung der Fissurränder und des beiderseitigen Periosts über der Bruchstelle. Patient hatte durch einen Fall auf die rechte Schläfe eine Fraktur dieses Knochens mit Zerreissung der Arteria mening. med. erlitten und war nur wenige Tage nach der

1) Lawson, George, Discuses and Injuries of the Eye. 1877.
2) E. König, loc, cit.

Verletzung gestorben. Eine Verbindung der Fissur im Stirnhöhlenboden mit der von der Frakturstelle an der Schläfe ausgehenden konnte nicht konstatiert werden. An Stirn oder Augenhöhlenwand waren keine Zeichen von Kontusion."

Ob bei nachgewiesener Syphilis das Knochenleiden oder die Schleimhautaffektion das primäre ist, muss in manchen Fällen dahingestellt bleiben. Beides ist möglich. Im tertiären Stadium der Lues sind Erkrankungen verschiedenster Art an den Schädelknochen nicht selten, andererseits lassen aber auch die dabei häufigen chronischen Schleimhauterkrankungen der Nase eine Infektion und eine Sekretstauung im Sinus leicht zu stande kommen. Bei den tuberkulösen Individuen spricht im allgemeinen die grösste Wahrscheinlichkeit für eine primäre Knochenerkrankung.

Die zweite Gruppe der sekundären entzündlichen Sinus-Erkrankungen wird durch Fremdkörper, Parasiten oder Geschwülste geschaffen.

Kam ein Corpus alienum aseptisch in die Stirnhöhle hinein, so kann es viele Jahre ohne die geringsten Beschwerden ertragen werden, wie die Mitteilungen von Baudens, Larrey und Haller darthun. Das ist indessen nur höchst selten der Fall. Gemeinhin werden Mikroorganismen entweder beim Trauma selbst in die Stirnhöhle gelangen oder von der Nase aus durch den Canalis naso-frontalis eindringen und eine eiterige Entzündung hervorrufen.

Über Parasiten, welche Stirnhöhleneiterungen veranlasst haben sollen, liegen verschiedene Berichte vor. So beobachtete (nach Küchenmeister) Delasiauve den Abgang massenhafter Larven aus der Nase bei einem neunjährigen Mädchen, welches dem klinischen Bilde nach unzweifelhaft an einem Sinusempyem litt; derselbe Autor sah eine hysterisch-epileptische Frau nach der Entfernung von Larven aus dem Sinus frontalis genesen; nach Racoux nieste eine Frau, die aus einem Wassertümpel getrunken hatte, der vorher zur Schafstränke benützt worden war, 72 Würmer resp. Larven heraus, „wie sie in den Stirnhöhlen der Schafe hausen"; Blumenbach konstatierte (nach

Hyrtl) das Auswerfen einer Feuerassel (Scolopendra electrica) und v. Ziemssen dasjenige von Dochmien bei einem mit Anchylostomum duodenale behafteten Gotthard-Tunnel-Arbeiter[1]).

Von den Geschwülsten, die im Sinus frontalis zur Entwickelung kommen, sind zu nennen: Polypen, Cysten, Teratome, Osteome, Cholesteatome, Endothelialsarkome, Sarkome und Carcinome. Sie alle können in einem gewissen Stadium, so lange sie noch nicht ganz das Kavum ausfüllen, eine entzündliche Ausscheidung veranlassen und damit die klinischen Symptome einer Sinuitis hervorrufen.

In der Litteratur stösst man mehrfach auf die Angabe, dass periostitische und ostitische Vorgänge am Orbitaldache sehr wohl befähigt seien, sekundäre Entzündungen der Schleimhaut im Sinus frontalis zu erzeugen. Vom allgemein medizinischen Standpunkte lässt sich a priori zwar diese Möglichkeit nicht bestreiten, einmal aber liegen zur Zeit kaum einwandsfreie Krankengeschichten für diese Hypothese vor, andererseits dürften die in der Augenhöhle und am Sehorgan durch solche Prozesse bedingten Störungen so bedeutend sein, dass auch der indolente Patient ihre Beseitigung anstreben wird, es also gar nicht — sehen wir selbst von den schweren akuten Infektionen ab — der Kürze der Zeit halber zu einem Übergreifen auf die Sinusschleimhaut kommen kann.

Die weitere Angabe, wonach auch Abscesse in der Augenhöhle durch das Dach in die Stirnhöhle durchbrechen und diese krankmachen können, halte ich für noch viel mehr unerwiesen; hier wie dort sind die orbitalen Veränderungen wohl mit Sicherheit zu einer schon bestehenden Sinuitis hinzugekommen.

Gewöhnlich wird die mit stärkerer Absonderung einhergehende Entzündung des Stirnbeinsinus, der am höchsten gelegenen Nebenhöhle, zu einer Miterkrankung der tiefer gelegenen, der Siebbeinzellen und des Sinus maxillaris führen, da das aus

[1]) Steiner, Entwickelung der Stirnhöhlen und deren krankhafte Erweiterung. v. Langenbeck's Archiv XIII, pag. 196 und E. Praun, Die Stirnhöhlenerweiterung. Diss. inaug. Erlangen 1890.

dem ersteren herabrinnende Sekret die Ostien der letzteren benetzt und eventuell infiziert. Doch auch in umgekehrter Reihenfolge ist die Erkrankung der Nebenhöhlen möglich. Der von Hoppe mitgeteilte Fall erbringt sogar einen direkten Beweis dafür. Meist werden aber wohl bei derartigen „kombinierten Empyemen" frühzeitig die knöchernen Scheidewände gemeinsam erkrankt sein, oder es wird eine individuelle Prädisposition für Nasen- und Nebenhöhlenerkrankungen vorliegen, sei es infolge anatomischer Verhältnisse, sei es auf dem Boden einer skrophulösen, einer hereditär oder acquiriert luetischen Dyskrasie. Auch bleibt zu erwägen, ob nicht vielleicht von vornherein mehrere oder alle Nebenhöhlen von dem infizierenden Agens gleichzeitig, nur in verschiedener Heftigkeit getroffen wurden. Es würde dann schon die Nachbarschaft des entzündeten Sinus genügen, um den weniger befallenen nicht zur Ausheilung kommen, bei Einwirkung einer weiteren Gelegenheitsursache vielmehr gleichfalls schwerer erkranken zu lassen.

Eine ätiologische Einteilung unserer Krankenbeobachtungen ergiebt als Endursache:

2 mal ein Trauma,

2 mal eine schwere akute Infektion und zwar je eine putride und eine erysipelatöse,

2 mal Lues und

15 mal eine chronische Infektion. Die letztere entstand auf dem Boden oder im Anschluss an eine Influenza, an eine Rhinitis acuta und an eine Infektion unbekannter Natur je 1 mal, an akute Infektionskrankheiten 5 mal, an eine chronische Rhinitis 7 mal.

Von den akuten Infektionskrankheiten sind zu nennen Pocken, Masern, Masern und Rheuma in je einem, Masern und Scharlach in 2 Fällen. Auch von den 7 unter die chronische Rhinitis gestellten Beobachtungen dürften mit Wahrscheinlichkeit noch einige die gleiche Genese haben, doch liess sich nichts Positives hierüber ermitteln.

Ein Kranker bot das Bild einer Periostitis sui generis der vorderen Wand und zweimal schliesslich war die Sinuitis frontalis sekundär zu einem Empyema antri Highmori hinzugetreten.

Nur bei drei Patienten waren beide Stirnhöhlen zugleich befallen, im übrigen war das Leiden 10 mal reehts-, 11 mal linksseitig. Neben den Stirnhöhlen fanden sieh noeh andere Nebenhöhlen erkrankt bei 4 Patienten (3 mal die Siebbeinzellen, 1 mal die Highmorhöhle).

Dem Gesehleeht naeh entfielen 17 Beobaehtungen auf Männer, 7 auf Frauen.

Im Alter standen unsere Kranken zwisehen dem 13. und 60. Lebensjahre, des genaueren: in der zweiten Deeade 7, in der dritten 4, in der vierten 7, in der fünften 1, in der seehsten 5.

Pathologisehe Anatomie.

Nachdem wir den ätiologisehen Momenten der entzündlichen Sinuserkrankungen kurze Aufmerksamkeit gesehenkt hatten, empfiehlt es sich, vor dem Eintritt in die Analyse der vielseitigen Symptomatologie, über die dureh die klinisehe Beobaehtung und dureh Autopsien festgestellten Befunde Umsehau zu halten.

Dieselbe wird sieh erstreeken müssen:

I. auf die Grössen- und Formverhältnisse;

II. auf die in der Schleimhaut gefundenen Veränderungen;

III. auf das Verhalten des Canalis naso-frontalis;

IV. auf die Qualität des Exsudats;

V. auf die knöehernen Wandungen kranker Sinus.

I. Da mehrfaeh behauptet worden ist, dass die Stirnhöhlen bei ehronisehen Entzündungen sieh dureh besondere Grösse auszeichnen, haben wir bei den von uns operierten Fällen möglichst genau die Dimensionen derselben gemessen. Bei 3 Fällen gingen uns leider die Aufzeichnungen

verloren. Von den verbleibenden 12 Stirnhöhlen fielen 3 dureh eine geradezu rudimentäre Entwickelung und durch ungewöhnliche Lage (XIII., XIV.) auf. Fall VII. scheidet durch seine Eigenart aus. Von den übrigen notierten wir die unten tabellarisch zusammengestellten Maasse. Wir verstehen unter der grössten horizontalen Ausdehnung, den Abstand von der Mitte des Septum bis zum temporalsten Punkte, unter der grössten vertikalen Ausdehnung den Abstand der unteren Wand neben oder vor dem Ausführungsgange bis zur Spitze, unter der grössten sagittalen Ausdehnung den Abstand von der Hinterfläehe der vordern Knochentafel bis zur Übergangsstelle der hintern in die untere Knoehenwand.

Fall Nr.	Alter des Individuum	männlich	weiblich	grösste horizontale Ausdehnung	grösste vertikale Ausdehnung	grösste sagittale Ausdehnung.
I.	17 Jahre	männlich		4,3 cm	3,0 cm	1,6 cm
II.	40 „	„		2,9 „	2,7 „	1,4 „
III.	19 „	„		3,9 „	3,7 „	2,3 „
VI.	54 „		weiblich	4,1 „	3,1 „	2,2 „
VIII.	35 „	„		3,6 „	3,2 „	2,6 „
IX.	50 „		„	4,5 „	5,5 „	5,0 „
X.	28 „	„		4,3 „	3,1 „	2,2 „
XII.	58 „	„		5,3 „	3,4 „	2,6 resp. 4,4 cm

Aus diesen Maassen geht mit aller Bestimmthéit hervor, dass die Mehrzahl der acht operierten Sinus eine ungewöhnliehe Grösse hatten.

Die Form der kranken Stirnsinus bot, abgesehen von den Beobachtungen IX., XII., XIII., XIV., niehts Besonderes dar.

Beim Kranken IX war es im Verlaufe des Leidens zu einem „kombinierten Empyem“ gekommen, d. h. es hatte sich an die Sinuitis frontalis eine gleiehartige Entzündung des Siebbeinlabyrinthes angeschlossen. Die seheidenden dünnen Knochentrabekel schmolzen naeh und nach ein und beide Räume konfluierten zu einer grossen Abscesshöhle. Diese und ähnliche

Veränderungen sind relativ nicht selten zu beobachten. Selbst die Sphenoidalkammern können mit in die gemeinsame Höhlenbildung eingezogen werden.

Der seiner Zeit von Welge[1]) beschriebene Fall war in dieser Hinsicht noch besonders merkwürdig, da auch die den Nasenraum und die Orbita abschliessenden Nasenhöhlenwände geschwunden und so schliesslich 4 Höhlen: die Stirn-, Nasen-, Augen- und Oberkieferhöhle in eine vereinigt waren.

Überaus interessant, wenn auch für den ersten Moment überraschend, lagen die Verhältnisse bei dem Kranken XII. Die Abkammerung des lateralsten Teiles der Stirnhöhle war makroskopisch anscheinend vollständig, desgleichen die der nach hinten zum Foramen opticum hin sich anschliessenden kleinen Hohlräume. Alle diese Appendices konnten aber nur in das Kavum des Sinus frontalis hinein kommunizieren, denn sonst führte nirgends eine Knochenöffnung in die Nasenhöhle oder in das Siebbeinlabyrinth. Ich hebe letzteres Verhalten nur deshalb besonders hervor, weil ich bei meinen Untersuchungen[2]) der Stirnhöhlen gelegentlich der Sektionen im hiesigen pathologisch-anatomischen Institute, sehr bald, nachdem ich jenen Fall operiert hatte, zwei in manchen Beziehungen analoge, in dieser aber abweichende Befunde feststellen konnte.

---

[1]) Welge, Dissert. de morb. sin. front. Göttingen 1786.

[2]) Die Eröffnung der Stirnhöhlen, welche unter Umständen schwierig sein, und, wenn nicht behutsam ausgeführt, die Klarheit des Bildes verwischen kann, vollzog ich in folgender überaus einfachen und empfehlenswerten Weise. Ein starker Tförmiger Meissel wird behutsam in die diploëtische Substanz des Stirnbeins an der Sägefläche eingetrieben bis nahe zur vermutlichen Spitze des Sinus, und sprengt nun durch drehende Bewegungen die Lamina vitrea ab. Bei bester Erhaltung der Topographie ist sodann ein genauer Einblick gestattet.

Es ist mir eine angenehme Pflicht, meinem verehrten Kollegen Herrn Geheimrat Neumann für die Erlaubnis, die in Frage stehenden Untersuchungen anstellen zu dürfen, den verbindlichsten Dank auszusprechen, in gleicher Weise Herrn Prof. Nauwerk und Doc. Dr. Askanazy für die freundlichst gewährte Unterstützung.

Sämtliche an Leichen erhobenen Befunde sind dem Sektionsprotokollbuch entnommen.

I. Simon J., 40 Jahre alt, verstorben an Tabes dorsalis. Patholog.-anatom. Diagnose: Degeneration der Hinterstränge des Rückenmarks mit Schrumpfung. Atrophie der hinteren Wurzeln, blutige Infiltration der weichen basalen Hirnhäute, Hydrops meningeus, Emphysema pulmonum, Hypertrophie der Blase und Prostata, Narben auf der Epiglottisschleimhaut.

Beide Stirnhöhlen erscheinen von einer spiegelnden, zarten Schleimhaut ausgekleidet; keinerlei Inhalt. Ausdehnung des rechten Sinus: horizontal 3,1 cm, vertikal 2,7 cm, sagittal 3,3 cm. Dort wo die hintere Wand in die untere umbiegt, findet sich kein fester Knochen, sondern nur eine dünne, zarteste Lamelle und hinter ihr ein pneumatischer Raum, eine Art zweiter Sinus, der bis zur Crista sphenoidalis reicht. Die grössten Maasse dieses betrugen sagittal 3,0 cm, horizontal 2,6 cm, vertikal 0,8 cm und nach hinten stetig niedriger werdend schliesslich 0,3 cm. Ausdehnungen des linken Sinus: horizontal 2,0 cm, sagittal 2,1 cm, vertikal 1,9 cm. Dahinter gleichfalls ein pneumatischer Raum, nur wesentlich kleiner, messend sagittal 1,6 cm, horizontal 2,0 cm, vertikal 0,6–0,25 cm. Beiderseits steht der Sinus posterior in seinem medialen Teil durch eine spaltförmige (1 cm lange, 0,5 cm breite) Öffnung mit der darunter liegenden grossen mittleren Siebbeinzelle in Kommunikation, während jedwede Andeutung einer solchen mit dem Sinus anterior fehlt.

II. Männliches, 35 Jahre altes Individuum, an Tumor cerebri verstorben. Sinus frontales asymmetrisch gestaltet, der linke viel grösser als der rechte, Septum stark nach rechts gebogen. Hinter dem geräumigen linken Sinus findet sich, nur durch zarteste Knochenplättchen getrennt, welche zudem nicht einmal einen kontinuierlichen Zusammenhang besitzen, ein grosser pneumatischer Raum. Derselbe nimmt das ganze orbitale Dach bis zu den kleinen Keilbeinflügeln ein.

Sagittale Ausdehnung des Sinus anterior und posterior 4,6 cm, und zwar entfallen hievon auf den ersteren 1,5 cm, auf den letzteren 3,1 cm; horizontale: 2,7 cm resp. 2,6 cm; nur ganz hinten verschmälert sich der Sinus post. auf 1,7 cm; vertikale Ausdehnung des anterior 2,3 cm, des post. vorn 0,8 cm, hinten 0,2 cm.

Der hintere pneumatische Raum kommuniziert mit breiter Öffnung mit der mittleren grossen Siebbeinzelle. Die Schleimhaut setzt sich gleichmässig von dem einen Raum in den anderen fort. Dagegen lässt sich trotz sorgfältigster Explorierung mit Sonden keine Verbindung des Sinus post. mit dem Sinus ant. nachweisen, auch nicht an den Stellen, wo der Knochen fehlte, der Abschluss also nur durch eine doppelte Schleimhautlage gegeben war.

Rechterseits besteht keine Andeutung eines derartigen hinteren pneumatischen Raumes.

Der Diagnostik und insbesondere einer wirksamen Therapie können durch diese und ähnliche Abnormitäten natürlich die grössten Schwierigkeiten entgegengesetzt werden.

Unsere Kranken XIII und XIV zeichneten sich durch rudimentäre Sinus aus. Ich hatte den Eindruck, dass es sich bei

ihnen eigentlich um ein Fehlen der Stirnhöhlen handelte, und dass die Räume, die wir dafür angesprochen, nur besonders ausgebildete, gewissermassen vikariierend eintretende Siebbeinzellen darstellten.

Eine höchst abweichende Lage eines kranken Sinus frontalis konnte Koeher[1]) bei seinem Fall II feststellen, weshalb dieser Autor von einem Empyema sinus frontalis accessorii spricht:

Das obere Lid war nach aussen und oben hin durch eine dem Knochen adhärente Narbe aufwärts geheftet. Bei der Operation fühlte man am Orbitalrande nirgends rauhe Substanz, wohl aber kam man mit der Hohlsonde weiter hinten im obern Orbitaldach auf blossgelegten Knochen und auf eine Öffnung in demselben, aus der sich übelriechender Eiter entleerte. Wegnahme des Orbitalrandes 1 cm weit, worauf man in eine mit demselben übelriechenden Eiter gefüllte Höhle von etwa 4 cm Breite und 1½ cm Höhe gelangte, deren hintere Wand vom Orbitalrande 3½ cm entfernt war. Leider finden wir keine Angabe, in welchem Abstande der Sinus accessorius von der Mittellinie einerseits und von der Schläfengrube andrerseits lag, und ob er einen Ausführungsgang besass, bezw. wohin dieser mündete. Auch wäre es von Interesse zu wissen, in welchem Zustande, dem klinischen Bilde nach, sich der eigentliche Sinus befand.

II. Bei den **Schleimhautveränderungen** müssen wir naturgemäss die einzelnen Sinuitisformen gesondert betrachten.

Über **Sinuitis catarrhalis** liegen meines Wissens keine eingehenden pathologisch-anatomischen Untersuchungen vor. Nur Zuckerkandl[2]) sagt hierüber in seinem trefflichen Werke: „Bei der katarrhalischen Entzündung ist die Schleimhaut der Stirnhöhle im Anfangsstadium der Erkrankung nur injiziert oder von grösseren und kleineren Blutpunkten durchsetzt, die Mukosa

[1]) Emil König.

[2]) Zuckerkandl, Normale und pathologische Anatomie der Nasenhöhle und ihrer pneumatischen Anhänge. Bd. I. 2. Auflage 1893. pag. 332.

schwillt mächtig an, kann die Höhle beinahe gänzlich ausfüllen, und zeigt ein ödematöses Aussehen."

„Bei der **eiterigen Entzündung,** fährt derselbe Autor fort, ist die Schleimhaut geschwellt, gerötet, mit Extravasaten versehen und besonders, wenn das Exsudat eine dickliche Beschaffenheit besitzt, mit einer eitrigen Flüssigkeitsschicht beschlagen."

Während über die frischen pyorrhoischen Zustände gleichfalls nur spärliche Vermerke deponiert sind, finden wir reichlichere Angaben über die späteren Prozesse, über die Veränderungen beim Empyem und bei den Hydropsien.

Das Verhalten der Schleimhaut bei der **Sinuitis blennorrhoica** und ihren Folgen der Schleimabsackung, **Mukocele** oder **Hydropsie,** war ich nur einmal in der Lage, an eigenem Falle (IX) zu beobachten und dieser muss zudem noch als unrein bezeichnet werden, da unzweifelhaft nachträglich eine Infektion hinzugekommen war. Auch unsere Beobachtung X, die im grossen und ganzen hierher gehört, ist kein typischer Repräsentant. Bei beiden war die Schleimhaut verdickt und gerötet, bot aber sonst keine besonderen Merkmale dar. Im übrigen wird sie von den Autoren bald als „dünne, durchsichtige Membran", oder „weissglänzend, der harten Hirnhaut ähnlich", bald als „wesentlich verdickt, fest und undurchsichtig, ekchymosiert" oder als „weissglänzende Blase, die die ganze Höhle ausfüllte", beschrieben.

Die Mischformen, die durch das Hinzukommen einer eiterigen Infektion zur Sinuitis blennorrhoica oder zur Mukocele entstehen, sei es, dass sich der Canalis naso-frontalis zeitweise öffnete, oder dass ein operativer Eingriff versucht wurde, können natürlich auch bei der Mukocele die der Sinuitis pyorrhoica eigenen Schleimhautveränderungen zeitigen.

Beim **chronischen Empyem** springt gewöhnlich die wesentliche Verdickung, Lockerung und Wulstung der auskleidenden Schleimhaut in die Augen, auch wohl der schwammige, morsche, verfärbte Charakter derselben. Die Oberfläche ist glatt

oder durch eine Art papillärer Hypertrophie uneben und höckerig. In einzelnen Fällen imponieren zudem oberflächliche Erosionen, eventuell ein geschwüriger Zerfall. Auch die Folgen dieses letzteren Zustandes wurden oft gesehen: bedeutende Granulationsbildungen, festere oder weichere, gefässreiche, leicht zur Blutung neigende Massen, welche mehrmals nur auf einzelne Abschnitte, z. B. auf das Infundibulum beschränkt, manchmal aber auch so umfangreich waren, dass sie das ganze Kavum des Sinus ausfüllten. Ganz exceessiv waren diese Fungositäten in dem Falle von Schütz entwickelt: „Die eröffnete Stirn- und Augenhöhle stellte ein Chaos von Eiter und fleischartigen Auswüchsen dar, die untereinander und mit dem Polypen in der Nase zusammenhingen."

Wie die wesentlichste pathologisch anatomische Veränderung der Schleimhaut in dem Befunde zahlreicher Schleimpolypen liegen kann, geht aus der Mitteilung von Knapp[1]) hervor. Nach Eröffnung der im inneren oberen Orbitalwinkel befindlichen Geschwulst und Entleerung einer bedeutenden Eitermenge „fühlte ich an der Innenwand der Abscesshöhle eine beträchtliche Menge weichen Gewebes. Dieses wurde mit der Polypenzange herausgezogen und ich musste damit wiederholt eingehen, um die weiche und sehr gefässreiche Masse gänzlich zu entfernen. Die Masse hatte vollkommen das Ansehen von Schleimpolypen, als welche sie sich auch in Wirklichkeit unter dem Mikroskop herausstellte"[2]).

Die feinere Struktur eines Schleimpolypen war in dem von Cyrill H. Walker[3]) beschriebenen Falle, nach der Untersuchung von Treacher Collins folgende: „Eine glatte, weiche, gelatinös aussehende Masse, 20 mm lang, 13 mm breit, bestehend aus einer Quantität losen schleimartigen Gewebes mit Stellen kleiner Rundzelleninfiltrationen. Das Gewebe war in der Peripherie

[1]) Knapp, Archiv für Augenheilkunde IX. pag. 452.

[2]) Auch J. H. Hulke (five cases of disorders of the frontal sinuses. Lancet 1891) berichtet, unter 5 Fällen von Sinuitis in dreien Schleimpolypen in der Höhle gefunden zu haben.

[3]) H. Walker, Ophthalmic hopital. Report 1889.

dichter als in den centralen Teilen. Die Oberfläche ist bedeckt mit geschichtetem Epithel; die Zellen sind meistens rund oder unregelmässig polyedrisch."

Ohne auf einzelne Beobachtungen weiter eingehen zu wollen, möchte ich in folgendem noch besonders behandeln:

a) Die cystische Schleimhautdegeneration;

b) die putride zur Gangrän der Schleimhaut führende Infektion;

c) die phlegmonöse Entzündung Weichselbaums;

d) das histologische Verhalten der Schleimhaut in unseren so eigentümlichen Fällen XIII und XIV.

a) Cystenbildungen in der Schleimhaut sind vorwiegend nur bei Operationen von Mukocelen beobachtet worden. Klassische Fälle stellen in dieser Beziehung die von C. J. M. Langenbeck[1]), Barkhausen, Robert Keate[2]) und Brunn[3]) beschriebenen dar. Bei dem ersteren fanden sich eine ausserordentlich grosse Cyste und eine Menge kleinerer, die erst mit der radikalen Ausrottung der Schleimhaut entfernt werden konnten. Zuckerkandl, der sich auf sehr ausgedehnte anatomische Untersuchungen stützt, nennt Cysten der Schleimhaut der Stirnhöhle seltenere Befunde: „Ich selbst habe solche nur einige Male beobachtet; sie waren etwa linsengross und enthielten eine dickliche, weisse, schmierige Substanz; die raschere Ausheilung der krankhaften Prozesse und die geringere Anzahl von Drüsen genügen zur Erklärung des minder häufigen Vorkommens von Schleimhautcysten in der Stirnhöhle". Wenn und wo auch immer in den Nebenhöhlen Cysten angetroffen wurden, stets stellten sie, die Folgen entzündlicher Er-

[1]) C. J. M. Langenbeck, Neue Bibliothek für die Chirurgie und Ophthalmologie. Hannover 1819. Bd. II. Stück 2, pag. 238 ff., derselbe a. a. O. II. Bd. Stück 3, pag. 365 ff. Citiert nach Steiner.

[2]) R. Keate, History of a case of bony tumor successfully, removed from the lead of a female. Med. chir. Transact. Vol. X. 1819.

[3]) Guil. Brunn, loc. cit. nach Steiner pag. 181 ff.

krankungen in denselben dar, wie Autor an einer grösseren Reihe einwandsfreier Beobachtungen nachgewiesen hat.

Als sehr beachtenswert hebt C. J. M. Langenbeck in seiner Mitteilung hervor: „Der Behälter, in welchem sich eine bedeutende Menge einer weisslich gräulichen, zähen Masse fand, die mit dem Finger und der Pinzette herausgeholt wurde, war ein eigener verschlossener Sack an der Membrana pituitaria", und Barkhausen sagt: „Bei der Untersuchung zeigten sich die Wände der Blase dick und an der Basis fast cartilaginös."

b) Durch unsern Fall III wird der Nachweis einer weiteren, meines Wissens bisher noch nicht beobachteten Infektion der Schleimhaut des Sinus frontalis geliefert, der putriden zur schnellen Gangrän führenden.

Nach dem klinischen Bilde (akutes Einsetzen, hohes Fieber, Schüttelfrost und grosse Abgeschlagenheit) und den Ergebnissen der objektiven Untersuchung mussten wir die Anwesenheit von Eiter, jedenfalls eine frische, profuse Exsudation erwarten. Statt dessen fanden wir die Schleimhaut grau-schwärzlich verfärbt, nicht verdickt, dem Knochen nur teilweise und lose anliegend, vollständig gangränös, dabei eine jauchige Exsudation. Eine plausible und einfache Erklärung ist nur in der Annahme einer eigenartigen putriden Infektion gegeben.

Nr. X und XI unserer Krankenberichte sind den eben besprochenen insofern entfernt ähnlich, als auch bei ihnen die Schleimhaut „sehr missfarbig, stark sulzig verdickt und auffallend morsch und zerreisslich" respektive „überaus morsch, schwammig und auch grau verfärbt" angetroffen wurde. Bei dem einen Falle lag unzweifelhaft eine erysipelatöse, bei dem anderen gleichfalls eine akute Infektion, doch unbekannter Art, vor. Bei beiden entwickelte sich, wie nach meinen Erfahrungen bei schweren Infektionen gewöhnlich, überaus schnell eine umschriebene Erweichung und Porosität mit Verfärbung in der unteren knöchernen Sinuswand und sekundär eine bedeutende Lidorbitalphlegmone, die sehr bald in der Mitte des oberen Augenlides durchbrach.

Die Gefahr einer Thrombosierung der Venen, einer Verschleppung der Infektion in die Orbita oder cerebralwärts in die grossen Blutsinus liegt besonders nahe.

c) Die von Weichselbaum[1]) an fünf Fällen beobachtete „phlegmonöse Entzündung der Nebenhöhlen" lasse ich in eingehendem Referate folgen:

Der Autor unterscheidet eine seröse und fibrinöse Form der Phlegmone, unterwirft aber nur die letztere einer genaueren Darstellung. Im Höhestadium finden sich in ihr im Involucrum hirsekorn- bis 2 cm grosse halbkugelige oder kugelige, mehr weniger prominierende Infiltrate oder Plaques. „Schneidet man in sie ein, so überzeugt man sich, dass sie aus einer weichen, gelben Gerinnung bestehen, welche die Beschaffenheit des Fibrins zeigt und von geringen Mengen eitrigen Fluidums durchtränkt ist". Die Plaques können konfluieren und die ganze Höhle einnehmen, auch an der Oberfläche erweichen und erodieren. Die zwischen ihnen gelegene Schleimhaut ist hyperämisch, geschwollen und wohl auch von Blutextravasaten durchsetzt. Der Sinusraum ist mehr weniger erfüllt von einer dicklichen, graugelben, schleimig-eiterigen Flüssigkeit. In den früheren Stadien kommen neben den opaken Plaques, oder solchen, die in einer fibrinösen Umwandlung begriffen sind, noch völlig oder annähernd durchscheinende vor von dem Aussehen der serösen Cysten; das Involucrum erweist sich von einem dünnen, gelblichen Serum durchtränkt, im Cavum sinuum finden wir zähen Schleim. Diese Stadien bilden den Übergang zu jener Form, bei welcher durchweg nur seröse Plaques vorkommen, und die daher nur zur Phlegmone im weiteren Sinne zu zählen ist.

Die phlegmonöse Entzündung war immer in den Kieferhöhlen lokalisiert, von den anderen Höhlen war bald diese, bald jene mitbefallen. Auch war der Prozess auf beiden Seiten nicht immer gleichmässig entwickelt. Die Nase selbst war entweder ganz oder fast frei von Veränderungen.

Die mikroskopische Analyse ergiebt im Bereiche der Plaques eine Fibrineinlagerung, welche das Schleimhautgewebe nahezu vollständig substituiert und eventuell bis in die tiefsten Schichten des Periosts reicht. Die Plaques können auch Rundzellen-Einlagerungen, welche das Fibrinnetz verdecken, ja selbst verdrängen oder Zeichen des Zerfalls, der Nekrose zeigen. Darüber ist das Epithel entweder intakt oder die oberflächliche Zellenlage ist ganz verloren, oder es findet sich dafür eine dünne netzförmig durchbrochene Fibrinschicht. In den oberflächlichen Schichten der nekrotisierenden Plaques trifft man auch Mikrokokkenhaufen an.

In der umgebenden Schleimhaut imponieren Bindegewebswucherungen, entzündliche Rundzellen-Infiltrationen, diffus oder an umschriebenen Stellen und kleine Blutextravasate.

---

[1]) Weichselbaum, Centralblatt für die med. Wissenschaften 1881. Nr. 25 und Wiener med. Jahrbücher 1881. pag. 227.

An den kleineren serösen Plaques treten die Zeichen der serösen Gewebsdurchtränkung entgegen, wodurch die Fibrillen der Grundsubstanz auseinandergedrängt und undeutlich, die Bindegewebszellen mit ihren Ausläufern markierter erscheinen. Die grösseren Plaques zeigen unregelmässige Hohlräume und Spalten, erfüllt mit einem geronnenen Eiweissstoff oder spärlichen Lymphkörperchen, die Drüsenbläschen an einzelnen Stellen eine cystenähnliche Ektasierung.

Die phlegmonöse Entzündung der Nebenhöhlen kann sowohl primär als sekundär auftreten. Eine bestimmte Ursache war für die primäre Form nicht zu eruieren. Die Auffassung, dass dieselbe vielleicht eine erysipelatöse Entzündung darstelle, scheint mancherlei für sich zu haben.

Soweit es sich um die makroskopische Beschaffenheit der Schleimhaut handelt, reklamiert übrigens Zuckerkandl[1]) die Priorität der Skizzierung dieser Entzündungsform für sich.

d) Wegen der eigenartigen Lagerung in den Beobachtungen XIII und XIV erscheint es angemessen, genauer über die histologischen Eigenschaften der entfernten Schleimhautteile zu berichten, die teils in Alkohol, teils in Müllerscher Flüssigkeit konserviert worden waren.

XIV. Rechter Sinus. Die Schleimhaut ist durchweg sehr bedeutend, bis 2,2 mm verdickt und unregelmässig gewulstet, und zeigt an verschiedenen Stellen äussert differente Bilder. Die Extreme dürften in folgenden gegeben sein.

1. Normales Cylinderepithel mit deutlichem Flimmersaume, das gegen das Schleimhautstroma durch die scharf markierte Basalmembran abgegrenzt ist. Das Stroma selbst besteht aus einer dicken Schicht dichten welligen Bindegewebes mit wenigen eingelagerten Rundzellen, und zwar erscheinen die letzteren nur in den tiefsten Lagen etwas zahlreicher, woselbst auch eine leichte ödematöse Auflockerung des Gewebes bemerkbar ist. Die durch die spindelförmigen, der Knochenoberfläche parallel gerichteten Zellen charakterisierte, sogenannte Periostlage zeigt keine besondere Verdickung oder Infiltration. Die Gefässe sind hier spärlich, auch von geringem Kaliber und meist dickwandig; ungemein deutlich steigen sie stellenweise radiär bis in die Nähe

[1]) Normale und pathologische Anatomie. Bd. II. 1892. pag. 73.

der Basalmembran, wo ein engmaschiges Kapillarnetz vorhanden ist, auf.

2. Dem gegenüber finden wir an andern Stellen ein hochgradig verändertes Epithel, nämlich niedrige Cylinderformen ohne Flimmer- oder Kutikularsaum, oder kleine kubische, teilweis mehrfach geschichtete Elemente. Zwischen den dergestalt veränderten Epithelien sind hie und da auch Rundzellen in mässiger Menge eingelagert; die Basalmembran ist überall deutlich, stellenweise scheinbar verdickt oder leicht aufgefasert. Das im allgemeinen ausserordentlich mächtige, durchgehends dicht von Rundzellen durchsetzte Stroma bietet auf den ersten Blick ganz das Bild eines Granulationsgewebes dar. Herdweise imponieren die Rundzellenhaufen als follikelartige Gebilde, die unmittelbar bis an die Basalis reichen. Sie sind indes nicht ganz scharf begrenzt und lassen jedenfalls eine distinkte Membran vermissen. Die durch die Rundzelleninfiltration stark auseinander gedrängten Bindegewebszüge zeigen auch zwischen durch kleine durch Fibrinnetze erfüllte Ödemlücken. Ausserordentlich in die Augen springt die starke Entwickelung der Gefässe, deren Kaliber zwischen dem kavernöser, undeutlich begrenzter Hohlräume bis zu dem feiner Kapillaren schwankt. Und zwar erscheinen nahe der Basalis die wenigen grösseren Bluträume, in der Tiefe die zahlreichen kleinen und kleinsten Gefässlumina gelagert. Die Verlaufsrichtung der kleineren Gefässe und der Kapillaren ist vorwiegend eine radiäre, die Dicke der Wandungen in den tiefern Schichten eine bedeutendere als in den oberflächlichen.

Zwisehen diesen beiden Befunden treffen wir nun alle möglichen Übergänge an, allmählich oder auch plötzlich, völlig unvermittelt.

In der Schleimhaut des linken Sinus fehlen feste fibröse Stellen; neben dichten zelligen Infiltrationsherden macht sich eine ausserordentlieh starke, ödematöse Auflockerung des Stromas geltend. Grosse von Fibrinnetzen und Blutungen erfüllte Hohlräume werden von mässig stark infiltrierten Bindegewebsbalken begrenzt. Das Epithel ist an den ödematösen Stellen wohl erhalten.

Nirgends konnten in der Schleimhaut der Sinus Pigmentablagerungen gefunden werden, ebensowenig gelang der Nachweis von Mikroorganismen. Die geringe Andeutung von Sekret an der Oberfläche der Schleimhaut erwies sich als aus Schleimfäden bestehend, denen körniger Detritus und wenig Eiterzellen anhafteten.

XIII. Gleichfalls wesentliche Verdickung der Schleimhaut — bis 1,6 mm. Unter dem überall normalen Epithel liegt eine in ihrer Dicke sehr schwankende Schicht festen, welligen, von wenig Rundzellen durchsetzten Bindegewebes, welches nur hie und da eine mässige ödematöse Auflockerung der einzelnen Bündel zeigt. Zwischen dieser und der überall nicht erheblich verdickten und infiltrierten sogen. periostalen Schicht finden sich Knäueldrüsen in sehr wechselnder Mächtigkeit. Die Verteilung der Gefässe ist an den meisten Stellen eine sehr charakteristische, so zwar, dass von den tiefliegenden grösseren zahlreiche kleine radiär nach der Oberfläche aufsteigen. Die Wandungen aller sind fast durchweg sehr erheblich verdickt.

III. Das Verhalten des Ausführungsganges ist, soweit ich die Litteratur überblicke, nur in relativ wenigen Beobachtungen genauer gewürdigt worden, und dürfte doch von hohem Interesse und nicht zu unterschätzender Bedeutung für die Therapie sein.

Bei den 15 von uns operierten Stirnhöhlen war der Ductus naso-frontalis viermal völlig frei und leicht mit einer geknöpften entsprechend dicken Sonde zu untersuchen, dreimal erschien er uns nur durch eine starke Schleimhautfalte gewissermassen ventilartig am Boden des Sinus verlegt, zweimal war sein Lumen, wie wir meinten, einfach zugeschwollen, ohne dass an einer Stelle der elastischen Sonde besonderer Widerstand erwuchs, zweimal lagen neben einer grösseren Schleimhautklappe Verklebungen vor, und zwar etwa in der Mitte des Kanals, die eine Fischbeinsonde leicht überwand, viermal endlich mussten wir ihn für unwegsam erklären, weil selbst bei stärkerer Kraftanwendung die Sonde nicht nach der Nase hin durchgeführt werden konnte. In diesen letzteren Fällen dürften also entweder eine totale und ausgedehnte Obliteration oder mehrfache hintereinander liegende feste Strikturen vorhanden gewesen sein.

Beachtenswert scheint uns der Nachweis der ventilartig wirkenden Schleimhautfalte am Eingang in den Duktus. Bekanntlich hat bereits Panas[1]) das Vorkommen eines cirkulären Wulstes angegeben. Er sagt: „Au niveau de l'infundibulum la turgescence de la muqueuse forme un bourrelet circulaire, qui oblitère souvent sa cavité et la rétrécit toujours". Da dieser Autor bei seiner Operationsmethode den ringförmigen Wulst nicht sehen, sondern nur fühlen konnte, hat er vielleicht dieselbe Bildung vor sich gehabt, wie wir, sie nur nicht genau erkannt. Die eine Schleimhautduplikatur darstellende Falte oder Klappe ist manchmal relativ sehr bedeutend entwickelt. Ihre Entstehung möchte ich mir so denken: Bei jeder stärkeren entzündlichen Affektion wird, wenn durch die Schleimhautschwellung das Lumen des Kanals zum Verschluss gekommen ist, die grösste Stauung am Übergange der knöchernen Kanalwandung in das freie Sinuskavum auftreten müssen. Die hierdurch sowie durch die gleichzeitige Lymphstase und die seröse interstitielle Exsudation verursachte Gewebsschwellung wird wiederum auf der Seite am deutlichsten in die Erscheinung treten, auf welcher die Hauptvenenstämmchen die Stirnhöhle verlassen, falls nicht durch einen ostitischen oder periostitischen Prozess etwa ein anderer Punkt noch einfacher und direkter die ihm anliegende Mukosa reizen und zur besonderen Schwellung bringen sollte. Beim Zurückgehen der Entzündung im Sinus wird am längsten jener Wall persistieren und bei jeder neuerlichen Entzündung umfangreicher und resistenter gegen die restitutio ad integrum werden. Es dürften hier mutatis mutandis dieselben Verhältnisse vorliegen, wie am thränenableitenden Apparate an jener Stelle, wo der Thränensack in die knöchernen Wandungen des Ductus naso-lacrymalis tritt. Die hier lokalisierten Schleimhautfalten sind dem Ophthalmologen wohl bekannt, sind sie doch nur zu häufig die Ursache der überaus lästigen und mühsam zu beseitigenden Beschwerden.

Die Klappen oder ventilartig wirkenden Schleimhautfalten machen auch in einfachster Weise die mehrfach in der Litteratur

[1]) Guillemain, loc. cit. pag. 13.

vorliegende Bemerkung erklärlich, wonach Patienten, die an einem Stirnhöhlenabscess litten, wohl durch starkes Pressen bei geschlossener Nase und geschlossenem Munde Luft in den Sinus und durch die Fistel nach aussen treiben konnten, ohne dass es gelungen wäre, umgekehrt von der Fistel aus Luft oder Wasser nach der Nase zu leiten.

In gleicher Weise verlieren jene Fälle an Unklarheit, bei welchen — es handelt sich besonders um Mukocelen oder Retentionscysten — trotz Fehlens jedes Schnupfens, überhaupt jeder Nasenaffektion, oft sehr lange ein scheinbar unüberwindlicher Verschluss vorlag, und bei denen dann durch heftige Exspirationsstösse von selbst oder auf mässigen Druck eine Eröffnung und ein Austreten des Exsudats möglich wurde.

Wo sich eine völlige Obliteration oder auch nur ausgedehnte Strikturen im Duktus bildeten, ist es mir, nach Analogieen zu schliessen, nicht unwahrscheinlich, dass öfter die umgebende Knochenhaut und Wand primär, vielleicht durch eine Fissura, die auskleidende Schleimhaut aber erst sekundär erkrankt war. Bei der restierenden Quote dieser Fälle dürften Ulcerationen am Ostium oder auch im Canalis selbst bestanden haben, sei es dass eine besondere Ursache einwirkte, sei es dass eine chronische Infiltration zur oberflächlichen Erosion, Verschwärung und schliesslich Verödung des Lumens führten.

Den Ausspruch Jansens, „wohl stets wird der Ausführungsgang durch Granulationen in demselben oder in dem Infundibulum der Höhle mehr oder weniger vollständig verlegt werden", kann ich demnach nur sehr bedingt als den Thatsachen entsprechend bezeichnen.

IV. Der Inhalt der kranken Stirnhöhlen ist je nach dem Grade und der Dauer der Entzündung verschieden und setzt selbstverständlich einen, wenn auch nur zeitweisen Verschluss des Canalis naso-frontalis voraus. Man findet gemeinhin eine Ansammlung von Eiter oder von Schleim, beziehentlich eine Mischung beider, welcher zudem mehr weniger Blut beigemengt sein kann, nur ausnahmsweise mal eine zusammenhängende gallertartige Masse, oder eine jauchige Flüssigkeit. Es treten aber

auch dem Operateur Fälle entgegen, wo die Schleimhaut zwar hochgradig verändert, ja der Knochen sogar schon makroskopisch krank erscheint, und wo trotz begründeter Empyem-Diagnose gar kein pathologischer Inhalt gefunden wird.

Eine reine Eiteransammlung wie auch eine reine Schleimansammlung kommen in der Stirnhöhle wohl kaum vor. Die Bezeichnung Eiter- oder Schleimverhaltung soll demnach auch nur besagen, dass die eine oder die andere Materie überwiegt; eine scharfe Grenze zwischen beiden Zuständen ist nicht gut zu ziehen.

Handelt es sich um ein Eiterexsudat, so ist dies je nach der Länge des Bestandes dünn oder dickflüssig, zu Krümeln oder festen Klumpen verdichtet, event. zu einer megma- oder crêmeartigen Masse verwandelt, oder es finden sich alle genannten Qualitäten neben einander. Die Farbe ist gelb, grünlich, grau, Chokolade oder Milchkaffee ähnlich, manchmal sogar rötlich. Killian hat betont, dass bei Nasen-Untersuchungen die Farbe des Eiters auch eine gewisse differentiell diagnostische Bedeutung habe, indem der grüne Eiter mit einiger Wahrscheinlichkeit aus dem Sinus frontalis stamme. Auf Grund unserer Protokolle bin ich nicht in der Lage, die Killian'sche Ansicht zu unterstützen; in kaum einem Drittel der Fälle war ein ausgesprochen grünliches Aussehen des Eiters verzeichnet.

Sehr häufig besitzt der Eiter einen ungemein penetranten, fötiden Geruch.

Von besonderem Interesse musste der event. Nachweis von Mikroorganismen in dem eingeschlossenen Eiter sein, schon weil er einen Rückschluss auf die Ätiologie erlaubte. Allein die bisherigen Untersuchungen haben noch keine besonderen Resultate ergeben. Soviel ich aus der Litteratur ersehen konnte, liegt eigentlich nur ein positives Ergebnis vor. Emil Berger[1]) sagt: „L'examen bactériologique du pus contenu dans le sinus

[1]) Emil Berger, Rapports entre les maladies des yeux et celles du nez et des cavités voisines. Communication faite à la société de Medicine pratique de Paris 31. Dez. 1891 und 7. Januar 1892.

frontal, exécuté par notre distingué confrère, le docteur Christmas, à l'Institut Pasteur, décéla la présence de streptocoques, mais pas de bacilles de la tubereulose. Ie pouvais donc guérir ce eas par l'emploi des antiseptiques."

Der Fall von Lichtwitz[1]), bei welchem Sabrazès aus dem durch Irrigation entleerten Eiter den Pneumokokkus von Talamon-Fränkel zu züchten vermochte, kann nicht für beweiskräftig gelten, denn wer möchte entscheiden, ob die Mikroorganismen nicht vielleicht erst während des Durchtritts der Eitermassen durch die Nase hinzugekommen wären? Wissen wir doch gerade, dass die Pneumoniekokken fast stets in der Nase zu finden sind, zumal bei allen Arten der Koryza.

Die Bemühungen, die Exsudate bei den von uns operierten Fällen daraufhin zu analysieren, haben ein Mal einen wahrscheinlichen, ein zweites Mal einen unzweideutigen Nachweis des Fränkelschen Pneumokokkus erbracht. Das histiologische, tinktorielle wie biologische Verhalten entsprach genau allen bisher als charakteristisch anerkannten Eigenschaften desselben. Der Patient, dessen Sinusinhalt die Eiterproben entnommen waren, stellt unsere Beobachtung XII dar. In den übrigen Fällen konnten wir keine reinen Resultate erzielen. Entweder wuchs auf unseren Nährböden nichts, oder es lagen Verunreinigungen vor, die ein Urteil unmöglich machten. Der Grund, warum die Nährböden öfters nicht angingen, kann ein doppelter sein. Einmal sind wir vielleicht trotz aller Vorsicht doch mit Sublimat an das Exsudat gekommen, so dass die vorhandenen Keime nicht zur Entwickelung gelangen konnten, oder aber es befanden sich überhaupt keine Lebewesen mehr in dem Eiter. Dafür, dass letzteres nicht sogar selten vorliegen möchte, kann ich eine unanfechtbare Untersuchung anführen, die an einer in meiner Klinik verstorbenen Patientin etwa 1 1/2 Stunden post mortem im pathologischen Institut vorgenommen wurde.

---

1) Lichtwitz, Un cas d'empyème latent du sinus frontal gauche, diagnostiqué et traité par voie naturelle. Guérison complète. Présentation du malade.

Adelheid K., 50 Jahre alt, ging an Nephritis chronica zu Grunde. Die pathologisch-anatomische Diagnose lautete: Nierencirrhose, Herzhypertrophie, embolische Lungeninfarkte, Stauungsmilz, Cholelithiasis, chronischer Magenkatarrh, Fibromyomata uteri, Tumor der Harnröhre, Arteriosklerose.

Im linken Sinus frontalis, der im Verhältnis zum rechten sehr klein ist und in den linken vorderen Siebbeinzellen findet sich dicklicher-grüngelber Eiter. Ausstrichpräparate zeigen keine intakten Eiterzellen, keine deutlichen Bakterien. Striche von dem Eiter des Sinus frontalis auf schräg erstarrtem Glycerin-Agar bleiben steril, dagegen wird aus dem eitrigen Inhalte der Siebbeinzellen der Staphylococcus albus et aureus gezüchtet.

Der Ductus naso-frontalis war deutlich strikturiert.

Aus der Krankengeschichte lässt sich nachträglich noch entnehmen, dass sich die K. eigentlich keiner Erkrankung zu entsinnen wusste, insbesondere keiner Infektionskrankheiten, auch keiner besonderen Rhinitiden. Nur in den letzten vier Jahren habe sie an manchmal sehr beträchtlichen Kopfschmerzen gelitten. Da eine ausgesprochene Schrumpfniere vorlag, Patientin auch sonst Zeichen chronischer Urämie darbot, war auf die Kopfschmerzen kein Gewicht gelegt und deshalb das Empyem übersehen worden. Der Beachtung der eindringlichen Lehre von Fliess, „dass Kopfschmerzen bei Morbus Brightii nicht immer, wie man annimmt, auf die Nierenerkrankung zurückgeführt werden müssen", hätten wir wohl eine Diagnose des bestehenden Empyems zu verdanken gehabt.

Ein weiterer, völlig differenter Mikroorganismus, eine Bacillenart konnte aus dem Stirnhöhleneiter einer an Diabetes mellitus verstorbenen 55jährigen Frau gewonnen werden.

Frau Z., 55 Jahre alt, verstorben an Diabetes mellitus. Anatomische Diagnose: Atrophie des Pankreas, Cystitis, Pyelonephritis abscedens, rechtsseitiger perinephritischer Abscess in das Colon descendens perforiert, Thrombose der Nierenvenenäste, embolisch-pneumonischer Lungenabscess, Thrombosis venae lienalis, Ödem der Hirnhäute, Gallenstein, Hydrops der Gallenblase.

Der rechte Sinus frontalis ist ziemlich schmal und ohne Andeutung einer Eiterung. Dagegen finden sich auf der blassen etwas ödematösen Schleimhaut des linken stecknadelkopf- bis linsengrosse Eiterbeläge. Der Eiter ist zäh und von grüngelber Farbe.

Die Siebbeinzellen zeigen beiderseits normale Schleimhäute und keinerlei Inhalt.

In dem Eiter des linken Sinus frontalis finden sich auf Ausstrichpräparaten zahlreiche kurze, mässig dicke Bacillen, bisweilen zu zweien verbunden. Auf Glycerin-Agar wächst ein grösserer, plumper, lebhaft beweglicher Bacillus, welcher die ganze Oberfläche mit einem grauen Schleier überzieht und das Kondenswasser milchig trübt.

Es scheint nicht unwahrscheinlich, dass sich, ganz abgesehen von den akuten Infektionen, auch bei den auf Grund einer

chronischen Rhinitis entstandenen Sinuitisformen noch andere Mikroorganismen als der Streptokokkus, der Fränkelsche Pneumokokkus und jene Bacillenart werden nachweisen lassen. Vor allem dürfte auf die bei der akuten, sowie chronischen Koryza in der Nase massenhaft anzutreffenden Pilzformen zu fahnden sein.

Tritt der schleimige Charakter des Exsudates in den Vordergrund, haben wir es also mit der Gruppe der Mucocelen zu thun, so finden wir manchmal ganz kolossale Schleimmengen in dem vergrösserten Sinus. Er ist dünn oder zäh schleimig, fadenziehend, milchrahm-, crême- oder gallertähnlich, der Farbe nach gelb, stroh-, bernstein-, milch- kaffeefarben, oder aber blutserumartig, braunrot, gelbbraun, weissgrau, oder einfach trüb und farblos. Niemals riecht der Inhalt einer reinen Mucocele schlecht, sondern indifferent oder „fleischextraktähnlich". Auch Mikroorganismen birgt er nicht. Mehrfach wurden dagegen morphotische Beimengungen festgestellt, so z. B. körnige Massen, Fetttropfen und einmal Cholestearinkrystalle, Leukocyten, Residuen von Blutungen etc.

Ein Sinusinhalt von quallenartig zusammenhängenden Massen, wie sie bei unserer Beobachtung X konstatiert wurden, dürfte nur eine Unterart der Schleimabsackung darstellen.

Die quallenähnliche Masse wurde in steigendem Alkohol gehärtet, wobei ihre gelbliche Farbe ausbleichte und ihre Konsistenz ungemein bröckelig wurde. Ein Stück betteten wir, um die am Frischen vorgenommenen mikroskopischen Untersuchungen zu kontrollieren, in Celloidin ein und unterwarfen die feinsten Schnitte allen möglichen Tinktionen, insbesondere den von Gram und Nicolle angegebenen. Bakterien konnten auch so nicht nachgewiesen werden. In den Schnitten fanden sich grosse, blasige, offenbar durch die Schrumpfung der gallertartigen Grundsubstanz erzeugte Hohlräume. Die Grundsubstanz selbst war grobfaserig, um die Hohlräume herum konzentrisch geschichtet. Die Fasern selbst waren aus einer fein granulierten Masse gebildet, in der Leukocyten in mässiger Menge lagen. Letztere, grösstenteis nekrotisiert, liessen bis auf einzelne zerstreut

liegende Exemplare durch Hämatoxylinfärbung keinen Kern mehr erkennen. Fibrinnetze oder deutliche Epithelien waren nicht zu sehen.

Ein entfernt ähnlicher Befund scheint mir bei dem zweiten Leberschen Falle vorgelegen zu haben: „Aufffallender Weise kam zuerst (nach der Incision) kein Sekret, erst am Abend beim Ausspritzen entleerte sich eine zusammenhängende Masse eines sehr konsistenten eiterigen Schleimes.“ Die Kommunikation mit der Nase war, wie die Sondierung ergab, völlig frei.

Übelriechender, jauchiger Inhalt war nur in einem unserer Fälle zu finden. Er ist als Produkt einer putriden, zu schneller Gangrän führenden Infektion aufzufassen.

V. Von besonderem Interesse müssen für den Arzt die Veränderungen an den knöchernen Umwandungen der Stirnhöhle sein. Sie stellen entweder den sichtbaren Ausdruck allgemeiner Dyskrasien oder Infektionen dar, oder sie sind die endlichen Folgen von Schädlichkeiten, die die Stirngegend isoliert trafen, also vorwiegend von Traumen. Beide Arten, bilden die **primäre** Knochen-Erkrankung, der jene zahlreichen Fälle sekundärer Natur gegenüber stehen, wo das Schleimhautleiden der Stirnhöhlen, und **nur ausschliesslich dieses,** die Veranlassung der Knochenveränderungen wurde.

Zur ersteren Kategorie zählen alle auf tuberkulöser oder luetischer Infektion beruhenden Erkrankungen am Orbitalrande und an der vorderen Sinuswand. Trotz zahlreicher klinischer Beobachtungen fehlt es meines Wissens doch an typischen koinzidenten pathologisch-anatomischen Befunden über das Verhalten des Knochens sowohl wie über das der sekundär erkrankten Höhlenschleimhaut. Und zwar gilt dieser Ausspruch für die tuberkulöse wie für die luetische Form. Nur ein leider sehr aphoristisch gehaltener Sektionsbericht von Cruveilhier[1]) wäre zu nennen.

[1]) Bulletins de la Société anatomique 1850. pag. 167.

Eine Frau von 50 Jahren, luetisch, zeigte auf der vorderen Stirnpartie eine fluktuierende aber nicht schmerzhafte Geschwulst, die durch längeren Druck zum Verschwinden zu bringen war und dabei eine grosse Menge Eiter aus der Nase entleerte. Man diagnostizierte daher eine Erkrankung des Sinus frontalis mit Destruktion seiner vorderen Wand. An den Armen und Vorderarmen bestanden ausserdem 3 Exostosen.

Während der Behandlung erkrankte Patientin an einer Albuminurie, der sie auch erlag.

„Le sinus frontal est très dilaté et plein de pus, sa paroi antérieure est détruite dans une grande étendue; autour de cette perforation, le tissu osseux est épaissi et condensé; il n'ya plus de diploé; toute l'épaisseur de l'os est constituée par un tissu compacte très serré."

Ich bin mir wohl bewusst, dass selbst gegen die Verwertung dieses Falles für ein primäres Knochenleiden mancherlei geltend gemacht werden kann. Die Grösse der Zerstörung an der vordern Wand und die Beschaffenheit des Knochens in ihrer Umgebung dürften aber doch einige Berechtigung für meine Rubrizierung bieten.

Trotzdem jeder Anhaltspunkt für die genannten Infektionen fehlt, ist hier auch unser so überaus interessanter Fall VII einzureihen, der einstweilen ohne Analogie dasteht. Bei ihm war nicht nur die ganze Vorderwand der Stirnhöhle sequestriert, mit Ausnahme eines Streifens von etwa 0,3—0,5 cm oberhalb des Margo orbitalis, sondern es erstreckten sich auch noch nach der Haargrenze und dem Tuber frontale zu Centimeter weit fistelähnliche Gänge in die diploëtische Substanz des Stirnbeins hinein. Die vordere Knochentafel war in eine Menge grösserer, kleiner und kleinster Sequester zerfallen, zwischen welchen die enorm verdickte und fungös entartete Höhlenschleimhaut hindurch gewuchert war.

Die zweite Rubrik umfasst jene zahlreiche Quote von Fällen, wo Traumen in Form eines Schlages, Stosses, Falles oder Schusses auf die Stirngegend oder den Kopf einwirkten. Eine Zersplitterung in der ganzen Dicke des Knochens und eine Eröffnung der Stirnhöhle, oder nur eine Fissur und eine umschriebene Periosteo-Ostitis kann die Folge sein. Bleibt eine Infektion aus, so kann die Knochenverletzung, wenn alle Splitter entfernt sind und die Wundöffnung gut geschlossen wurde,

schnell ausheilen und dauernd geheilt bleiben. Sehr häufig entwickelt sich aber trotz scheinbarer Heilung eine chronische Knochenhautentzündung; diese ruft eine meist schleimige Sinuitis hervor, der Ausführungsgang schliesst sich periodisch und nun tritt nach und nach infolge der Sekretabsackung eine ausgedehnte Verdünnung, ja unter Umständen sogar ein völliger Schwund der knöchernen Substanz ein, zuerst an der ehedem verletzten Stelle, später auch in weiterer Umgebung. Die Vorwölbung, die oft wie eine Geschwulst aussieht, erreicht mitunter ganz ausserordentliche Dimensionen. Ich erinnere nur an die Mitteilungen von J. C. M. Langenbeck, Otto[1]) und Anderen. Die ektasierten Wände bestehen wohl auch aus knorpelähnlicher Knochensubstanz, die man bequem mit dem Skalpel oder mit der Scheere zertrennen kann.

Trat zugleich oder im Anschluss an die Verletzung eine Infektion der Stirnhöhlen auf, so wird eine entsprechende Sinuitis folgen und das weitere Krankheitsbild beherrschen.

Sehr häufig gesellt sich zu einer schleimigen Sinuitis oder Mucocele aber auch später noch eine eitrige Infektion. Diese wird im allgemeinen wohl ihren Weg von der Nase aus nehmen, wo ja, wie bereits erwähnt, fast immer ein reiches Depot pyogener Mikroben vorhanden ist.

Anstatt der stetig zunehmenden Verdünnung und der schliesslichen flächenhaften Resorption kann es daher nach Traumen durch die Ausbildung einer Mischform zwischen Hydropsie und Empyem auch zu wesentlich andern sekundären Knochenleiden kommen, nämlich zu ausgedehnter Karies, bedeutender Verdickung und Abblätterung. Auch zu einem Lufttumor an der Stirn mit kraterförmiger Umwulstung des Defekts kann es kommen. Ein Fall von J. Mason Warren[2]) illustriert den geschilderten Verlauf in exquisiter Weise:

---

[1]) Otto, Casuistischer Beitrag zur Erweiterung der Stirnhöhle durch Eiteransammlung, zugleich ein Beitrag zur centralen Galvanisation bei centraler Lähmung. Deutsch. Arch. f. klin. Med. XV.

[2]) J. Mason Warren, Surgical. observ. cit. Boston 1867.

Der Kranke hatte vor vier Jahren einen starken Schlag gegen die Stirn bekommen; es entwickelte sich ein Empyem und ein umfangreicher Tumor. Einmal trat eine Entleerung des Eiters durch die Nase auf, später wurde die ganze Stirn von einer elastischen Geschwulst von der Grösse einer halben Pomeranze eingenommen, die in der Mitte durch eine vertikale Depression, offenbar von der Sehne des Musculus occipito-frontalis herrührend, abgeteilt war. Die Basis der Geschwulst wurde von einem knöchernen, gegen 1 Zoll hohen Wall umrandet. Bei festem Druck auf die Geschwulst konnte man lose Knochenstücke fühlen. Lufteintritt durch die Canales naso-frontales erzeugte einen tympanitischen Perkussionston.

Bei der Eröffnung des Tumor durch einen Medianschnitt entwich thatsächlich Luft. Der Canalis naso-frontalis war offen und weit. Die ganze äussere Tafel des Stirnbeins war sehr verdickt und in Abblätterung begriffen. Der scheinbare Knochenwall um den Tumor kam nicht auf Rechnung einer Vorstülpung der äusseren Stirntafel, wie angenommen, sondern blos auf Gewebsschwellung, eine Täuschung, wie sie bei Traumen am Schädel öfter unterläuft. Im weiteren Verlaufe stiessen sich eine Anzahl mehr weniger grosser Knochenstücke teils von selbst, teils mit ärztlicher Hilfe ab. Trotzdem war der Zustand des Patienten sehr übel, es zeigten sich Hirnsymptome. Über den Endausgang wird nicht berichtet.

Sehr häufig tritt uns beim Studium der einschlägigen Litteratur die Angabe entgegen, dass das die Hydropsie veranlassende Trauma in der frühesten Jugend eingewirkt habe. So nimmt Ressel[1]) bei seinem Kranken die Verletzung im vierten, Lawson[2]) bei seinem ersten Falle gleichfalls im vierten, bei einem andern im sechsten, Wolff[3]) bei seiner Kranken eine solche im fünften Lebensjahre an. Zur Operation kam es gewöhnlich um das 18. bis 25. Jahr. Wie soll man sich den Zusammenhang zwischen der Knochenverletzung und dem späteren Hydrops denken? Die gewöhnliche Annahme, dass der Schlag, Stoss oder Fall eine Periostitis und Ostitis, diese eine Sinuitis hervorrufe, darf unmöglich acceptiert werden, weil ja in jenem frühen Alter von der Existenz eines Sinus frontalis noch gar keine Rede ist oder es sich höchstens um seine erste Anlage handelt. Vielleicht ist folgende Erklärung ungezwungen. Das ursprüngliche Trauma verursacht eine lokalisierte Periostitis und Ostitis, die im grossen und ganzen zwar ausheilt, aber eine Dekomposition der Knochen-

[1]) Ressel, Cystengeschwulst der Orbita. Allgem. Wien. med. Zeitschr. V.
[2]) Lawson, Practitioneu. XXV. Jabrg. 1870 (cit. nach König).
[3]) Wolff, loc. cit.

substanz zurücklässt. Schon bei der Bildung des Sinus, seinem Hineinwaehsen in die Diploë des Stirnbeins, wird nun eine geringere Resistenz vom Knoehen entgegengesetzt und somit eine mäehtigere Entwickelung jenes Hohlraums begünstigt. Es genügen beim Bestande dieses prädisponierenden Momentes (vergl. pag. 15) fortan sehon einfache Rhinitiden, vielleicht auch die steten Drucksehwankungen bei der In- und Exspiration um eine schleichende Ostitis anzufachen, die nun ihrerseits einen Reizzustand in der Schleimhaut und durch diesen eine periodische Verschwellung des Canalis naso-frontalis induziert.

2. Die Sinuserkrankungen, die **sekundär** Veränderungen an den knöchernen Wandungen veranlassen können, sind in drei Gruppen zu teilen. Die erste umfasst die akuten Infektionen, die zweite die chronischen Pyorrhoeen und Empyeme und die dritte die nicht traumatischen Hydropsien oder Mucoeelen.

Bei den akuten Infektionen bilden sieh sehr früh, manchmal schon am zweiten oder dritten Tage Perforationen an einer oder zugleich an zweien der knöchernen Wände aus. Sie sind meist klein, zuweilen aber auch umfangreicher, dabei rundlieh, selten eekig. Die Perforationen deuten die Bahn an, auf der die Infektion aus der Stirnhöhle in die Naehbarschaft vordringt, wo sie entweder eine Phlegmone in der Orbita oder eine eitrige Entzündung der Hirnhäute oder einen Abseess im Cerebrum verursaeht.

Auch bei den ehronisehen Pyorrhöen und Empyemen ist, entgegen dem flächenhaften Sehwunde bei der traumatischen Mucoeele, die isolierte umsehriebene Perforation die typische Knoehenaffektion. Diese tritt aber kaum je im ruhigen Intervalle, sondern fast ausnahmslos gleichzeitig mit einer neuen Attaque oder in unmittelbarem Ansehluss an eine solehe auf. Es muss dahingestellt bleiben, wenigstens bei unserer heutigen Kenntniss der ganzen Frage, ob die wiederkehrenden Attaquen immer durch neue Infektionen erregt werden, oder ob z. B. eine sehr heftige Koryza einfach die Sinusschleimhaut so hyperämisch machen kann, dass dadureh eine Anfachung der schlummernden Entzündung möglich wird. Letzteres möehte man überall

dort annehmen, wo eine festere Striktur oder ein, wenigstens für die Sondierung unüberwindlicher Verschluss im Canalis nasofrontalis gefunden wurde. Allein auch hier wird man daran denken müssen, dass bisher noch keine mikroskopischen Untersuchungen vorliegen, welche einen wirklichen Verschluss, eine totale Verödung der ganzen Kanalschleimhaut beweisen.

Wollten wir durch Analogieschlüsse Klarheit erlangen, so wären unseres Wissens nur die Verhältnisse im Ductus nasolacrymalis als annähernd gleichartig und genügend erforscht heranzuziehen. Bei meinen[1]) relativ zahlreichen und wie ich glaube eingehenden Untersuchungen hat sich herausgestellt, dass selbst bei alten festen Strikturen meistens immer noch einige Zellhäufchen unter dem Mikroskope gefunden werden, die inmitten des Narbengewebes ein kleinstes Lumen als Reste der Epithelschicht umgrenzen. Nur in einzelnen Fällen war es nicht möglich, mit Bestimmtheit eine Andeutung des ehemaligen Kanals zu eruieren.

Der Umstand, dass die Durchlöcherungen des Knochens bei den chronischen eitrigen Erkrankungen der Stirnhöhlenschleimhaut auch dann nicht ausgeschlossen sind, wenn der Canalis frei und völlig durchgängig ist, sowie die Thatsache, dass selbst bei freiem Kanal und bereits vorhandener und offener Knochenfistel sich noch weitere Fisteln bilden können (cf. z. B. den Otto'schen Fall), beweisen mit absoluter Sicherheit, dass die Absackung des eitrigen Exsudates nicht die Endursache der Knochenperforation darstellt. Vielmehr weist alles darauf hin, dass die eitrige Schleimhautentzündung als solche imstande ist, an bestimmten Stellen und unter günstigen Umständen solche Knochendefekte zu erzeugen.

Dem aufmerksamen Beobachter konnte nicht entgehen, dass bei den akuten und auch bei den chronischen pyorrhoischen Prozessen, falls nicht etwa als Ätiologie ein Trauma vorlag, bestimmte Knochenstellen mit Vorliebe perforieren. Solche sind

[1]) Kuhnt, Zur Pathologie u. Therapie des thränenableitenden Apparates. Sitzungsbericht der Ophthalmologischen Gesellschaft zu Heidelberg 1891.

namentlich an der untern Wand: eine Stelle genau im innern obern Orbitalwinkel ein wenig hinter und unterhalb der Fovea trochlearis und eine zweite 1/2—1 cm hinter der Incisura supraorbitalis. Diese letztere ist manchmal auch etwas medial oder temporal von der Incisur gelagert. Bei umfangreichen Stirnhöhlen kommt ferner noch eine ganz seitlich an der Grenze zwischen mittlerem und lateralen Drittel des Orbitaldachs befindliche Örtlichkeit in betracht (cf. Beobachtung X.). An der vorderen Wand sind die Perforationen nicht so sehr an einzelne Punkte gebunden; im allgemeinen sind sie im Bereiche der medialen Hälfte des Arcus superciliaris anzutreffen, man hat sie aber auch auf der Glabella und zwar ziemlich hoch hinauf, ja auf dem Tuber frontale gesehen.

Der Gedanke, dass diese Prädilektionsstellen irgendwelche anatomische Grundlagen hätten, lag nahe und lud zu Untersuchungen ein. Es stellte sich nun heraus, dass an allen den genannten Örtlichkeiten mit einer gewissen Regelmässigkeit mehr weniger starke Venenstämmchen die Knochensubstanz durchsetzen. Dieselben entstammen grösstenteils der Sinusschleimhaut. Diejenigen der untern Wand, 2, 3 auch 4, ergiessen sich in die Ursprungsstelle der Vena ophthalmica, oder in den Zweig der Vena supraorbitalis, der durch die Incisur in die Augenhöhle dringt, um sich mit dem von der Angularis in der Gegend des Lig. canthi int. ausgehenden Ursprungsstämmchen der Vena ophthalmica sup. zu vereinigen.

Die die vordere Sinuswand passierenden Venenstämmchen, von wesentlich inkonstanterer Lage und Grösse, münden in die Vena frontalis, wenn sie der Medianlinie näher liegen, in die Vena supraorbitalis, wenn sie über der Incisur oder temporalwärts von ihr zu Tage treten. Auch Gurwitsch[1]) sah einmal eine kleine Vene aus dem Sinus frontalis in die Vena supraorbitalis einmünden.

---

[1]) Gurwitsch, Die Anastomosen zwischen Gesichts- und Orbital-Venen. v. Graefes Arch. XXIX. Heft 4.

Auf die analogen Verhältnisse an der hinteren Knochenwand kommen wir später zurück.

Die Koincidenz der Prädilektionsstellen für die Usurierung oder Perforation in den knöchernen Wandungen mit den Durchtrittspunkten kleiner Venenstämmchen aus dem Frontalsinus hat mir für die Genese folgende Erklärung plausibel erscheinen lassen.

Bei den sehr akuten Prozessen kann die Periostlage der Schleimhaut den Knochen plötzlich nicht mehr ernähren. Auf dem Wege der venösen Bahnen, — Thrombophlebitis — oder ihrer perivaskulären Räume kommen pyogene Substanzen, vielleicht auch die Erreger der Entzündung selbst auf die dem Sinuskavum abgewandte Knochenfläche, entflammen eine umgrenzte Periostitis und schalten so auch von hier die Ernährung völlig aus. Das Resultat ist eine rapide Einschmelzung, in höheren Graden eine Sequestrierung des entsprechenden Knochenbezirkes und die gleichzeitige Entstehung einer Lidorbital- oder Orbitalphlegmone.

Bei den chronischen eiterigen Entzündungen ist die Ernährung im allgemeinen schon mangelhaft; aber erst mit einem neuen Aufflackern, einer neuen Attaque werden die Störungen stärker und den eben besprochenen annähernd gleich. Die Verschleppung und ihre Folgen dürften sich in genau derselben Weise vollziehen, nur gewöhnlich etwas langsamer und minder stürmisch. Der Umstand, dass die jenseitigen Knochenhautentzündungen mit Ausscheidung zwar gelegentlich eines Anfalles auftreten, nach dem selben aber wieder, wenigstens soweit die Palpation mit dem Finger und der klinische Verlauf ein Urteil zulassen, völlig schwinden können, macht es wahrscheinlich, dass häufig entweder gar keine oder doch nur sehr abgeschwächte Erreger oder deren Produkte an dem Transporte teil nehmen. Ich erinnere z. B. an die Mitteilung von Wells[1]), bei dessen Patienten sich seit 12 Jahren in einem Intervalle von je zwei Jahren bei

[1]) Wells, Lancet 1870. Vol. I. pag. 694.

der Exaeerbation der Sinuitis an jener hinter der Ineisur befindliehen Prädilektionsstelle eine pralle Geseliwult entwiekelte, die naeh dem Abklingen des Recidivs jedesmal zu weiehen pflegte.

Wir müssen noch mit einigen Worten die Frage ventilieren, warum gerade die untere Sinuswand fast immer leidet und so relativ selten die hintere, obsehon diese, wie die Betraehtung einer grösseren Serie von Sehädeln ergiebt, nahe der Crista galli kaum dieker als jene ist. Der Grund dürfte in folgendem anatomisehen Verhalten liegen. Wie bekannt erfolgt die physiologisehe Ernährung der unteren Knoehenwand und zwar von beiden Fläehen her von einer sehr modifizierten, überaus unentwiekelten nur sogenannten Beinhaut, welehe sieh weder von der Sehleimhaut der Stirnhöhlen, noeh von der Periorbita überall seharf abgrenzen lässt. Tritt nun bei einer chronisehen Sinuitis eine Gewebsdegeneration in der Sehleimhaut auf, — und sie bleibt bekanntlieh schliesslieh nie aus — dann wird die dünne Knochenplatte um so sehleehter ernährt werden und um so leiehter zu materiellen Veränderungen neigen, als aueh das gegenüberliegende orbitale Periost nur unzureichend dureh stärkere Zuleitung des Ernährungsstromes den eingetretenen Ausfall decken kann.

Jede ehronisehe Sinuitis prädisponiert also an sieh langsam, aber sieher zu einer Perforation, ja zu umfangreieherer Nekrose der orbitalen Wand. An der hinteren und besonders an der vorderen Wand ist der Knoehen besser situiert. Er besitzt wenigstens auf der einen Fläehe eine wohlausgebildete Periostlage.

Wo bleibt die Knoehensubstanz, die sieh ehemals am Ort der Perforation befand? Diese Frage beantwortet Hoppe[1]) auf Grund des Sektionsprotokolls: „Die abgestorbenen Knoehenpartieen wurden anseheinend resorbiert, da abgelöste Splitter weder dureh die Fistel naeh aussen entleert, noch aueh bei der Obduktion vorgefunden wurden."

In anderen Fällen wurden aueh mehr weniger grosse Sequester angetroffen, entweder völlig gelöst oder noeh an dieser

[1]) Hoppe, Klinische Monatsbl. für Augenheilkunde. Mai 1893.

oder jener Stelle mit dem umgebenden lebenden Knochen in Verbindung. Den grössten Sequester entfernte an der unteren Wand wohl Spencer Watson. Bei seinem Kranken handelte es sich, wie die Sondierung der Fistelöffnung ergeben hatte, um zwei lose in der Stirnhöhle liegende Knochenstücke. Das grössere hatte einen Durchmesser von etwa 3/4 Zoll und die Dicke einer Eierschale, war auf der einen Seite konkav, auf der anderen konvex geformt. Guillemain[1]) beschreibt einen grösseren von Panas extrahierten Sequester der unteren Wand folgendermassen: „Il était allongé, mesurant un centimètre de long, sur 6 millimètres de large; sa circonférance irrégulière était hérissée de petites dentelures de un à deux millimètres de long. Sa face concave était lisse, sa face convexe présentait un aspect bien différent. Elle était rugueuse et criblée d'une foule de petits pertuis admettant la pointe d'une épingle. M. Panas considère ces petits pertuis comme un indice certain que l'on a affaire à la paroi osseuse de sinus."

Hoppe konnte auch eine histiologische Analyse der Perforationsstelle geben: „Die von mir unternommene mikroskopische Untersuchung ergab im Bereiche des Defekts im Orbitaldache die Anwesenheit eines sehr blutreichen jungen typischen Granulationsgewebes. An einer umschriebenen Stelle fand sich eine Anhäufung von Rundzellen bis in die Nachbarschaft der M. M. levator palpebrae und rectus superior."

Wir deuteten schon an, dass häufig fast gleichzeitig mit der Knochenperforation oder in unmittelbarem Anschlusse daran eine Phlegmone am Orbitaldache zur Entwickelung gelangt, die in einen umfangreichen Lid-Augenhöhlenabscess übergeht. Panas nennt dieselben „Abscès circonvoisins". Dieser Autor geht aber viel zu weit, und irrt, wenn er sagt: „L'abcès orbitaire est symptomatique d'un empyème du sinus. C'est une de ces suppurations à distance, qui ont été décrites pour la première

[1]) Guillemain, Étude sur les abcès des sinus frontaux considérés principalement dans leurs complications orbitaires, leur diagnostic et leur traitement. Archives d'Ophthalmolog. 1891, Janvier-Février.

fois par Gerdy. Un fait semblable peut s'observer dans la dacryocystite; en même temps qu'un abcès du sac on peut voir une collection souscutanée qui est causée par lui, mais en est indépendante."

Der Lidorbitalabscess führt rapid oder in kürzester Zeit zum Aufbruche und zwar zumeist in der Mitte des oberen Lides über dem konvexen Rande des Tarsus. Wird das zu Grunde liegende Schleimhautleiden der Stirnhöhle nicht völlig ausgeschaltet, so kann sich die Abscessöffnung natürlich nicht schliessen, sondern muss sich in eine Fistel umwandeln. Diese wird je nach der Menge der Sekretion bald weniger deutlich hervortreten, zeitweise sogar wohl vernarben, bald neuerdings wieder aufbrechen.

Wie unsere Beobachtung VI. lehrt, kann sich, trotzdem sich der Abscess im Orbitaldache durch die Lidsubstanz entleert, eine weit nach hinten reichende Periostitis entwickeln, die zur örtlichen Nekrose führt und selbst nach der Ausräumung der Stirnhöhle noch einen besonderen operativen Eingriff erheischt.

Überaus selten geht die Periostitis der unteren Wand auf das Thränenbein über. Macnaughton Jones[1]) beschreibt einen solchen Fall. Bei einem Kranken entleerte sich, nachdem der Thränensack geschlitzt und die Öffnung mit dem Bistouri ergiebig erweitert war, ein erhebliches Quantum einer halbdurchsichtigen, schleimigen, sehr fötiden Masse zumal bei Druck auf den Augapfel. Die Sonde konnte vom Thränensack aus weit nach aufwärts in die Orbita und in die Stirnhöhle geführt werden.

Schliesslich sei noch die von der unsrigen sehr abweichende Erklärung Jansens erwähnt, die dieser den Knochenperforationen, zumal den an der unteren Wand giebt. Dieser Autor sagt: „Infolge der reichlichen Ausfüllung der Höhle mit Wucherungen und der Undurchgängigkeit des Ausführungsganges besteht nicht selten Eiterretention in den einzelnen Abschnitten derselben. Das sind die Gründe, warum der Durchbruch so häufig durch die untere

[1]) The Dublin Journal of med. scienc. 1873 Sept. Citiert nach E. König.

Wand in die Orbita erfolgt, oder in das zellige Gefüge des Siebbeins, ja selbst in das Schädelinnere."

Wir haben nun noch die Schleimretentionen, Hydropsien, Mucoeelen der Autoren zu besprechen, die gelegentlich zu einer sehr hochgradigen Ektasie der unteren oder der unteren und vorderen oder gar aller drei Wände führen, ohne dass ein ursächliches Trauma vorlag. In diesen Fällen müssen wir an eine cystische Degeneration der katarrhalisch oder blennorrhoisch oder pyorrhoisch erkrankten Schleimhaut denken, oder an eine primäre Blutung in das Kavum des Sinus, vielleicht auch an eine Periostitis im Canalis naso-frontalis.

Die hierhergehörenden Geschwülste werden im allgemeinen zu allererst im inneren oberen Augenwinkel bemerkbar. E. König sucht das Auftreten an dieser Stelle in folgender Weise zu erklären: „Sehen wir uns an macerierten Schädeln, nach Wegnahme der oberen Wand der Stirnhöhlen, ihre Bildungen genauer an, so finden wir solche Stirnhöhlen, welche so tief und so weit nach unten ausgebuchtet sind, dass sie den obersten und vordersten Teil der falschen Naht des Stirnbeins mit dem Thränenbein erreichen und daselbst vom Thränenbein an einer kleinen Stelle verschlossen werden. Stechen wir von aussen an dieser Stelle der Naht eine Nadel ein, so sehen wir ihre Spitze frei in der Stirnhöhle zu Tage treten. Unzweifelhaft weichen bei der Ektasie der Stirnhöhle die Knochenränder jener Naht schon früh auseinander, und wird dieselbe, welche als eine falsche ohnedies keinen grossen Widerstand leisten wird, die erste Stelle, wo eine bloss häutige Bedeckung der Cyste eintritt. Im ferneren Verlaufe wird diese Partie als die schwächste dem Drucke am meisten nachgeben, Resorption des Knochenrandes die Öffnung vergrössern, und so dem Schleimsack gestatten, sich hernienartig in die Orbita vorzudrängen. Es erklärt sich so mit Leichtigkeit, wie es kommen kann, dass die Geschwulst zugleich hinter dem Thränenbein in die Nasenhöhle gelangen kann."

An diesem Erklärungsversuche E. Königs habe ich auszusetzen, dass nach meinen Wahrnehmungen der Sinus bloss

ausnahmsweise mal so weit herabreicht, wie dort angegeben wird, ferner, dass nach klinischen Beobachtungen die Geschwulst nie weit unten, sondern stets in der obern innern Ecke zuerst auftritt. Mag im einzelnen Falle Königs Annahme richtig sein, gewöhnlich ist es meiner Ansicht eine einfache Druckatrophie des Knochens, die der Erscheinung der Geschwulst vorausgeht und eine solche etabliert sich naturgemäss an der dünnsten Stelle; diese aber ist eben genau der innere obere Orbitalwinkel, ein wenig hinter der Fossa trochlearis.

Von den Hydropsien will ich nur einzelne besonders lehrreiche hervorheben. Da sich bei der von R. Keate behandelten Kranken die eröffnete Cyste nach Entleerung von vier Unzen Flüssigkeit wieder füllte, wurde die Decke der Geschwulst durch Anwendung von Kal. pur. zerstört. Nun konnte eine ganze Reihe einzelner Cysten, die die Höhle auskleideten, bemerkt werden. Der grösste Teil davon wurde durch weitere Ätzmittel entfernt, eine definitive Heilung konnte aber erst nach Ausräumung der ganzen Höhle erreicht werden.

In der von Brunn mitgeteilten Beobachtung waren „die in der Nähe der Geschwulst liegenden Knochen, besonders das Siebbein, Keilbein mehr oder weniger nach unten gedrängt, sowie die ganze Orbita verschoben; die äussere Tafel des Stirnbeins wie von Würmern zernagt, die Diploë blutreich, das Pericranium normal."

Bellingham[1]) endlich sagt in seinem interessanten Berichte: „Es flossen mehrere Unzen einer zähen, dunkel gefärbten Flüssigkeit von der Konsistenz der Galle aus . . . . . Die vordere Fläche des Stirnbeins war bis zur Basis der Geschwulst hin, wo man einen harten Vorsprung fühlte, resorbiert, ebenso die hintere Tafel desselben und das Orbitalstück, sodass man die Pulsation des Hirns sehen und fühlen und den Augapfel von der Höhle aus berühren konnte."

[1]) Bellingham, Dublin. Annal. 1853. Schmidts Jahrb. Bd. LXXXI. pag. 91.

Natürlich können in einem gewissen Stadium auch veritable Geschwülste ganz das Bild unserer Stirnhöhleneiterungen liefern, doch wird die fortlaufende Beobachtung und das Verhalten der umliegenden Teile wohl immer bald die richtige Diagnose ermöglichen.

Von Ektasien oder geschwulstartigen Vorwölbungen der Stirnhöhlen, lediglich durch Blutungen in dieselbe verursacht, ist nur der bekannte von Billroth operierte, von Steiner[1]) beschriebene Fall anzuführen.

Es handelte sich um ein 7jähriges Mädchen, welches seit drei Jahren an häufigen und starken Nasenblutungen gelitten und vor etwa einem Jahre eine Kontusion am linken inneren Augenwinkel acquiriert hatte. Allmähliche Ausbildung einer Prominenz des linken Auges von etwa 3 mm mit zeitweiligem Funkensehen. „Der innere Augenwinkel etwas voller als der der rechten Seite; an einer Stelle, die ungefähr der Verbindung des Process. front. des Oberkiefers mit der Incis. nasalis des Stirnbeins entspricht, ist eine knochenharte, bei Druck darauf kaum empfindliche Vorragung zu fühlen, die sich in die Orbita hinein mit allmählicher Abdachung fortsetzt. Die Bewegungen des Bulbus nach oben und innen zu, doch nicht erheblich beeinträchtigt; Strabismus diverg. mässigen Grades; Doppelbilder werden nicht angegeben. Augenhintergrund zeigt etwas Rötung der Papille, erweiterte und stärker geschlängelte venöse Gefässe."

Bei der Operation trat aus dem sehr erweiterten Sinus eine kolossale, kaum stillbare Blutung auf. Steiner ist der Ansicht, dass es infolge des Trauma zu einer Anfüllung der Höhle mit Blut aus der blutreichen Diploë gekommen war. Eine bleibende offene Kommunikation mit den feinen Venenkanälchen der Diploe lieferte eine beständige Zufuhr, welche bei Zuschwellung des Ductus die allmählich entstandene Ektasie der Stirnhöhle wohl erzeugen konnte.

Als eine bis zu einem gewissen Grade besondere Knochenveränderung glaube ich die bei unsern Beobachtungen XIII, XIV angetroffene Osteoporose betrachten zu sollen.

Wir haben oben die Resultate der mikroskopischen Untersuchungen, die uns die entfernte Schleimhaut lieferte, eingehend dargestellt. Sie gipfelten, wie wir sahen, einmal in einem Schwunde des eigentlich mukösen Gewebes, an dessen Stelle

1) F. Steiner: Entwickelung der Stirnhöhlen und deren krankhafte Erweiterung. Arch. f. klin. Chirurg., Bd. XIII, pag. 192 ff.

fibröse Massen oder hochgradige follikelartige Infiltrationen getreten waren, ferner in auffälligen Wandverdickungen und Lumenveränderungen der Gefässe.

Bei beiden Kranken führten die genannten Veränderungen im Anschluss an die letzte heftige Entzündungsattaque zu einem Zustande porotischer Atrophie, wie er uns in der Erweichung bei der Operation entgegentrat. Es ist sehr wohl möglich, oder direkt wahrscheinlich, dass die ganze osteoporotisch veränderte Partie nekrotisch geworden wäre, falls weiterhin akute Entzündungsanfälle in der Schleimhaut aufgetreten wären.

Da bei unseren Patienten auch die Trabekel des Siebbeinlabyrinthes, sowie ein Teil der Lamina papyracea in ähnlicher Weise miterkrankt waren, nahm ich eine Zeit lang an, der ganze Prozess gleiche dem von Woakes[1]) „necrosing ethmoiditis" genannten Krankheitsbilde. Ein genaueres Studium der Arbeiten jenes Autors lehrte mich aber, dass doch Unterschiede zwischen beiden Prozessen bestehen.

Auffallend ist es, dass relativ selten beide Stirnhöhlen gleichzeitig erkranken, obschon sie nur durch eine äusserst dünne Scheidewand von einander getrennt sind. In solchen Ausnahmefällen, ich erinnere an die Mitteilungen von Berger[2]) v. Esmarch, Ogston, Montaz, Nebinger-Praun, Herzog Carl in Bayern etc., ist man nicht gezwungen, eine Überleitung der Erkrankung von einem Sinus auf den andern zu postulieren, viel eher muss man annehmen, dass eine gemeinsame Schädlichkeit beide Nasenhälften oder Stirnhöhlen gleichzeitig befallen hat. Das Septum wird bei einseitiger Sinuitis deshalb so selten durchlöchert, weil in der Regel keine Durchtritte von Gefässen oder Nervenstämmchen, wenigstens nach meinen Untersuch-

[1]) Ed. Woakes, On Necrosing Ethmoiditis and its relation to development of nasal polypus. 4 Apr. 1885. Brit. med. Journal. — The diagnosis and pathology of necrosis ethmoiditis. British med. Journal 12 März 1892. — Weitere Bemerkungen über die nekrotisierende Ethmoiditis 10. Juni 1893.

[2]) Berger, Fünf Fälle von Erweiterung der Stirnhöhlen durch Flüssigkeitsansammlung. Diss. inaug. Kiel 1887.

ungen, angetroffen werden. Auch ist vielleicht das Fehlen jedweder präformierter Dehiscenzen von einiger Bedeutung.

Dass sich zu einer schweren Sinuitis der einen Seite eine gewisse Hyperämie, vielleicht auch eine Art Katarrh der Schleimhaut der andern Seite rein konsensuell hinzugesellt, ist plausibel und nicht gerade wunderbar. Wie vorsichtig man aber auch mit Annahme solcher sein muss, und wie sehr es sich empfiehlt, erst genau zu prüfen, ob nicht doch vielleicht für eine genuine Erkrankung der zweiten Seite bestimmte Ursachen, wie z. B. Schwellungen oder Verklebungen im Duktus vorliegen, dürfte folgende Feststellung am Sektionstische beweisen:

Michael B., 64 Jahre. Pathologisch-anatomische Diagnose lautete: Gangraena senilis, Amputatio cruris, akute Endokarditis der Aortenklappen, Bronchitis chronica, Pneumonie, Pleuritis fibrinosa sinistra, leichter Milztumor.

Im Sinus longitudinalis ein cylindrisches, lockeres Gerinnsel, ziemlich starkes Ödem im subarachnoidalen Zellgewebe. In den basalen Sinus dunkles flüssiges oder locker geronnenes Blut. An der Basis cranii zeigen sich beiderseits zackige Knochenfirsten, denen die Dura mater fest anhaftet.

Beim Eröffnen der linken Stirnhöhle fliesst grauer gallertartiger Inhalt in reichlicher Menge aus. Die Schleimhaut ist gewulstet, sulzig infiltriert. Maasse: horizontal 2,3, sagittal 1,7, vertikal 2,2 cm.

Das Septum ist im ganzen schräg gestellt, mit seinem vorderen Abschnitte nach links verschoben, völlig intakt.

Rechter Sinus erweitert. Grösster horizontaler Durchmesser 4 cm, grösster vertikaler 3 cm, grösster sagittaler 2,2 cm. Gesamte Schleimhaut blass, kaum verdickt, spiegelnd. An der tiefsten Stelle in der Nähe des Ductus nasofrontalis liegt ein glasig-schleimiges zähes Klümpchen. Der Duktus krankhaft verändert, Sondierung mittelst elastischer Sonde nur mit Überwinduug einiger Widerstände ausführbar.

Während die Siebbeinzellen rechts völlig normal sind, insbesondero eine trockene, glänzende Schleimhaut haben, sind die linken mit derselben schleimig-sulzigen Masse erfüllt.

Die basalen Arterien sind im ganzen zartwandig, ziemlich stark gefüllt. Nur die beiden Vertebralarterien zeigen starke Wandverdickung und klaffende Lumina. Hirnsubstanz ziemlich trocken, Blutgehalt etwa normal.

Diagnose.

Wir kommen nunmehr zu den für die Diagnose verwertbaren Zeichen.

Die Erkennung des Leidens basiert:

1. auf der Würdigung der Palpations-Befunde und der durch Klopfen und Drücken zu konstatierenden Schmerzhaftigkeit;
2. auf dem sonstigen Verhalten der vordern und untern Knochenwand des Sinus;
3. auf den an dem obern Augenlide und der Orbita sich zeigenden Symptomen;
4. auf den Befunden der Nasenhöhle;
5. auf den durch physikalische und optische Untersuchungen sonst noch etwa zu erhebenden Merkmalen; und
6. auf der Verwertung der Anamnesis und der subjektiven Schmerzempfindungen.

1. Ein überaus konstantes und für die Diagnose wertvolles Symptom ist die Schmerzhaftigkeit der Sinuswandungen, auf gelinden Druck oder Beklopfen mit dem Finger. Sehen wir eine pralle Geschwulst an der vordern Wand der Stirnhöhle oder im innern obern Winkel der Orbita, können wir durch eine Fistel mit der Sonde in das Kavum eingehen, besteht eine Lid-Orbitalphlegmone mit Exophthalmus und Dislokation, oder kann durch Sondierung des Canalis naso-frontalis direkt Eiter durch die Nase entleert werden, dann liegt die Diagnose so über allen Zweifel klar, dass es fast überflüssig ist, nach noch weiteren stützenden Zeichen zu suchen. Anders, wenn jene handgreiflichen Veränderungen fehlen und wir gezwungen sind, auf unbestimmtere Befunde zurückzugreifen. Jetzt kommt dem Druckschmerz eine besondere Bedeutung zu.

In den von uns operierten Fällen wurde die Schmerzhaftigkeit der vordern und untern Knochenwand 14 mal als sehr deutlich, einmal als mässig bezeichnet. Mehrere Male war sie

so prägnant, dass man mit dem drückenden Finger die obere Grenze des Sinus mit allen kleinen Ausbuchtungen feststellen konnte. Die Aufzeichnung mittelst des Kopierstifts auf der deckenden Haut ante operationem wurde post operationem als überaus genau, ja geradezu koincident gefunden.

Die Empfindlichkeit ist natürlich weniger ausgesprochen, wenn wir in einer relativ ruhigen Zeit oder in einem wirklichen Intervall untersuchen, z. B. während des Sommers, wo meist kein Nasenkatarrh besteht, die kranke Stirnhöhle also von Eiter oder Schleim leerer ist. Auch die allgemeine Körperbeschaffenheit wird sicher einigen Einfluss auf das Mehr oder Weniger der Schmerzhaftigkeit ausüben insofern als nervöse, schlecht genährte und geistig angestrengte Individuen dieses Symptom deutlicher hervortreten lassen, als indolente, denkfaule, nervös weniger reizbare. Dass es aber auch bei letzteren, selbst im Intervall, nie ganz fehlt, ist bemerkenswert und sehr wertvoll. Bei den frischen Attaquen, wenn eine Infektion, eine starke Schwellung oder Entzündung der benachbarten Nasenschleimhaut einen neuerlichen Schub der Exsudation liefert, wenn, wie wir sehen werden, auch die Bedingungen für eine Lid-Orbitalinfiltration oder -Phlegmone gegeben sind, ist in allen Fällen die Druckempfindlichkeit hochgradig. Die Patienten fahren beim Fingerdruck nicht selten ebenso entsetzt zurück, wie Kranke mit fulminanter Cyclitis bei der Palpation der Gegend des Corpus ciliare.

An der vorderen Wand der Stirnhöhle sind gemeinhin keine Stellen zu finden, die mit einer gewissen Regelmässigkeit einen besonders erhöhten Druckschmerz liefern. Es kommt dies daher, dass diese Wand keine wesentlichen Dickenunterschiede aufzuweisen pflegt. Können wir aber trotzdem solche Partien konstatieren, so muss danach geforscht werden, ob nicht einmal früher ein Trauma auf sie eingewirkt hat, oder ob sich an ihnen nicht vielleicht eine entzündliche Perforation entwickelt. Im letzteren Falle wird die umschriebene periostale Schwellung oder das Ödem, oder die Rötung der Weichteile beachtenswerte Fingerzeige geben.

Traf ehedem eine Verletzung einen Teil der vorderen Wand, so verliert sieh, wie wir sahen, meist sehr bald unter indifferenter oder keiner Behandlung die Schwellung und der Schmerz; später, wenn die Entwickelung des Hydrops oder des Empyems einen gewissen Grad erreicht hat, zeigt sich diese lädierte Stelle aber ausnahmslos weniger widerstandsfähig zumal gegen den erhöhten Druck im Innern der Höhle. An ihr kommen dann auch infolge völligen Sehwundes der Knoehensubstanz zuerst die Anzeiehen der prallen, hervortretenden Geschwulst zum Vorschein.

Während der Ausbildung der Usur oder Flächenatrophie ist die erhöhte lokale Schmerzhaftigkeit häufig das einzige hierauf mit Bestimmtheit deutende Symptom.

Manehmal gaben die Patienten an, dass in dem untersten Teile des Sinus, also auf der Nasenwurzel der Druck einen lebhafteren Schmerz veranlasse, als an den übrigen Stellen der Vorderwand. Wenn dies vorkam, fehlten aber andere charakteristisehe Nebenmomente.

Von noch höherer Bedeutung als die Beklopfung und Abtastung der vorderen Knoehenwand und des Margo orbitalis erscheint die sorgfältige Explorierung der oberen orbitalen Knochenfläehe, des Bodens der Stirnhöhle. Von vornherein werden wir hier, als an der dünnsten Stelle, den Druekschmerz besonders ausgebildet vermuten müssen. Und so ist es aueh. Ist man mit dem kleinen Finger zunächst möglichst weit im inneren oberen Winkel in die Orbita eingedrungen und hat die Knochenwand abgetastet, dann bemühe man sich, ein gleiches auch bei forcierter Blickrichtung nach unten in der Gegend hinter der Ineisura supraorbitalis zu thun. Häufig (vergl. die Krankengesehiehten) fühlt man dann an den beiden Stellen, die wir oben als Prädilektionsorte für die Perforation beim Empyem kennen lernten, die Knochenverdünnung direkt an dem sehwappenden, federnden Nachgeben, oder es fällt eine Gewebsverdickung auf, die als Resultat einer chronischen Infiltration aufzufassen ist. Liegt nun aber das eine oder das andere vor, gewöhnlich ist die Schmerz-

haftigkeit hochgradig. Abzulehnen ist der Einwurf, dass es sich vielleicht weniger um eine Empfindlichkeit des Knochens, als vielmehr um eine solche des Nervus supratrochlearis oder supraorbitalis handele. Denn einmal gelingt es sehr wohl, mit dem palpierenden Finger den Nervenstamm als solchen von der beschriebenen Druckstelle zu unterscheiden und dann wäre es doch auch sehwer zu erklären, warum der Nerv nur an jener Stelle, wo weder Protuberanzen, noch andere mechanisch wirkende Momente vorhanden sind, hyperästhetisch sein sollte, und nicht vielmehr auch weiter vorn oder hinten, z. B. am Austritt in der Incisur oder am Foramen.

Die Druckempfindliehkeit der genannten Stellen bereits in einer relativ sehr frühen Zeit bei Pyorrhoeen und beginnenden Empyemen muss das Ergebnis der Palpation besonders wichtig erscheinen lassen und dringend zu ihrer sorgfältigen Ausübung in allen irgendwie verdächtigen Fällen auffordern.

Das Beklopfen der vorderen Wand des Sinus mit einem Perkussionshammer erregt infolge der starken Ersehütterung ein erhöhtes Sehmerzgefühl. Da es ausserdem weniger genaue Resultate liefert, ist es nur zur allgemeinen Feststellung anzuwenden.

Öfters fiel mir auf, dass bei entzündlichen Stirnhöhlenaffektionen die mit dem Finger gedrüekten oder geklopften Stellen der vorderen Wand wesentlich intensiver gerötet ersehienen und aueh viel länger rot blieben als auf der gesunden Seite. Da dieses Symptom manchmal schon in frühen Stadien vorhanden war, dürfte es, zumal bei nicht sehr prononzierter Druckempfindlichkeit, immerhin der Beachtung wert sein.

Aueh eine gewisse Hyperästhesie der Haut innerhalb des druekempfindliehen Knochenbezirkes war mehrmals wahrnehmbar. Indessen gaben die Patienten, die sieh meist in einem überaus desolaten Zustande während des Anfalles befanden, keine exakten und weiter verwertbaren Angaben, so dass ieh mieh

begnügen möchte, die Aufmerksamkeit auf diesen Punkt gelenkt zu haben.

Das Augenmerk ist schliesslich, wiederum in erster Linie bei frischen oder relativ frischen Fällen von entzündlichen Sinusaffektionen, auch auf die Feststellung einer mehr weniger deutlichen ödematösen Schwellung zu richten. Im Beginn des Leidens scheint sich eine seröse Durchtränkung manchmal isoliert gerade in den Bedeckungen der Vorderwand zu zeigen und zwar ohne jede Rötung der Haut. Liegt letztere vor, dann wird man ja ohne weiteres aufmerksam gemacht sein, und meist jede Spur einer Dellenbildung an den gedrückten Stellen bemerken; fehlt dagegen die Rötung, so kann bei der Geringfügigkeit der Erscheinung gegenüber der gesunden Seite dieses wichtige Merkmal leicht übersehen werden. Druckempfindlichkeit und leichtes Ödem bilden neben den charakteristischen Nasenbefunden meiner Meinung nach schon ziemlich deutliche Fingerzeige für eine Stirnhöhlenerkrankung.

Häufig, wennschon nicht immer, ist die ödematöse Schwellung der Integumente an der vorderen Wand mit einer ebensolchen an dem oberen Lide verbunden. Von einem kaum wahrnehmbaren Verstrichensein der Einsenkung zwischen Orbitalrand und Oberlid bis zu einem offenkundigen Herabhängen der Palpebra superior findet sich eine grosse Zahl Übergänge. Ist der Patient auf diesen Punkt erst aufmerksam gemacht, so pflegt er gerade über ihn wichtige anamnestische Angaben zu liefern. Die leichten Stirn- oder Lid-Ödeme sollen früh nach dem Aufstehen am deutlichsten seien, im Laufe des Tages sich aber gänzlich verlieren, oder sie sollen bei gebückter oder geneigter Körperhaltung bei der Arbeit auftreten, oder bei jedem leichtesten Schnupfen nicht selten unter Hautrötung zunehmen.

Die Druckempfindlichkeit der vordern Wand wurde meines Wissens zuerst von Riberi erwähnt. Obschon dies Symptom überaus konstant ist, wenn genau darauf geachtet wird, zumal an den beiden von mir hervorgehobenen Punkten der untern Wand, vermisst man doch selbst in neuesten Arbeiten noch häufig die volle Würdigung desselben.

Es liegen auch Beobachtungen in der Litteratur vor, bei welchen jede Schmerzhaftigkeit der Supraorbitalregion auf Perkussion und Druck ausdrücklich in Abrede gestellt wird, z. B. in der jüngst erschienenen Arbeit von Tucker[1]). Da dieser Autor indessen die untere Sinuswand nicht exploriert hat, so ist nicht auszuschliessen, ob an ihr die typischen zwei Schmerzpunkte nicht doch vorhanden waren. Dass in den anfallsfreien Zeiten die Knochenwände im allgemeinen annähernd frei von Druckschmerz sein können, wurde — obschon selbstverständlich — bereits hervorgehoben.

2. Das sonstige Verhalten der knöchernen Wandungen kann gleichfalls unter Umständen schon allein für sich die Diagnose eines Stirnhöhlenleidens sichern. Bereits bei Besprechung der pathologisch-anatomischen Knochenveränderungen konnten wir ausführen, dass die vorwiegend eitrigen Entzündungen der Schleimhaut gernkleine, lokalisierte, umschriebene Perforationen an der unteren, aber auch an der vorderen, ja an der hinteren Knochentafel erzeugen, dass dagegen bei ihnen die flächenhafte Verdünnung oder der völlige Schwund mit sekundärer Bildung von umfangreichen Prominenzen oder Geschwülsten nur ganz ausnahmsweise beobachtet wird. Die letztere Eigenschaft kommt vielmehr den traumatischen wie den entzündlichen Hydropsien oder Mucocelen zu.

Nur bei den akuten Infektionen pflegt die umschriebene Defektbildung schnell aufzutreten. Die Gründe sind klargelegt worden. Auch die Stellen, an denen gemeinhin dieses Vorkommen zu erwarten steht, wurden hervorgehoben: es sind die relativ dünnsten und die mit präformierten Emissarien versehenen Partieen.

Bildet sich nun eine umschriebene Perforation aus, so wird man sie bei den akuten Infektionen und schweren Attaquen nicht direkt wahrnehmen, sondern nur aus ihren unmittelbaren Folgen erschliessen können. Denn der periostale Abscess auf der orbitalen Fläche der untern, auf der vorderen Fläche der

[1]) Tucker, De l'éclairage des cavités de la face. Paris 1894.

vordern Knochenwand ist von einer derartigen entzündlichen Schwellung der um- und aufliegenden Teile begleitet und jede palpatorische Prüfung dieserhalb so schmerzhaft, dass von genauerer Feststellung keine Rede sein kann. Die weitere Verschleppung der Erreger oder ihrer Produkte induziert zudem eine fortschreitende Phlegmone, welche zum Aufbruche treibt.

Bei den chronischen Entzündungen vollzieht sich der Vorgang oftmals wesentlich schmerzloser und langsamer. Man fühlt alsdann nach dem Abklingen eines milden Anfalls, zumal an den öfter erwähnten Prädilektionsstellen an der untern Wand, dass die ehedem feste knöcherne Substanz einer leicht knisternden oder geradezu elastischen eindrückbaren Masse gewichen ist, die einer kleinen, flachen, prallen Geschwulst nicht unähnlich in die Orbita [1]) hineinragt oder an der Stirn prominiert. Auch die Anwesenheit eines grösseren Sequesters bei umfangreicherer Periostitis lässt sich unter Umständen palpatorisch konstatieren. Wird immer noch nicht eine radikale Ausheilung der Sinuitis pyorrhoica oder des Empyem eingeleitet, dann breitet sich eventuell die Nekrose weiter aus und erreicht bedeutendere Ausdehnungen. Zuweilen kann man durch Druck auf die pralle Geschwulst eine Öffnung des Canalis naso-frontalis und einen Austritt von Eiter aus der gleichseitigen Nasenhöhle herbeiführen,

---

[1]) Die Anwesenheit einer kleinen prallen Geschwulst hinter der Incisura supraorbitalis, nur bereits einen wirklichen Abscess darstellend, ist schon von Rosas*) erwähnt worden. „Bei der Untersuchung der Angengrubentiefe mit den Fingern fanden wir hinter der Gegend des Austrittes vom Supraorbitalnerven eine rundliche, feste, nur bei etwas stärkerem Drucke empfindliche, eine undeutliche Schwappung gewährende Anschwellung.“ Eröffnung, Entleerung eines Esslöffel voll Eiter. Entgegen der Ansicht von Steiner bin ich geneigt, diesen Fall für ein nnzweifelhaftes Sinusempyem anznsprechen nnd zwar erscheinen mir hierfür beweisend: 1. Die Bulbusdislokatiou nach unten und aussen, 2. das Verhalten des oberen Lides nnd 3. die Motilitätsstörung.

*) Rosas, Überblick der Vorfälle an der Augen-Klinik der k. k. Wiener Hochschule im Schuljahre 1832/33. — Medizinische Jahrbücher des k. k. österreichischen Staates. XVII. Band oder Neueste Folge VIII. Bd.

was die Diagnose, selbst in einem symptomenfreien Intervall, über allen Zweifel sieher stellen muss.

Die Umgebung der Perforationsöffnungen bei den ehronisch eiterigen Prozessen ist zuweilen von einem sehr deutlieh markierten, besonders druekempfindlichen Knochenwalle gebildet, andere Male aber ohne Besonderheiten.

Da bei jedem neuen Anfalle eine profuse Abseheidung in das Kavum des Sinus erfolgt und hierdureh der Druek des abgesehlossenen Exsudates steigen muss, hat man die, wie bemerkt, fast immer während eines solehen Anfalles auftretende Perforation vielfaeh als eine Druekwirkung aufgefasst. Diese Erklärung ist, wie noehmals betont werde, unserer Meinung nach durehaus irrig. Nur die Anfaehung der Entzündung, die Versehleppung von Mikroben oder ihren Produkten auf dem Wege der kleinen Venen oder ihrer perivaskulären Räume, die hierdureh vermittelte Periostitis auf der anderen Knoehenseite und ihre Konsequenzen sind im stande, die umschriebenen Lochbildungen zu erklären. Der erhöhte Druck kann höehstens nebenbei als ein begünstigendes Moment mit in Betraeht kommen.

Aus einem vom Herzog Carl in Bayern[1]) beschriebenen, überaus bemerkenswerten Falle geht aueh hervor, dass gelegentlieh die untere Sinuswand, ohne wesentlieh dünner zu werden, in grösserer Ausdehnung nachgeben und eine Exostosenbildung am Orbitaldaehe vortäuschen kann. Die etwa haselnussgrosse Gesehwulst, die eine Verdrängung des Augapfels naeh aussen unten bewirkt hatte, zeigte nirgends eine Fluktuation, bot dem Tastgefühl eine etwas höekerige Oberfläehe dar und liess sich ringsum wohl abgrenzen. Bei der Operation braeh der Knochen an der dünnsten Stelle ein und es entleerte sieh eine klebrige, gelblich graue, geruchlose Substanz.

Die ausgedehnte flächenhafte Verdünnung der vorderen oder unteren Knoehentafel bei den auf Verletzungen oder cystoider Degeneration beruhenden Hydropsien sichert, können

[1]) Herzog Carl in Bayern, Beitrag zur Kasuistik der Orbitaltumoren. Annalen der städtischen Krankenhäuser in München 1886.

Tumoren ausgeschlossen werden, die Diagnose fast absolut. — Ist sie stark entwiekelt, so hat man unter dem Finger das Gefühl, als wenn man den Deekel einer Bleehbüehse drüekte. Schliesslich sehwindet die Knoehensubstanz völlig und nun hat man die prall elastische, mehr weniger prominierende Gesehwulst. Die den Defekt umgrenzenden Knochenpartien pflegen aueh bei den cystoiden sowie bei den traumatischen eventuell später infizierten Hydropsien, wenn sehon in geringerem Grade, druckempfindlich zu sein. Sonst fehlt jedes Zeiehen einer entzündliehen Reizung. Entsprechend der Grösse der Gesehwulst kann die Verlagerung des Augapfels sehr bedeutend sein.

Es muss hervorgehoben werden, dass das Volumen der Gesehwulst aueh Schwankungen unterworfen sein kann und zwar nicht nur dann, wenn dureh Druck, heftige Niess- oder Schneuzbewegungen ein Teil des Inhalts entleert wurde, sondern aueh ohne dass das Quantum einen merkliehen Weehsel erlitt. So ist behauptet worden, dass die Gesehwulst am Morgen kleiner gewesen sei als am Abend, dass ihre Ausdehnnng in grösseren Zeitabschnitten wechselte, dass die Menses, ja sogar der Stand des Mondes einen Einfluss übten. Solche Angaben sind immer sehr fragwürdig. Wer kann z. B. aussehliessen, ob nieht doeh ein Abfluss in die Nase erfolgte, vielleicht bei günstiger Lage während der Nacht[1])?

Ein Durehbruch der ehronisehen Hydropsien, sei es naeh aussen, sei es naeh der Orbita oder dem Cavum eranii ist meines Wissens nieht beobaehtet worden, ausser wenn eine Verletzung einwirkte oder eine sehwere Infektion vorher die Hydropsie zum Empyem umgewandelt hatte.

Kommt es infolge einer Zersplitterung etc. der vorderen Knochenwand zu einer suppurativen Sinuitis, so können sich, obsehon der spätere Verlauf des Falles denselben zu einer Hydropsie stempelt, eine, ja zwei Perforationen entwickeln. In dem von Otto beschriebenen interessanten Falle kam dies vor. Bei seinem Patienten war die Stirnhöhle zu einer starkapfelgrossen Höhle

[1]) vergleiche den Fall von Higgens.

erweitert. Nicht nur die Vorderwand prominierte etwa 3 1/4 Zoll an ihrer grössten Konvexität, sondern auch ihre obere nach hinten abfallende Wand war kugelig vorgewölbt und in eine Vertiefung der Orbitalfläche des entsprechenden Hirnlappens eingebettet.

Wie bereits dargethan, ist die Osteoporose eine Knochenveränderung, die sich nur graduell von der Nekrose unterscheidet, die also gewissermassen nur eine Vorstufe der letzteren darstellt. In unseren Fällen XIII und XIV lagen typische, ich möchte sagen, klinisch reine Beobachtungen dafür vor. Die Schleimhäute waren hochgradig bindegewebig entartet und zugleich, wie ihr mikroskopisches Verhalten zeigte, zeitweis entzündet. Das klinische Bild war durchaus das der frischen Attaque einer pyorrhoischen Sinuitis. Auffallend war nur, dass sich der Druckschmerz nicht auf die Gegend des eigentlichen Sinus beschränkte, sondern weit nach oben bis zur Haargrenze ausstrahlte. Dieses Verhalten dürfte in Zukunft zu beachten sein. Mich wird es wenigstens, wo es nach dem Abklingen eines Anfalles zu Tage tritt, bereits vor der Operation immer an die Möglichkeit einer porotischen Veränderung denken lassen.

3. Die subperiostale Abseessbildung auf der orbitalen Fläche der unteren Sinuswand, die wir im allgemeinen als Conditio sine qua non der Perforation bei den chronischen Pyorrhöen und Empyemen ansehen, vermittelt die für die Diagnose so wichtigen Veränderungen an dem oberen Augenlide und in der Orbita. Schon bei dem Ödem der Weichteile auf der Stirn wiesen wir darauf hin, dass mit ihm gewöhnlich auch ein Ödem des oberen Lides verbunden sei, welches manchmal aber nur durch das Verstrichensein der Deckfalte und eine minimale Verdickung der ganzen Lidsubstanz deutlich werde.

Bildet sich gelegentlich einer Infektion, eines Anfalls eine Perforation des Knochens heraus, dann ist das obere Lid in schwerster Weise mitbeteiligt. Es ist ausserordentlich verdickt, seine Haut ist glänzend gerötet, es hängt starr und bewegungslos über das untere Lid, manchmal bis auf die Wange herab. Je nach der Art der

Noxe, ihrer grösseren oder geringeren Intensität und der längeren oder kürzeren Dauer der Einwirkung bleibt es nun entwede bei der einfachen Infiltration der Periorbita und des nächstgelegenen Orbital- und Lidgewebes, oder es breitet sich der subperiostale Abscess längst dem Knochen nach vorn aus. Da die feste Fascia tarsoorbitalis gewöhnlich einen Durchbruch des Eiters vorn am Margo orbitalis verhindert, senkt sich dieser an ihrer Rückfläche bis etwas über den konvexen Tarsusrand und findet hier durch die Lidsubstanz einen erleichterten Austritt. Wegen der typischen Lagerung der Knochenperforation hinter der Incisura supraorbitalis oder ein wenig temporalwärts von dieser treten die der Öffnung der Phlegmone sich immer anschliessenden Fisteln meist in der Mitte des obern Lids auf. Indessen treffen wir auch Fälle an, wo die im innern obern Orbitalwinkel befindliche dünnste Stelle der untern Wand, oder eine mal weiter schläfenwärts gelegene, defekt wird und der Abscess sich oberhalb des innern Lidbandes oder dort, wo das mittlere Drittel des Augenhöhlenrandes an das temporale grenzt, öffnete. Letzteres Verhalten lag z. B. bei 2 von unseren Kranken und bei dem Knapp'schen Falle vor.

Die überaus heftige Entzündung am Dache der Orbita und in der Lidsubstanz geht natürlich immer mit einer entsprechenden Infiltration weiterer Teile der Orbita einher. Wir finden daher ausnahmslos eine entzündliche Schwellung des orbitalen Gewebes, welche in Form eines Exophthalmus, einer Dislokation des Bulbus nach unten oder unten aussen oder unten innen und völliger oder fast völliger Bewegungslosigkeit wenigstens nach oben sichtbar wird.

Vollzieht sich der Durchbruch des subperiostalen Abscesses am Augenhöhlendache langsam, dann bietet sich das Bild der sogenannten genuinen Periostitis am Orbitalrande, die gemeinhin mit einer Incision und mit länger dauernden Irrigationen behandelt wird. Diese Fälle sind es auch, die die irrige Lehre von der sekundären Affektion der Stirnhöhle bei chronischen Knochen- oder Knochenhautinflammationen, bei Caries des Orbitaldachs etc. ins Leben gerufen haben. Dass dieser Nexus

gewöhnlich gerade umgekehrt gedacht werden muss, liegt klar auf der Hand. Ja ich nehme keinen Anstand, schon seit Jahren in meinen Vorlesungen auf das bestimmteste zu betonen, dass die sogenannten Periostitiden des oberen bez. oberen inneren Margo orbitalis, falls ein Trauma, luetische oder tuberkulöse Infektion ausgeschlossen werden kann und es sich um Individuen jenseits der Pubertät handelt, fast ausnahmslos auf einer chronischen Sinuitis pyorrhoica oder einem Empyem beruhen [1]).

Schon um die entstellende oder jauchende Fistel zum Verschluss zu bringen und um das andernfalls nicht zu vermeidende Ektropium und Einschrumpfen des Lides zu verhindern, muss wenigstens jetzt die richtige Diagnose gestellt und die Kausalbeziehung erkannt werden, ganz abgesehen von der Gefahr des Eindringens maligner Infektionserreger in das Kavum der geöffneten Stirnhöhle.

Die gegen ein derart entstandenes Ektropium vorzunehmende Operation kann natürlich nur dann Erfolg versprechen, wenn nicht eine einfache „Aussehabung" der rauhen Knochenpartieen an und nächst dem Orbitalrande Platz griff, sondern die kranke Schleimhaut des Sinus eliminiert wird. Wenn nicht anders möglich, muss naturgemäss erst die Stirnhöhle angegriffen und später die fehlerhafte Lidstellung korirgiert werden. (Vergl. Fall V u. VI.)

Dass Eitermengen, die längere Zeit in einer Höhle abgeschlossen waren, frei von Mikroorganismen sowohl wie von unversehrten Eiterkörperchen gefunden werden, konnten wir auch bei Empyemen des Sinus frontalis bestätigt finden. Dies erklärt zur Genüge, warum ein Empyem bei manchen Kranken trotz zwanzig- ja noch mehrjährigem Bestande keine eigentliche Phlegmone erzeugt, wie z. B. in unserem Falle VIII. Die durch wiederkehrende Koryzen bedingten Hyperämieen und Ergüsse in das Cavum des Sinus zeitigten zwar die unerträglichsten subjektiven Empfindungen und üblen Beeinflussungen des Ge-

[1]) Vergl. Panas, Archives d'ophthalmol. X.

samtorganismus, in der Orbita aber konnten sie nur eine ödematöse Stauung veranlassen, welche in einer unbedeutenden Lidschwellung oder vielleicht in einem Verstrichensein der Deckfalte des obern Lides zur Erscheinung kam.

Aber selbst wenn auch unzweifelhafte Eitererreger in dem Inhalte der Stirnhöhle vorhanden sind, so brauchen sie doch trotz längeren Bestandes nicht verschleppt zu werden. In unseren Fällen IX und XII finden wir Belege hierfür. Dazu benötigt es scheinbar immer noch besonderer Gelegenheitsursachen und vielleicht individueller Veranlagungen.

Bei jeder eitrigen Sinuitis liegt, besonders wenn eine Lidorbitalphlegmone eintritt, die Gefahr der Thrombophlebitis und einer so in entferntere Bezirke der Augenhöhle oder des Sehorgans, ja selbst nach dem Cerebrum hin möglichen Verschleppung vor. Deshalb sollten auch bei jedem Orbitalabscesse und jeder Thrombose der grossen Sinus die Nebenhöhlen der Nase untersucht werden.

Da sich der Sinus frontalis manchmal bis tief in den Processus zygomaticus hinein (vergl. XII) erstreckt, kann bei seinem Empyem ein sekundärer tiefsitzender Abscess in der Temporalgegend unter Umständen ebenso beobachtet werden wie eine Lid-Orbitalphlegmone. Denn auch da dürften einzelne Venenstämmchen die Knochenwand durchbrechen, und den Boden zur Perforation vorbereiten. Aber selbst ein tiefer Schläfenabscess allein zwingt, falls nicht ganz direkte andere Ursachen vorliegen, immer dazu an ein Stirnhöhlenleiden wenigstens mit zu denken.

Bei den reinen Hydropsieen fehlen Entzündungen jeder Art, sowohl an den Augenlidern wie in der Augenhöhle. Die sich vorwölbende Geschwulst wirkt nur mechanisch, indem sie den Orbitalinhalt verdrängt und die Funktionen mancher Muskeln beschränkt oder aufhebt.

4. Besteht auch nur der Verdacht auf eine Erkrankung einer Nebenhöhle, so ist die möglichst genaue und wiederholte Untersuchung des Cavum narium von besonderer Bedeutung und

nie zu unterlassen. Oben bei Erörterung der ätiologischen Momente haben wir uns eingehend hierüber geäussert, hier dürfte deshalb der Hinweis auf die Thatsache genügen, dass von unsern 15 operierten Stirnhöhlen nur fünf (IX. X. XIII. XIV.) keine wesentlichen Veränderungen in der gleichseitigen Nasenhälfte zeigten.

Hat ein Nasenleiden einmal zur Mitbeteiligung einer Nebenhöhle geführt, dann bleibt deren Erkrankung mit besonderer Hartnäckigkeit bestehen und überdauert nicht nur die Nasenaffektion, sondern macht diese sogar häufig, ja gewöhnlich rückfällig. Man hat sich deshalb in rhinologischen Kreisen auch daran gewöhnt, bei allen chronischen Rhinitiden, besonders den pyorrhoischen, die Nebenhöhlen genau zu explorieren und nicht früher zu ruhen, bis man den Herd aufgefunden hat, — der scheinbar nie fehlt. Ziem kommt das Verdienst zu, auf diesen wichtigen Punkt wieder und wieder die Aufmerksamkeit gelenkt zu haben.

Der Befund in der Nasenhöhle wird natürlich dem jeweiligen Sinusfrontalis-Leiden entsprechen. Bei den besonders in Betracht kommenden Pyorrhöen und Empyemen werden wir daher, je nachdem ein Anfall, oder ein ruhiges Intervall vorliegt, ein wesentlich verschiedenes Aussehen zu erwarten haben. Ich bemerke hierbei, um mich klar verständlich zu machen, dass unser Intervall annähernd demjenigen Zustande entspricht, den Lichtwitz und andere latentes Empyem nennen.

Wie aus den Krankenberichten hervorgeht, schliesst sich ein Anfall immer einer Erkältung, einem besonders heftigen Schnupfen — möge der Grund dafür in einer wie immer gestalteten Infektion liegen — an, niemals geht er ihnen voraus. Wir müssen also bei Beurteilung des Nasenraumes alle einer akuten oder chronischen Koryza zugehörigen Merkmale abziehen, wollen wir besondere der Sinuitis zukommende Symptome gewinnen.

Betrachten wir nun so die an unsern Kranken aufgenommenen Befunde, so finden wir am häufigsten die Rhinitis hypertrophicans chronica mit besonders hochgradiger Schwellung der

mittleren Muschel, zumal in der vordern Hälfte (Jurasz). Die Infiltration und Verdickung an dem konvexen und namentlich untern Teile ist nicht selten derart, dass die faltigen Erhebungen polypöse Gebilde vortäuschen und zu einem völligen Kontakte einerseits mit dem Septum, andrerseits mit der lateralen Nasenwand führen. Die gleichen Veränderungen trifft man im mittleren Nasengange am Hiatus semilunaris an. Oftmals ist, bevor überhaupt an eine erfolgreiche Untersuchung der Ostien gedacht werden darf, eine Beeinflussung respektive Beseitigung dieser Schleimhautveränderungen erforderlich.

Nach Grünwald sollen bei Abscessen des Sinus maxillaris sowie bei Eiterungen der Siebbeinzellen häufig wirkliche Polypen vorkommen, und Liehtwitz hat bei allen seinen Stirnhöhlen-Empyemen (7 empyèmes latents, 2 empyèmes classiques) solche mukösen Charakters („ou tout au moins un bourgeonnement au niveau du méat moyen") gefunden. Demgegenüber muss ich auf Grund unserer Beobachtungen mitteilen, dass wir nur zweimal in der Lage waren, Polypen zu entdecken.

Auch die untere Muschel war manchmal gleichzeitig, wenn auch weniger, als die mittlere geschwellt, in gleicher Weise die Pars posterior des Nasendaches sowie der Nasenrachenraum.

Die einseitige Pyorrhöe ruft an sich, wie bemerkt, immer den Verdacht einer Nebenhöhlenerkrankung wach, und einer solchen des Sinus frontalis besonders dringend, wenn man Eiter oder Schleimeiter am vorderen Teile der verdickten mittleren Muschel hervorquellen sieht. Wenn irgend möglich, muss man nun eine Sondierung und eine Ausspülung der Stirnhöhle vornehmen und sehen, ob das Exsudat aus ihr stammt. Ein positiver Erfolg besiegelt die Diagnose. Entleerten sich bei der Ausspülung aber nur zweifelhafte Spuren, oder nichts, so ist eine Sinus-Erkrankung noch nicht ausgeschlossen. Wir werden später die therapeutischen Indicationen einer derartigen Sondierung und nachfolgenden Ausspülung kennen lernen.

In einem Theile unzweifelhafter chronischer Empyeme des Sinus frontalis vermissen wir jede umfängliche Nasen-Eiterung und Borkenbildung, auch jede wesentliche Muschelschwellung.

Bei ihnen ist der Ausführungsgang nicht offen, sei es, dass er verschwollen, ventilartig mit einer Schleimhautduplikatur verlegt, verklebt oder vielleicht strikturiert, sei es, dass er durch Narbenstränge verdeckt ist. Hier würde die Sondierung und Ausspülung von ganz besonderem Werte, leider aber oft unmöglich sein. Eben weil impermeable Strikturen im Canalis unzweifelhaft vorliegen können und thatsächlich vorliegen, erscheint mir der Auspruch Grünwalds nicht im vollen Umfange haltbar: „Die Diagnose kann mit Sicherheit nur auf den Nachweis von Eiterausfluss aus der Höhle begründet werden. Solcher kann aber nur dann als erbracht gelten, wenn durch Einführung einer Sonde oder direkte Ausspülung der Höhle erwiesen ist, dass das Ostium, aus dem man den Eiter vorquellen sieht, in der That der Stirnhöhle zugehört.“ Nahezu gleichlautend hat sich bekanntlich Lichtwitz geäussert. Wenn dieser Autor aber noch hinzufügt, dass die Sondierung des Ductus naso-frontalis beim latenten Empyem weniger schmerzhaft und leichter sei, als bei gesunder Stirnhöhle, so können damit doch nur jene Fälle gemeint sein, wo sich an die lange bestandene Rhinitis hypertrophieans eine umfangreiche Schleimhautatrophie anschloss, infolge deren auch alle andern in die Nasen- oder Nasenrachenhöhle mündenden Ostien z. B. der Tuba Eustachii, des Canalis lacrymalis weit und klaffend angetroffen werden.

Um schon in einem frühen Stadium Gewissheit zu bekommen, ob sich Eiter im Sinus frontalis befinde, hat Bresgen[1]) folgende Manipulationen empfohlen, die ich zwar selbst nicht anwandte, aber auch nicht unerwähnt lassen möchte:

„Hat man mit der Sonde den Weg zur Stirnhöhle gefunden, so weiss man auch gewöhnlich, ob Eiterung vorhanden ist. Denn da man mit Kokaïn, welches an der Spitze der Sonde in Watte eingeführt wird, den Gang aufsuchen muss, so vermag man durch Vor- und Rückwärtsschieben der Sonde eine Pumpbewegung auszuführen und so den Eiter aus der Stirnhöhle auszupumpen, wenn solcher vorhanden ist.“

[1]) Bresgen, Berliner Klin. Wochenschrift 1890. pag. 892.

Es kann zugegeben werden, dass die Diagnose des Empyems dadurch in vereinzelten Fällen möglich wird; anderseits möchte ich aber auch Ziem[1]) zustimmen, dass Bresgens Verfahren natürlich nur da Erfolg haben wird, wo jene Sonde den Canalis frontalis vollständig ausfüllt. Nur ein positiver Erfolg wäre beweisend, ein negativer würde eine Eiterung der Stirnhöhle ganz und gar nicht ausschliessen.

Einen relativ häufigen Befund stellt der Schiefstand oder eine Spina des Septum dar. Natürlich handelt es sich meist um ein Verbogensein nach der kranken Seite hin.

Rauhe oder entblösste oder besonders schmerzhafte Stellen des Knochens im Bereiche des mittleren Nasenganges konnten bei unseren Kranken nicht nachgewiesen werden.

Die von Schäffer gegebenen, für die rhinologische Diagnose verwertbaren Winke, dass bei Eiterungen des Sinus frontalis die betreffende Seite des Septum gegenüber der mittleren Muschel häufig mit Eiter oder Borken belegt sei, sowie, dass „die Schleimhaut des Septum hier die mattglänzende Farbe annehme", wie sie von der Pharyngitis atrophicans s. sicca bekannt ist, wurden in allen Fällen eingehender Beachtung gewürdigt. In gleicher Weise der weitere Hinweis desselben Autors „Am Septum ist auch häufig ein leistenförmiger, schräg von oben nach vorn unten sich hinziehender hyperplastischer Schleimhautwulst zu sehen, an dem sich der Eiter als Borke anlagert." Aus meinen Vermerken ist ersichtlich, dass jene Borkenbildungen am Septum eigentlich niemals deutlich hervortraten, der leistenförmige Schleimhautwulst dagegen war 5mal unverkennbar.

Die bei Nebenhöhlen sonst noch beobachteten Merkmale in der Nase, wie die Anosmie und das Auftreten recidivierender Blutungen ergaben uns für die Diagnose der entzündlichen Stirnhöhlenerkrankungen keine sicheren Anhaltspunkte.

Nicht unerwähnt möge bleiben, dass nur in einem unserer Fälle ein ozänaartiger Foetor wahrgenommen werden konnte,

[1]) Ziem, Berliner Klin. Wochenschrift 1891. pag. 593.

und bei diesem handelte es sich um eine ganz ausnahmsweise — putride — Infektion. Es dürfte dies den von mehreren Autoren bereits gezogenen Schluss bestätigen, dass die Ozäna mit den Stirnhöhlenerkrankungen nichts zu schaffen habe. Finden sich beide aber wirklich vereinigt, dann erscheint der Verdacht gerechtfertigt, dass entweder ein besonderes Vorkommen oder eine kombinierte Erkrankung noch weiterer Nebenhöhlen, und zwar des Sinus maxillaris oder sphenoidalis vorliege. Auch bei eiterigen Katarrhen des Siebbeinlabyrinthes ist mir bisher, ganz beiläufig bemerkt, noch keine Ozäna vorgekommen.

Der Befund der Nasenhöhle kann aber auch ein durchaus negativer sein, und keinen Schluss auf eine bestehende Stirnhöhlenaffektion gestatten. Abgesehen von meinen diesbezüglichen Beobachtungen, finden wir in der Litteratur eine ganze Menge, die dies bestätigen. Ich will nur an die von Vohsen[1]) gegebene Krankengeschichte erinnern, in der ausdrücklich hervorgehoben wird: „Kein Ausfluss aus der Nase; Rhinitis atrophicans leichten Grades; keine Borkenbildung.“ Eine später, nach drei Jahren, aufgetretene Fistel in einer Narbe, die, was hervorgehoben werden mag, das Residuum eines vor 30—40 Jahren erlittenen Traumas darstellte, veranlasste eine Incision. Es zeigte sich, dass der weite Sinus mit käsigen Massen erfüllt war und kariöse Wandungen besass.

Ferner verweise ich auf den Knappschen Fall. In dem Sektionsberichte heisst es ausdrücklich: „Die mit der Stirnhöhle zusammenhängenden vorderen Siebbeinzellen waren auch mit übelriechendem Eiter angefüllt und mit verdickter Schleimhaut bekleidet. Die Nasengänge und Muscheln erschienen normal.“

Welche Vorsicht bei Verwertung des Befundes in der Nase für die Diagnose einer bestimmten Nebenhöhle aber immer angezeigt bleibt, dürfte übrigens am besten aus den beherzigenswerten Worten Schech's hervorgehen:

[1]) Verhandlungen des X. internationalen med. Kongresses. Bd. VII. pag. 37/38.

„Die lokale Diagnose wird hauptsächlich erschwert durch die Enge, durch die verborgene Lage und die gemeinsame Mündung der Kiefer- und Stirnhöhle im mittleren Nasengange. Wenn auch das Hervorquellen von Eiter zwischen mittlerer und unterer Muschel und das Vorhandensein eines Granulationspolsters mit Sicherheit die Diagnose einer Höhlenerkrankung im allgemeinen gestattet, so ist damit doch noch nicht entschieden, welche der Nebenhöhlen die kranke ist. Mit Bestimmtheit zu eruieren, ob der Eiter von der äusseren Nasenwand, aus dem hinteren oder unteren Teile des Hiatus semilunaris, also aus der Kieferhöhle komme, oder ob er mehr von oben, also aus der Stirnhöhle oder den vorderen Siebbeinzellen stamme, ist in der Regel unmöglich; nur unter sehr günstigen Verhältnissen, wenn die mittlere Muschel sehr weit von der äusseren Nasenwand absteht und man sehr tief in den mittleren Nasengang hineinschauen kann, lässt sich feststellen, aus welcher Höhle der Eiter stammt."

So grosses Gewicht und so hohe Bedeutung ich nach dem Gesagten auch stets auf die allergründlichste Berücksichtigung der Nasenhöhle für die Diagnostik der Stirnhöhlenerkrankungen lege, so kann ich mich doch nicht mit dem in neuester Zeit mehrfach markierten, einseitig spezialistischen Standpunkte befreunden, wonach nur das Resultat dieser von entscheidender Bedeutung sein soll. Die Nasenbefunde bilden ein bevorzugtes Glied in der Kette der diagnostischen Merkmale, aber doch auch nur ein Glied, das erst bei Verwertung und Anfügung aller sonstigen Symptome oftmals ein Ganzes wird.

Zum Schlusse noch das Bekenntnis, dass ich es in allen Fällen, die nicht absolut klar und eindeutig erschienen, für meine Pflicht hielt, mir zur Revision und endgültigen Feststellung der Nasenverhältnisse noch spezialistischen Rat zu erbitten.

5. Es lag nahe, auch noch nach anderen Hilfsmitteln für die Diagnostik der Stirnhöhlenerkrankungen zu suchen.

So machte N. W. Keen[1]) auf die Perkussion aufmerk-

[1]) N. W. Keen, On so-called abscesses of the frontal and maxillary sinuses, and especially on the value of percussion or a means of diagnosis, and the proper operative measures for their relief. Medical News. Vol. XLV.

sam, mit der die Anwesenheit einer Eiteransammlung zwar festzustellen, aber die Differentialdiagnose von einem festen Tumor nicht zu erlangen sei; dafür bedürfe es der Probepunktion.

Zenker[1]) lieferte dann den Nachweis, dass die Perkussion in ganz exceptionellen Fällen den Umfang der Stirnhöhlen annähernd begrenzen lasse. An einem epileptischen Individuum mit eigentümlicher Kopfbildung gelang es nicht nur entsprechend der Ausdehnung des Sinus einen evidenten Hohlgefässschall zu konstatieren, sondern auch die Wintrich'sche Veränderung der Schallhöhe beim Öffnen und Schliessen von Mund und Nase nachzuweisen. Trotzdem ich sehr häufig an allen mir durch die Kopf- und Stirnform geeignet erscheinenden Individuen diese Versuche Zenkers wiederholte, konnte ich doch nur einmal einen koincidenten Fall finden. Bei diesem aber waren auch alle Angaben, einschliesslich der übergrossen Dünnheit und Elastizität der Vorderwand pure zu bestätigen. Es handelte sich gleichfalls um einen an Epilepsie und Schwachsinn leidenden (aber nicht syphilitisch infizierten) jungen Mann von 22—23 Jahren.

Über die Ergebnisse der Auskultation der Stirnhöhlen in einem Falle von chronischer Entzündung derselben infolge von Koryza berichtet Czernicki[2]).

Bei gesunden Personen fand sich bei der Auskultation der Stirnhöhlen kein anderes Geräusch als das fortgepflanzte Respirationsgeräusch. Bei dem betreffenden Kranken hingegen hörte man im Moment der heftigen Exspiration (vorzüglich, wenn Nase und Mund dabei verschlossen gehalten wurden) ein leichtes Gurren oder Ziehen, das sich bei jeder solchen Exspiration wiederholte und offenbar den Eintritt der Luft in die Stirnhöhlen bezeichnete, deren Schleimhaut durch die chronische Entzündung.

No. 7. 16 Aug. 1884. Citiert nach dem Referat im international. Centralblatt für Laryngologie I. pag. 346.

[1]) W. Zenker, Eine Mitteilung über die Perkussion der Stirnhöhlen. Allgemeine Zeitschrift für Psychiatrie XXVII. pag. 43.

[2]) Czernicki, Rec. de mém. de méd. ect. milit. 3. Sér. XXIII. pag. 521. Dec. 1869. Walter Bergers Referat in Schmidts Jahrb. Bd. 162. pag. 292.

verdickt war und eine vermehrte Absonderung lieferte. Walter Berger hatte, wie er jenem Referate hinzufügt, zweimal Gelegenheit ähnliche Erscheinungen wahrzunehmen: „Einmal und zwar mehrere Jahre hindurch zu wiederholten Malen in einem Falle von chronischem Stirnhöhlenkatarrh, ein anderes Mal jedoch nur ganz momentan bei einer einzigen Untersuchung in einem Falle von akutem fieberhaften Katarrh zur Zeit, als der Katarrh anfing, zurückzugehen. Im ersten Falle ist das Geräusch, das Berger mehr pfauchend, dem beim Platzen einer Flüssigkeitsblase ähnlich, nennen oder mit dem durch Eindringen der Luft in die Tuba Eustachii vergleichen möchte, nicht immer in gleicher Weise und Deutlichkeit vorhanden; manchmal ist es lange Zeit gar nicht zu hören, manchmal in einem Moment mehr oder weniger deutlich, im nächsten undeutlicher oder gar nicht, manchmal aber auch längere Zeit hindurch bei jeder Untersuchung, jedenfalls den jeweiligen Exacerbationen entsprechend."

Wertvoller und stets zu berücksichtigen erscheint mir die Durchleuchtung der Höhle.

Vohsen[1]), der zuerst auf sie hingewiesen und ein sehr brauchbares Instrument dafür angegeben hat, ging dabei von dem Gedanken aus, „dass uns ja die Basis der Stirnhöhle ebenso zugänglich ist, wie die Basis der Oberkieferhöhle und der Mundhöhle. Die Fläche im inneren oberen Winkel der Orbita, in welche die äussere Lamelle des Stirnbeins einbiegt, stellt ja die Basis der Stirnhöhle dar und ist in beträchtlicher Tiefe dem tastenden Finger zugänglich. Es gilt nur das Licht so zu ihr zu leiten, dass sie allein durchleuchtet wird. Das gelingt leicht, wenn man über meinen Apparat einen starkwandigen Schlauch von 4 cm Länge zieht, dessen freies Ende sich einige Millimeter über dem Schutzglase befindet. Das freie Ende wird fest an die Basis der Stirnhöhle angedrückt und nun fällt das Licht in die Stirnhöhle und lässt ihre Grenzen auf das schärfste am knöchernen Schädel bestimmen. Wohl zu beachten ist, dass der

[1]) Vohsen, Die Durchleuchtung etc. Berliner Klin. Wochenschrift 1890. pag. 1062.

Schlauch hinter dem Margo supraorbitalis aufgesetzt wird, da sonst der Rand durchleuchtet und irre führt,"

Ich habe die Durchleuchtungsmethode stets benutzt und gefunden, dass bei ausgesprochenen Fällen von Empyemen die Verdunkelung der kranken Seite eine auffällige war, in den Frühstadien aber, wo wir vor allem eines untrüglichen Merkmales bedürfen, konnte sie mir keine sicheren Anhaltspunkte für die Diagnose geben. Und das darf auch nicht Wunder nehmen; denn bedenken wir, dass die Stirnhöhlen ausserordentlich bedeutende Verschiedenheiten in ihrer Grösse und Form, in der Dicke ihrer knöchernen Wandungen und in ihrer Lage nicht nur bei verschiedenen Individuen, sondern auch wieder auf jeder Seite darbieten, dass sie sogar ganz fehlen können, so werden wir schon unter rein physiologischen Verhältnissen das Durchleuchtungsbild sehr wechseln sehen. Trotz ernstlicher Bemühungen war es mir denn auch unmöglich, eine nur annähernd feste Vorstellung zu gewinnen, wie der Farbenton des Normal-Sinus im Durchschnitt zu fordern sei. Bei pathologischem Sinus dürfen häufig aber nur geringe Nüancen in dem durchfallenden Lichte erwartet werden, da die stärkere Schwellung der so dünnen Schleimhaut und das Vorhandensein mässiger Mengen von Schleim oder Eiter das durchtretende Licht nur unbedeutend beeinflussen können. Thatsächlich haben denn auch die Ergebnisse der zahlreichen Durchleuchtungsversuche diese Bedenken bestätigt. So erwähnt, um nur zwei Beispiele anzuführen, Luc ausdrücklich, dass bei seiner Kranken der später als leidend nachgewiesene Sinus sich ebenso durchleuchten liess, wie der gesunde, und ähnlich äussert sich Tucker.

Endlich möchte ich die Bemerkung nicht unterdrücken, dass kleine Unterschiede in dem Durchleuchtungseffekte selbst bei zwei absolut gleichen Stirnhöhlen schon deshalb nicht sicher zu vermeiden sein dürften, weil es nicht immer gelingt, den Apparat auf jeder Seite an genau identischen Stellen und unter demselben Winkel gegen die knöcherne Wand anzusetzen. Ebenso wird es schwierig, wenn nicht unmöglich sein, auch das zweite selbstverständliche Postulat zu erfüllen, nämlich

die Beobachtung beider Seiten genau unter denselben optischen Bedingungen, d. h. genau von demselben Orte, direkt der Mittellinie des Patienten gegenüber vorzunehmen. Dies könnte doch nur geschehen, wenn Beobachter und Beobachteter genau dieselbe Kopfhaltung innebehalten. Demnach ist eine etwas dunklere Schattierung bei der Durchleuchtung für sich allein weder ein Beweis für eine beginnende Erkrankung, noch ist es gestattet, aus dem Fehlen jener Schattierung den Schluss zu ziehen, „dass eine Erkrankung nicht vorhanden sei".

Wertvoller dürfte die Methode in einer Quote von Fällen durch den von Ziem[1]) gemachten Vorschlag werden: „Nach ausgiebiger Durchspülung sowohl der Nase von vorn und von den Choanen her, als auch der Kieferhöhle, die Stirnhöhle zu durchleuchten, sodann eine Lufteintreibung in dieselbe nach Hartmanns oder nach seinem eigenen Verfahren von den Choanen her zu machen und nun wieder zu durchleuchten. Ist die Helligkeit in der Stirnhöhle jetzt, nach der Lufteintreibung stärker als zuvor, so ist das Vorhandensein einer Stirnhöhleneiterung wohl erwiesen, und man wird dann bei nochmaligem Rhinoskopieren vielleicht auch den durch die Lufteintreibung herausgeschleuderten Eiter im mittleren Nasengange oder bei nochmaligem Ausspülen der Nase im Spritzwasser nachweisen können. Ist dagegen eine Verstärkung der Helligkeit nicht erkennbar, so ist eine geringgradige Eiterung der Stirnhöhle hiermit noch nicht ausgeschlossen." Mit dieser Schlussfolgerung Ziems wird sich wohl jeder Unbefangene einverstanden erklären. Praktisch habe ich den Vorschlag nicht nachprüfen können, weil sich mir kein geeigneter Fall vorstellte. Bei den Individuen, die mir nach ihren Augenbeschwerden den Verdacht einer Sinusaffektion nahe legten und bei denen dann die Anamnese und der Befund weitere Belastungsmomente lieferten, war entweder der Canalis naso-frontalis überhaupt nicht zu erreichen, oder er war nicht durchgängig. Nichtsdestoweniger werde ich aber auch in Zukunft in jedem Falle die Beleuchtung üben. Wenn

[1]) Ziem, Berliner Klin. Wochenschrift 1891. pag. 593.

ich dabei durch völliges Dunkelbleiben der Stirnhöhlengegend nur einmal aufmerksam gemacht werden sollte, an eine rudimentäre Entwickelung oder an ein Fehlen der Sinus zu denken, so würde ich das schon für einen genügenden Entgelt der Mühe erachten.

6. Neben einem oder mehreren der objektiven Befunde gewinnt die Angabe der Patienten über Schmerzen unter Umständen eine bestätigende Kraft. Obschon diese je nach der individuellen nervösen Beanlagung bald mehr, bald weniger umfang- und farbenreich ausfällt, pflegt sie doch gemeinsame Punkte zu bieten.

Wie bereits betont, verlaufen die traumatischen Hydropsien fast stets, die cystoiden Hydropsien meistens schmerzlos. Die akuten und chronischen Infektionen dagegen sind ausnahmslos mit bedeutenden subjektiven Beschwerden verbunden; letztere natürlich vorwiegend während der Attaquen, wenn auch bei völliger Ruhe eine gewisse Benommenheit und Schwere des Kopfes kaum je ganz weicht.

Der Ort der Schmerzen ist bei den unkomplizierten Sinuitisformen ein ziemlich bestimmt umgrenzter. Er entspricht dem Ausbreitungsgebiete des ersten Astes des Trigeminus, umfasst also die mediale Stirnhälfte, die Gegend von der Mittellinie bis etwas über die Incisura supraorbitalis am Orbitalrande hinaus und steigt von hier zum Tuber frontale hinauf, ohne letzteres aber in der Regel mit zu umfassen.

Ebenso scharf ist die Schmerzhaftigkeit bei der Pyorrhoe und dem Empyem der Highmor-Höhle auf das Ausbreitungsgebiet des zweiten Astes, einschliesslich des Tuber frontale beschränkt. Eine Abweichung von dem Gesagten legt mir von vornherein den Verdacht auf ein kombiniertes Empyem nahe.

Abgesehen von der Lokalisierung spricht für die Zugehörigkeit der Schmerzen zu einem entzündlichen Leiden des Sinus frontalis die Angabe, dass sie von einem stärkeren Schnupfen oder einem primären Anfalle herdatieren, dass sie mit jedem späteren intensiver geworden seien, dass sie nach der Tageszeit bedeutend schwanken und auch von Körperstellungen ab-

hängen. So steigere sie eine gebückte Haltung, der Aufenthalt in sehr heissen Räumen manchmal ins Unerträgliche, ferner seien sie in der Regel des Vor- und Nachmittags wesentlich stärker als am Abend, der oftmals ganz frei davon bleibe. Ihrem Charakter nach werden sie bald als bohrend, klopfend, stechend, bald als drückend und die Stirn auseinandertreibend dargestellt. Lange Zeit beschränken sie sich auf die Stirngegend, erst spät oder bei sehr heftigen Attaquen strahlen sie auf die ganze Kopfhälfte, besonders in die Schläfe aus.

Die Lokalisierung der Schmerzen wird übrigens nicht immer gleichmässig auf die ganze mediale Stirngegend verlegt, sondern zuweilen nur in die Nasenwurzel oder an einzelne andere umschriebene Stellen, nämlich die wiederholt hervorgehobenen, auch bei der Palpation besonders empfindlichen am Arcus superciliaris und am Orbitaldache. Darauf beruht wohl zum Teil die noch immer so beliebte Fehldiagnose der „Supraorbitalneuralgie" für unsere Sinusaffektionen überhaupt. Der Irrtum wird besonders dadurch verständlich, dass, wie fast immer, auch der Orbitalrand sehr druckempfindlich ist, mithin der Kranke bei Prüfung der Druckempfindlichkeit des Nervus supraorbitalis an seiner Austrittsstelle am Foramen oder der Incisur starke Schmerzen äussert. Eine Palpation des Augenhöhlenrandes etwas weiter medial- oder temporalwärts, ober- oder unterhalb von der Incisur, würde in einfachster Weise lehren, dass nicht der Nerv, sondern die ganze Knochenwand schmerzhaft ist und würde auf die richtige Diagnose hinleiten.

Jedenfalls dürfte es angezeigt sein, fortan bei jeder sogenannten Supraorbitalis- oder Supratrochlearisneuralgie immer an die Möglichkeit einer primären entzündlichen Sinus frontalis-Affektion zu denken und erst nach Ausschluss dieser die reine Neuralgie anzunehmen. Wenn ich anführe, dass Deschamps fils bei jeder Migräne eine Affektion des Sinus frontalis vermutete, so will ich damit nur auf die Übertreibung hinweisen, die auch hier Platz greifen kann.

Selbst bei den einfachen katarrhalischen Sinuitisformen beobachtet man nicht selten eine ausgesprochene Neuralgia supra-

orbitalis intermittens. v. Mandach[1]) hat über 82 derartige Fälle berichtet, welche Horner in einem 29jährigen Zeitraum beobachtete. Die meist quotidianen Anfälle begannen des Morgens und hielten verschieden lange — von 2—23 Stunden — an. Inhalationen warmer Dämpfe brachten schnelle Besserung, noch mehr bewährte sich die Darreichung energischer Chinindosen. Seligmüller[2]) bestätigte im allgemeinen die Angaben v. Mandachs und hob die erstaunliche Pünktlichkeit hervor, mit der die Anfälle sich wiederholten. Seine immer erfolgreiche Therapie bestand in der Anwendung der Nasendouche. Indessen würde meiner Meinung nach, um diese Art der Neuralgie mit Sicherheit auf eine Sinuitis zurückführen zu können, immerhin die Feststellung nötig sein, dass sie nicht etwa von der Nasenschleimhaut ausgelöst wurde, was nach den Darlegungen von Fliess[3]) als möglich anerkannt werden muss. Selbstverständlich konnte in allen Fällen die Anwesenheit einer selbst larvierten Intermittens mit grösster Sicherheit ausgeschlossen werden.

Kann bei dem Vorhandensein eines Empyem die Bettruhe, welche die Schmerzen, wenn nicht ganz zu verscheuchen, so doch wesentlich zu verringern pflegt, nicht inne gehalten werden, so befällt die Kranken manchmal auch wohl eine Art Platzangst, oder ein Gefühl der Unsicherheit im Gange, oder ein direktes Wanken und Schwanken, selbst richtiger Schwindel. Der Patient glaubt sich nach der kranken Seite hinübergezogen und lebt in steter Angst, nach derselben hinzustürzen. Jedwede geistige Beschäftigung und stärkere körperliche Bewegung erhöht die Beschwerden, ja steigert sie ins Unerträgliche. Anderseits ist auch beobachtet worden, dass beim Niederlegen auf den Hinterkopf Anfälle von plötzlicher Benommenheit mit Erbrechen einsetzten, die sofort schwanden, wenn der Kranke sich aufrichtete.

[1]) v. Mandach, Neuralgia supraorbitalis intermittens; Correspondenzblätter der Schweizer Ärzte 1879. Nr. 21. Referat Centralblatt für Augenheilkunde IV. pag. 237.

[2]) Seligmüller, Neuralgia supraorbital. Centralblatt für Nervenheilkunde 1880. Referat im Centralblatt f. Augenheilkunde IV. pag. 481.

[3]) Fliess, Nasal. Reflexneurosen. Berlin 1893.

Die Antinervina wie das Phenacetin, Antipyrin, Antifebrin, Chinin etc. bleiben ganz wirkungslos oder lindern doch nur für kürzeste Zeit und unvollständig die Schmerzen.

Es erübrigt noch einige diesbezügliche Besonderheiten aufzuzählen. So glaubte einer unserer Kranken (II) vor der letzten Attaque ante operationem wahrzunehmen, als wenn ein Strahl vom linken Auge aus im Bogen nach aussen durch das Gehirn sich hindurcharbeite. Ein Anderer (VIII) gab an, dass seine Schmerzanfälle ganz strikte an gewisse Tagesstunden gebunden seien. Sie stellten sich regelmässig des Vormittags um 9 Uhr ein, erreichten mittags den Höhepunkt und schwanden nachmittags um 3 Uhr. Ähnliches berichtet E. Koenig von seinem an einer Inflammatio acuta infolge Trauma leidenden Kranken. Bei diesem traten die Schmerzen während der ersten 8 Tage regelmässig von 7 Uhr morgens bis mittags, in den folgenden 8 Tagen aber von morgens 7 Uhr bis gegen Abend auf.

Die bei den Hydropsieen beobachteten Beschwerden pflegen als dumpfe Eingenommenheit, Völle, Druck in der Stirn geschildert zu werden, welche eine allgemeine Unbehaglichkeit, geistige Unbeweglichkeit und Denkfaulheit erzeugen. Wenn eine Entleerung von Schleim oder Eiter durch die Nase erfolgt, sei es durch direkten Druck, sei es mittelst heftiger Schneuzbewegungen, so tritt eine Erleichterung auf, welche indessen immer bald wieder schwindet.

Wie sehr bei Verwertung der subjektiven Beschwerden für die Diagnose eines Stirnhöhlenempyems aber Vorsicht walten muss, dürfte einleuchten, wenn ich einiger Paradoxa Erwähnung thue. So berichtet Leber bei seinem bereits angezogenen Falle III, dass der Patient schon länger an Kopfschmerzen gelitten habe, welche vorzugsweise in der linken Stirnhälfte sassen und von da aus weiter über den Schädel ausstrahlten, während sich die pralle elastische Geschwulst rechts oberhalb des innern Augenwinkels befand und, wie die Eröffnung ergab, mit dem rechten Sinus frontalis zusammenhing. Von einem Fehlen des Septum, also einer beide Sinus umfassenden gemeinsamen

Stirnhöhle wird nichts gesagt, was sicherlich geschehen wäre, wenn ein derartiger Befund vorgelegen hätte.

In gleicher Weise hebt Grünwald in seiner XXVI. Beobachtung, welche ein Empyem der vordern und untern Siebbeinzellen rechterseits betraf, hervor, dass die Tag und Nacht andauernden Schmerzen in der linken Stirngegend und Schläfe lokalisiert gewesen seien. Nach Entfernung hypertrophischer Schleimhautpartieen und morscher Knochen am Vorderende der rechten mittleren Muschel resp. an der Aussen- und Innenseite derselben, schwindet der Kopfschmerz und tritt Heilung ein. Acht Monate später konnte auch linkerseits mittelst Sonde hoch oben an der Innenseite der mittleren Muschel Karies und besondere Schmerzhaftigkeit konstatiert werden, welche mit starken linksseitigen Stirnkopfschmerzen vergesellschaftet waren. Auskratzung; Heilung.

Fragen wir, wodurch die manchmal so überaus heftigen Stirnkopfschmerzen bei den entzündlichen Sinusleiden hervorgebracht werden, so müssen wir für wahrscheinlich erklären, dass bei den katarrhalen Formen andere Gründe anzunehmen sind, als bei den chronischen Pyorrhöen oder Empyemen.

Bei der frischen katarrhalen Sinuitis resultieren die Schmerzen sowohl aus der Veränderung der Schleimhaut wie aus dem Verschlusse des Canalis naso-frontalis. Zuckerkandl hat auf die ausserordentliche Schwellung der Mucosa bei den sekretorischen Entzündungsformen aufmerksam gemacht. Es will mir nun zweifellos erscheinen, dass bei dem ziemlich plötzlichen Auftreten der Gewebsaufquellung die feinsten in ihre Endigungen ausstrahlenden Fasern überstark gedehnt und gezerrt, auch durch die Ausscheidung in das Parenchym selbst gedrückt werden. Infolge des Verschlusses des Ausführungsganges kommt es nebstdem zu einer Verminderung des Druckes innerhalb des Stirnhöhlenraums und zu einer hierauf beruhenden noch höheren Hyperämie und Ausscheidung. Durch die Zersetzung des gestauten Sekretes kann sich im ferneren Verlaufe wohl auch eine chemische Reizung der Schleimhautoberfläche mit Anfachung von Schmerzen hinzugesellen; indessen

möchte ich diesem Momente an sich keine grosse Bedeutung beilegen.

Die im Anschluss an eine Koryza auftretenden Schmerzen meist geringen Grades bin ich geneigt gleich Mc. Bride[1]) allein auf eine Unterbrechung der Kommunikation zwischen Sinus und äusserer Atmosphäre infolge temporärer Verschwellung des Ostium im Hiatus semilunaris zurückzuführen.

Die sensiblen Fasern der Stirnhöhle stammen bekanntlich von verschiedenen, aber sämtlich zum I. Trigeminusaste gehörigen Nervenzweigen: vorwiegend vom Ethmoidalis, dann vom Supra orbitalis, Supra- und infratrochlearis. Es ist eine bekannte Erscheinung, dass sehr bedeutende Reize, die einzelne Zweige eines sensiblen Nervenstammes treffen, imstande sind, den ganzen Stamm in Mitleidenschaft zu versetzen. Ich erinnere nur an die kolossale Trigeminusneuralgie, die sich erfahrungsgemäss jedem intensiven Glaukomanfalle anschliesst, obschon doch nur die Ciliarnerven direkt betroffen werden. In dieser Weise dürften auch die eine Sinusaffektion begleitenden ausstrahlenden Supraorbitalneuralgien im allgemeinen zu deuten sein.

Bei den chronischen Empyemen möchte ich die Ursache der Schmerzen, sehen wir von der Zeit der Anfälle ab, weniger in einer durch Schleimhautschwellung gesetzten Zerrung und Dehnung der Fasern erblicken, einmal weil diese bei den eitrigen Entzündungen minder ausgesprochen zu sein pflegt und dann, weil Nerven sich an einen bestimmten Druck, Zug etc. entweder gewöhnen oder atrophieren, vielmehr der Hauptsache nach in die Schmerzempfindlichkeit der knöchernen Wandungen verlegen. Wir haben mehrmals und nachdrücklich hervorgehoben, dass dieselbe immer und stets an der vordern oder untern Wand zu konstatieren ist. Es heisst gewiss keine gewagte Hypothese machen, wenn wir weiterhin annehmen, dass mindestens dieselbe Empfindlichkeit auch an der hinteren Wand herrsche. Ohne bestimmt sagen zu wollen, worauf die Knochen-

[1] Mc. Bride, Über Diagnose und Behandlung der Krankheiten der accessorischen Höhlen der Nase. Deutsche med. Wochenschr. 1891. pag. 221.

schmerzhaftigkeit beruhe, möchte ich doch annehmen, dass dieselbe die Folge einer Art Ernährungsstörung darstelle, die durch die ehronisch entzündete und zur fibrösen Degeneration neigende Sinusauskleidung ausgelöst wird. Auch erscheint es mir nicht unwahrscheinlich, dass sieh im Umfange der hintern Knoehenwand eine Hyperämie der Meningen hinzugesellt. Das inkompressible Gehirn muss nun, zumal bei stehender oder nach vorn geneigter Körperhaltung, auf die blutüberfüllte Dura und indirekt auf die hintere Sinuswand drüeken und so zu einer Erhöhung der Sehmerzen führen.

Beim Anfall kommt zu diesen Momenten nebstdem noch eine sehr bedeutende Sehwellung der Schleimhaut mit entspreehender Exsudation hinzu. Jede massenhaftere Ausscheidung in das Cavum der Stirnhöhle wird die Sehmerzhaftigkeit sehr steigern, insofern dieselbe gleiehfalls auf die Wandungen einen Druek ausübt. Dass dieses letztere Moment wesentlieh mit in Betraeht komme, geht unzweifelhaft daraus hervor, dass die Schmerzen naeh Entleerung der Eitermengen geringer werden oder aueh nahezu sehwinden, falls die Kommunikation mit der Athmosphäre, also die Öffnung des Canalis andauert. Bei den eiterigen zurüekgehaltenen Ausseheidungen ist zudem nieht ausser aeht zu lassen, dass diese, wie ihr fötider Geruch andeutet, gewiss einen starken ehemisehen Reiz auf die Sehleimhautoberfläehe ausüben und solehergestalt Sehmerzen erregend wirken können.

Bei den alten Pyorrhöen und Empyemen, welehe sehon mehrfaehe Attaquen insbesondere mit entzündliehen Sehwellungen des oberen Lides und Augenhöhleninhaltes zeitigten, wäre aueh an eine Infiltration des Stammes des Supraorbitalis direkt zu denken. Letzterer verläuft unmittelbar auf der Periorbita und muss eigentlich notgedrungen an jeder beträehtliehen Hyperämie teilnehmen, die sieh am Orbitaldaehe längere Zeit abspielt.

Ieh kann dieses Kapitel nieht schliessen, ohne erwähnt zu haben, dass die von Berger bei seinem Kranken gesehene Anschwellung der präaurikularen Drüse in keiner unserer Beob-

achtungen vorhanden war. Auch konnte kein Patient auf Befragen mitteilen, dass eine solche bei einem der früheren Anfälle bemerkt worden sei.

Komplikationen.

Aus dem Gesagten bereits dürfte mit genügender Sicherheit hervorgehen, dass die Erkrankungen des Sinus frontalis im allgemeinen zu den ernsten Erkrankungen zu rechnen sind. Wir werden sie aber geradezu unter die gefährlichen einreihen müssen, wenn wir die Komplikationen erörtert haben, welche sich an akut oder chronisch auftretende Infektionen anschliessen können. Dieselben betreffen einmal sekundäre Leiden des Sehorgans und zweitens schwere, ausnahmslos zum Tode führende Meningitiden, Thrombosen der Sinus insbesondere der cavernosi und Abscesse in der Hirnsubstanz.

I. Augenhöhle und Sehorgan.

Schon bei Verwertung der die Diagnose sichernden Momente haben wir eingehend die vorübergehenden Schwellungen des Oberlides, die Ptosis fugax, das Verstriehensein der oberen Deckfalte erwähnt. Wir haben ferner die Beteiligung der dem Dache nächstgelegenen Orbitalgewebsportion und des Lides im Gefolge eines periostalen Abscesses und die sich möglicherweise ansehliessende Entstehung einer Fistel einer Analyse unterzogen, hier liegt uns nunmehr auch noch ob, die nicht ex continuo sich entwickelnden schädlichen Wirkungen der Stirnhöhlenerkrankungen auf den Bulbus selbst zu betrachten.

Den ersten eingehenden Hinweis auf sekundär zu Erkrankungen der Stirnhöhlen zutretende Augenaffektionen glaube ich bei Joseph Beer in seiner Lehre von den Augenkrankheiten (1817) finden zu sollen:

Bei der Besprechung des damals überaus vielgestaltigen Krankheitsbildes des schwarzen Stares handelt im III. Unterabschnitt das siebente Kapitel „von dem vikariierenden schwarzen Stare des unterdrückten Schnupfens ohne wahrnehmbare Schleim-

ansammlung in den Stirnhöhlen.“ Beer versteht hierunter unsere Sinuitis blennorrhoica oder pyorrhoica mit zeitweiser Verschwellung des Duktus und Sekretverhaltung. Als charakteristisch für den bei diesem zu beobachtenden schwarzen Star wird angegeben, „dass der Pupillenrand — der erweiterten und unbeweglichen Pupille — gerade immer nach der Schläfengegend hin einen Winkel bildet und dass überhaupt die Pupille näher dem äussern als dem innern Augenwinkel steht.“ „Ausserdem klagt der Kranke über eine ungewöhnliche Trockenheit des Auges über ein Gefühl von besonderer Vollheit des Augapfels und über eine sehr lästige Trockenheit der Nase an beiden Seiten, wenn auch dieser schwarze Star ein Auge befallen hat.“ „Indessen kommt es bei dieser Amaurose doch nie zu einer vollkommenen Blindheit, aber die amaurotische Amblyopie kann doch einen sehr hohen an Blindheit grenzenden Grad erreichen.“ Die Prognose galt als günstig, wenn es gelang durch in die Nase geleitete Dämpfe, durch Hinaufschnupfen warmer erweichender Dekokte oder einer warmen sehr schwachen Auflösung von Stengelmanna in Milch die Schleimhaut der Nase umzustimmen und nun mittelst aromatischer Pflanzenpulver, denen etwas Calomel oder Helleborus niger beizufügen war, oder mittelst Dampf des englischen Riechsalzes „mit dem Niesen plötzliche ungeheure Ausleerungen von halbgestocktem grüngelben stinkenden Schleim“ zu bewirken. Alsdann schwindet der lästige Druck in der Nasenwurzel und Augenbrauengegend, die Nase bleibt immer mehr als gewöhnlich feucht und das Sehvermögen kehrt vollkommen wieder. Beer kam in seiner Praxis ein einziger Fall derart vor; er betraf einen starken Tabakschnupfer.

Des IV. Unterabschnittes fünftes Kapitel ist „dem vikariierenden schwarzen Star des unterdrückten Schnupfens mit Schleim und Eiterabsonderung in den Stirnhöhlen“ gewidmet. „Der Kranke empfindet gleich nach plötzlicher Unterdrückung eines heftigen Schnupfens einen drückenden, stumpfen, immer heftiger werdenden, auf die Nasenwurzel und Stirnhöhlengegend begrenzten Schmerz, mit dem sich zu gleicher Zeit eine sehr bedeutende amaurotische Gesichtsschwäche entweder bloss in einem

oder in beiden Augen zugleich einstellt, welche mit verschiedenen Lichterscheinungen, mit verengerter und völlig gerundeter, aber mit sehr bleichschwarzer Pupille, mit völliger Unbeweglichkeit der Iris, mit Verstellung des einen Auges, wenn nur eines leidet, mit Verstellung beider Augen von der Sehachse, wenn beide zugleich ergriffen sind und mit einer ebendaher rührenden Doppelsichtigkeit, wenn der Kranke beide Augen offen hat, mit einer Atonie des oberen Augenlides, mit völliger Trockenheit der Nase und einem beständigen Gefühle von eindringendem Staub in derselben und einem sich öfters wiederholenden Niesen, bei dem sich furchtbare Lichtgestalten plötzlich und schnell vorübergehend in den Augen entwickeln, verbunden ist. Wird die Krankheit nicht erkannt oder vernachlässigt, so scheint es in der Regel zu sein, dass der Augapfel endlich aus der Augenhöhle nach unten und aussen gestellt, vortritt, wobei der Schmerz in der Stirnhöhle unthätig wird, aber immer zunimmt, das Gesicht aber immer auffallender abnimmt und von diesem Augenblicke an sieht der Kranke alle Gegenstände nicht bloss äusserst schwach, sondern auch durchgehends verkrüppelt, missgestaltet, bis es dann endlich so weit kommt, dass die vordere Wand der Stirnhöhle sich nicht nur ausdehnt, sondern auch einem elastischen Knorpel ähnlich wird, da dann nicht bloss das Sehvermögen, sondern selbst jede Spur von Lichtempfindung erlosehen ist."

Beer behandelte drei derartige Fälle. Bei dem ersten trat der Augapfel nach Trepanation der Stirnhöhle „wieder vollkommen in die Augenhöhle zurück und kehrte wieder." Im zweiten, wo bereits Karies der unteren Knochenwand bestand, blieb der Augapfel vollkommen blind. Der dritte Fall verweigerte den operativen Eingriff. „In der fünften Woche, nachdem ich zum ersten Male wieder gerufen worden war, brach die vordere Wand der Stirnhöhle von selbst auf und in der siebenten Woche war das Auge und ein grosser Teil der Augengrube und der Nase durch Beinfrass schon zerstört, das andere Auge war und blieb vollkommen amaurotisch."

Trotzdem in den Lehrbüchern der späteren Ophthalmologen wohl vereinzelte Hinweise auf Augenerkrankungen infolge oder

im Anschluss an entzündliche Sinusaffektionen vorgefunden werden, z. B. bei Rosas, kam es doch zu keiner eingehenderen Besprechung. Erst in der neueren und namentlich in der neuesten Zeit wurde dem Abhängigkeitsverhältnisse erhöhte Aufmerksamkeit zugewendet, weniger zwar im Hinblick speziell auf die Stirnhöhlen, als auf die Nase und ihre Nebenhöhlen im allgemeinen. Sehen wir von den Arbeiten Lebers[1]) und Panas[2]) und den kasuistischen Beiträgen Nottas[3]), Lyder Borthens[4]), Magnus[5]), Nicdens[6]), Peltesohn's[7]) u. anderen ab, so müssen wir das Verdienst immer und immer wieder auf die Wichtigkeit der Existenz von Erkrankungen der Nase und ihrer Nebenhöhlen bei Augenleiden hingewiesen zu haben, unbedingt Ziem[8]) zuerkennen. Es ist nur zu bedauern, dass diesem eifrigen For-

1) Leber, Beobachtungen über Empyeme des Sinus frontalis und dadurch bedingte Störungen am Auge. v. Graefes Archiv XXVI, III. pag. 267.

2) Panas, Considérations cliniques sur les abscès des sinus frontaux, pouvant simuler des lésions indépendantes de la cavité orbitaire. Archives d'ophthalmologie X. pag. 231. Guillemain, Étude sur les abseès ect. Archives d'ophthalmolog. 1891 janvier-février.

3) Notta, Abscès du sinus frontal. Receuil d'ophthalmolog. IV. Nr. 3. p. 164.

4) Lyder Borthen, Beobachtuugen über das Empyem des Siuus frontalis. v. Graefes Archiv XXXI, IV. pag. 241.

5) H. Magnus, Zehenders klin. Monatsblätter 1886.

6) Nieden, Über den Zusammeuhang von Augen u. Nasenerkrankungen. Archiv für Augenheilkunde XVI. pag. 48.

7) Peltesohn, Centralblatt für Augenheilkunde 1888.

8) Ziem, Über Asymmetrie des Sehädels bei Nasenkrankheiten, Monatschr. f. Ohrenheilkunde. 1883. Nr. 2 ff. — Über Irresein nach Operationen in der Nase, ibid. 1885. pag. 260. — Über Bedeutung und Behandlung der Naseneiterungen, ibid, 1886. Nr, 2 ff.; ferner ibid. 1886. Nr. 8 u. 9. — Intraokulare Erkrankungen bei Nasenleiden, ibid. 1889. Nr. 8; Berliner klin. Woehenschr. 1889. Nr. 38; Münchener med. Wochenschrift 1892. Nr. 16, sowie: Archive internat. de rhinl. 1892 p. 285. — Über Abhängigkeit einiger Augenleiden von Rachenkrankheiten, Allg. med. Centralzeitg. 1886. Nr. 20. — Über Traehom der Bindehaut bei Catarrhen der Nasenschleimhaut, ibid. 1886. Nr. 23. — Abseess in der Orbita und Thränensaekfistel bei Eiterung der Kieferhöhle, Allgem. med. Centralzeitg. 1887. Nr. 37—39. — Abscess am unteren Augenlid bei Eiterung der Kieferhöhle, ibid. Nr. 48. 49. — Sehstörungen naeh Anwendung des Galvanokauters iu der Nasenhöhle, Centralbl. f. prakt. Augenheilk. 1887. pag. 131. — Zur Lehre von der sympath. Ophthalmie, Internat. klin. Rundsehau, 1888, Nr. 10/11; Rapports des maladies du nez avee les maladies des yeux Annal des mal. de l'oreille 1892 p. 487.

scher kein grösseres Material zur Verfügung stand und ihm so Gelegenheit wurde, seine Annahmen allseitig klinisch zu begründen und an der Hand einer stattlichen Krankenzahl der nötigen Revision zu unterziehen.

Die sekundären Veränderungen in der Orbita und am Sehorgan standen bei meinen Untersuchungen natürlich im Vordergrund des Interesses, waren sie doch für mich die Veranlassung geworden, überhaupt den Leiden der Nebenhöhlen erhöhte Aufmerksamkeit zuzuwenden.

Ihre Genese kann dreierlei Art sein und zwar wirken entweder

a) mechanische Verhältnisse ein und erzeugen eine Verlagerung der Intenta der Augenhöhle und des Auges; oder es entwickeln sich
b) durch Verschleppung oder Fortleitung vom Sinus frontalis aus entzündliche Veränderungen, oder es stellen sich bei völligem Ausschluss dieser beiden Momente und bei normalem objektiven Verhalten
c) sogenannte funktionelle Störungen ein.

A. Die durch mechanische Ursachen hervorgerufenen Veränderungen in der Orbita bestehen in Verlagerung des Augapfels, in Störungen in der Beweglichkeit und Funktion desselben und in Störungen in der Ableitung der Thränenflüssigkeit.

Die Kategorie der hier in Betracht kommenden Fälle wird ausschliesslich von den sogenannten Hydropsien sowie von den aus der Stirnhöhle sich entwickelnden wirklichen Geschwülsten geliefert, welche letzteren wir aber aus dem Bereiche unserer Betrachtungen gestellt haben.

Nur bei den reinen Hydropsien, niemals aber bei den Empyemen und nur ausnahmsweise bei den Mischformen ist, wie wir bereits sahen, der Verlauf in der Regel ein so von jedweden entzündlichen Erscheinungen freier, dass nur das mechanische Moment als wirksamer Faktor auftreten kann.

Und zwar kommen von den Hydropsien wiederum wesentlich die Fälle in Betracht, bei denen sich die Entwickelung der prallen Geschwulst allein oder vorwiegend im Bereiche des Daches oder der oberen inneren Wand der Orbita vollzieht. Findet der Durchbruch frühe im Bereich der vorderen Knochentafel statt und wird nicht gar zu spät operiert, so braucht die Orbitalwand nicht einmal merklich nach unten vorgedrängt zu sein und es wird demgemäss auch gar keine Veranlassung für eine Dislokation der Intenta orbitae vorliegen.

Je nach der prominenteren oder tieferen Lage des Bulbus einerseits, der mehr oder weniger grossen Ausdehnung des Sinus in sagittaler und temporaler Richtung anderseits und je nachdem der Schwund des Orbitaldaches und infolge davon das Hervortreten der Geschwulst in die Orbita hinein wiederum weiter vorn oder hinten vom Margo orbitalis erfolgt, wird die Verdrängung des Augapfels eine verschiedene sein. Da die Hydropsien zumeist im inneren oberen Orbitalwinkel die untere Sinuswand zuerst zum Schwunde bringen, sich manchmal vielleicht auch, wie E. König vermuthet, ziemlich weit unten, nämlich durch Auseinandersprengen der Nahtstelle zwischen Stirn- und Thränenbein einen Weg bahnen, so ist das gewöhnliche Vorkommen eine Dislokation des Bulbus nach aussen und zugleich mehr weniger nach unten. Die Verschiebung nach unten und eventuell innen hängt natürlich von der Ausdehnung ab, in welcher die untere Sinuswand in der Mitte oder mehr nach der Schläfe zu zur Atrophie und an ihrer Stelle die Geschwulst zur Entwickelung kam. Zu welchen Grössen die Hydropsieen gelangen können, illustrieren die von Barkhausen aus C. J. M. Langenbecks Klinik und von Wilh. Brunn aus Fricdr. Jägers Klinik veröffentlichten Fälle. Im ersteren „stand das Auge der Spitze der Nase gegenüber", im letzteren war es „so aus seiner Lage verdrängt, dass es fast das Foramen infraorbitale berührte".

Gesellt sich hinterwärts vom Äquator ein Druck auf den Bulbus hinzu, so resultiert zugleich ein Hervortreten desselben.

Gleichzeitig stellen sich Störungen im Funktionsbereiche derjenigen das Auge bewegenden Muskeln ein, welche der aus-

weichenden, herabgedrängten untern Sinuswand zunächst gelegen sind, in erster Linie beim Obliquus sup., sodann beim Rectus internus, ferner beim Levator palpebrae sup. und Musculus rectus sup. Dieselben sind aber entgegen den beim entzündlichen Exophthalmus zu beobachtenden immer geringgradig. Aus dem Stande der Doppelbilder wird man schnell und leicht nicht nur die betroffenen Muskeln, sondern auch das Mass ihrer Funktionsbeeinträchtigung zu konstatieren vermögen.

Die geäusserten Beschwerden sind die des Doppeltsehens, welche zuweilen aber, trotzdem die Geschwulst und die Verlagerung wächst, nach einiger Zeit schwinden. So hatte in unserem Falle IX die Patientin nur in einem bestimmten Stadium darüber zu klagen, „dass sie die Buchstaben beim Sehen nicht zusammenbringen könnte". Weil die Dislokation sehr allmählich anwächst, lernt der Kranke mit der Zeit, das zweite Bild der gesehenen Gegenstände unterdrücken, ganz ebenso wie dies beim Strabismus divergens eine sehr gewöhnliche Beobachtung ist.

Störungen in der Funktion des Optikus sind bisher nur bei sehr hochgradigen Dislokationen beobachtet worden, und zwar bestanden dieselben in Einengung des Sehfeldes und in Amblyopie, ja in schweren Fällen in totaler Amaurose. Als schädigende Momente sind anzusehen die Dehnung und der Druck, welche den Optikus und den Bulbus treffen sowie die aus beiden resultierenden zirkulatorischen Störungen im Augeninnern und im Sehnerven. Der Optikus verträgt, wie alle leitenden nervösen Bahnen, einen ziemlich hohen Druck und eine nicht geringe Dehnung, wofern beide nur sehr allmählich entstanden und keine bedeutenden intermittierenden Schwankungen sich geltend machten. Es verdient hervorgehoben zu werden, dass die Verminderung des centralen und peripheren Sehens in diesen Fällen bis zu einem gewissen Grade durch eine sehr intensive Beleuchtung gehoben werden kann, was darauf hinweist, dass keine Atrophie sondern nur eine herabgesetzte Perceptions- und Leitungsfähigkeit vorliegt.

Erfolgt eine Beseitigung der mechanischen Hindernisse durch Entfernung der Mucocele, so beobachtet man selbst in Fällen von

langem Bestande eine Hebung des centralen und peripheren Sehens manchmal bis zur normalen Höhe. In dem Falle von Richet[1]) handelte es sich z. B. um ein sehr bedeutendes durch Hydrops bedingtes Hervorgetretensein des Augapfels (2 cm) nach unten und vorn. „Seit einem Monat kann Patient nicht mehr Tag und Nacht unterscheiden. Die Konjunktiva ist beträchtlich chemotisch, die Pupille dilatiert. Bei der Untersuchung mit dem Augenspiegel erscheint die Papille ganz gesund (?), freilich stark injiziert und ödematös. Retina und Chorioidea sind normal.“ Incision. Nach kaum 3 Monaten Entlassung mit kleiner Fistel. „Das Auge erlangte seine sämtlichen Funktionen wieder, und zwar in der umgekehrten Reihenfolge, in welcher es sie verloren hatte, d. h. zuerst die Lichtperception, dann die Fähigkeit einzelne Dinge zu unterscheiden und schliesslich das Vermögen ohne Ermüdung zu lesen; das letztere aber nur dann, wenn das andere Auge verschlossen wurde; hielt Patient beide Augen offen, so trat Doppeltsehen ein, das freilich nach und nach auch verschwand.“

Bei der ophthalmoskopischen Untersuchung imponiert meist überhaupt nur bei hochgradigen Verlagerungen eine leichte Veränderung der Papille, indem dieselbe hyperämisch und weniger scharf begrenzt, die Nervenfaserlage weiter in die Netzhaut hinein und deutlicher gestreift, auch die Venen stärker gefüllt und geschlängelt erscheinen, als dies dem physiologischen Verhalten entspricht.

Weitere schwere cirkulatorische Störungen und sich an diese anschliessende substanzielle Veränderungen dürften nur zu erwarten sein bei sehr langem Bestande des Leidens, sehr beträchtlicher Dehnung des Sehnerven und bei nebstdem vorhandener mangelhafter Beschaffenheit der Gefässwände des Individuums.

Je nachdem sich die Druckwirkung der ausweichenden untern Sinuswand oder nach Schwund dieser der prallen hervordrängenden Geschwulst mehr auf den Äquator oder mehr auf die

[1]) Richet, Thèse Sautéreau. pag. 68. König 74 ff.

hintere Hälfte des Bulbus geltend maehen konnte, finden wir eine Veränderung der Refraktion des Auges nach der hypermetropischen oder astigmatischen Seite hin. Letzteres ist das bei weitem häufigere. Indessen hebt Leber den hypermetropischen Bau (Hyp. $^1/_{10}$—$^1/_9$) bei mässiger Amblyopie besonders bei seinem Falle I hervor.

Beobachtungen, in welchen die Dislokation des Augapfels eine derartige gewesen wäre, dass dadurch der Lidschluss unmöglich geworden, habe ich in der Litteratur nicht finden können.

Schliesslich müssen noch die Störungen erwähnt werden, welche durch die Hydropsien in der Thränenableitung hervorgebracht werden können. Dieselben äussern sich lediglich in einer mässigen Epiphora, welche ihre Entstehung dem von hinten und oben herwirkenden Drucke auf den thränenableitenden Apparat verdankt. Von einer wirklichen Kompression kann natürlich nicht die Rede sein, weder bezüglich der Röhrchen noch des Saccus; es handelt sich wohl nur um eine Funktionsbehinderung der die Aufsaugung befördernden Partieen des Muse. orbicularis, in Sonderheit des M. Horneri.

B. Die zweite Quote der Fälle, bei welchen sich eine üble Beeinflussung der Augenhöhle und des Auges selbst geltend macht, basiert auf sekundären entzündlichen Vorgängen.

Wir haben bereits des genaueren dargethan, wie bei akuten Infektionen und bei Attaquen eines chronischen Empyems in der Stirnhöhle das Auftreten einer Lid- resp. Orbitalphlegmone sich entwickelt, und wie die restierende Fistel ein untrügliches Zeichen für den charakteristischen Vorgang bleibt, auch nicht früher schwindet, als bis die Beseitigung des Grundleidens, des Sinusempyems, erfolgreich ausgeführt worden ist.

Es liegt auf der Hand, dass bei jeder akuten Periostentzündung am Orbitaldache auch eine weit in die Augenhöhle hinein sich erstreckende Hyperämie und Gewebsinfiltration auftreten wird. Selbstredend sind dieselben in der Nähe der Eiterung am deutlichsten ausgesprochen und schwinden gradatim

proportional der Entfernung. Demnach kann es nicht Wunder nehmen, dass die Substanz des M. levator palp. sup. sowie des Rectus sup. stets mit ergriffen zu sein pflegt, selbst dann, wenn es nicht zu einer eigentlichen Phlegmone, sondern nur zu einer stärkeren Infiltration des Gewebes der Orbita zwischen unterer Sinuswand und Bulbus kam. Die immer vorhandene und nachweisbare Funktionsbehinderung spricht in eindeutigster Weise hierfür, ebenso die Wahrnehmung von Schmerzen bei angestrengten Bewegungen nach oben. In gleicher Weise kann auch der M. obliquus sup. affiziert sein und ist es thatsächlich häufig, ja zuweilen allein, nämlich in denjenigen Fällen, bei welchen der Knochendefekt an der im inneren oberen Orbitalwinkel gelegenen dünnsten Stelle sich vollzieht.

Bis zu einem gewissen Grade nimmt wohl demnach der ganze orbitale Inhalt schon bei der akuten Periost-Infiltration teil, wenigstens werden wir eine bedeutende allgemeine venöse Überfüllung sowie arterielle Hyperämie voraussetzen müssen. Handelt es sich nicht mehr um eine blosse periostale Infiltration, sondern um eine akute Eiterung, dann wird auch die Mitbeteiligung des Orbitalinhalts eine stärkere. Der Augapfel tritt mehr weniger hervor — Exophthalmus — event. wird er gleichzeitig auch ein wenig nach unten oder aussen disloziert. Seine Beweglichkeit ist ausnahmlos hochgradig nach oben und innen, zuweilen auch nach den andern Richtungen eingeschränkt beziehungsweise aufgehoben. Die Bindehaut erscheint je nach der Schwere der Affektion chemotisch abgehoben und ödematös geschwellt.

Es ist klar, dass sich an eine Eiterung am orbitalen Dache sehr leicht eine weitere Verschleppung des Virus nach anderen Gegenden der Augenhöhle und die Etablierung neuer selbstständiger Eiterherde anschliessen können. Gemeinhin dürfte bei dieser Komplikation die Funktionstüchtigkeit, nicht selten sogar die Form des Auges zu Grunde gehen. Der Bulbus erscheint stark hervorgetrieben, bewegungslos. Die Konjunktiva mehr weniger chemotisch von der Sklera abgehoben, das obere Lid

schlaff über das untere herabhängend. Die Kornea ist des öftern anästhetisch, die Pupille erweitert und von träger Reaktion.

In Praxi wird diesçs Vorkommen nur selten beobachtet, wohl deshalb, weil der Eiterherd am Orbitaldache, wie bereits bemerkt, zumeist schnell seinen Abfluss durch Fistulierung findet. In gleicher Weise ist die ernsteste Folge, nämlich die Verschleppung der eitererregenden Mikroben oder ihrer Produkte nach dem Sinus cavernosus und die Verursachung einer Thrombose nur ausnahmsweise zu sehen. Relativ gross ist die Gefahr hierfür, wenn es zu mehrfachen isolierten Abscedierungen in der Orbita kam oder spezifische Erreger, insbesondere die des Erysipelas faciei (Leber) in die Venenbahnen oder Lymphgefässe gelangten und weiter verschleppt wurden.

Dass sich die multiplen Orbitalphlegmonen und die Sinus thrombose selbst bei ernsten Infektionen nur relativ selten entwickeln, erkläre ich mir so: Durch die häufigen, anfänglich oft auch unbedeutenderen Attaquen hat sich infolge der Infiltration eine wesentliche Verdickung der Periorbita zumal an den bedrohtesten Punkten gebildet, welche nun bei einem heftigen Anfalle, der wirklich mit einer Eiterung zwischen Knochen und Periorbita einhergeht, diesen nach dem orbitalen Gewebe hin gewissermassen abkapselt und zwingt, sich einen Weg nach aussen, d. h. durch die Lidsubstanz und zwar dort, wo die Fascia tarso-orbitalis bereits sehr dünn geworden ist, zu suchen.

Die tiefgehenden Veränderungen am obercn Lide infolge der Fistulierung haben wir bereits besprochen. Es erübrigt nur noch die kurze Bemerkung, dass Schuh an seinem Patienten beobachtet haben will, dass die Wimpern auffallend wuchsen wegen lange fortgesetzter Bespülung mit Eiter.

Die Erkrankungen des Augapfels selbst können die Binde- und Hornhaut, die Uvea, die Netzhaut und den Sehnerven betreffen.

An der Bindehaut handelt es sich zumeist um hyperämische oder katarrhalische Zustände.

Wie wir bei Besprechung der nasalen Veränderungen sahen, fehlt die Rhinitis hypertrophicans bei der Sinnitis pyorrhoica oder dem Empyem nur selten. Mit der Zeit treten an Stelle der Hyperämien und konsensuellen Schwellungen sowohl im thränenableitenden Apparate, wie an der Bindehaut manifeste Katarrhe auf. Die Conjunctivis marginalis zumal pflegt mit ihren manchmal bedeutenden subjektiven Beschwerden nicht lange zu fehlen. Auch eine leichte Verdickung und Schwellung an den Übergangsfalten, besonders den oberen, kann oft festgestellt werden.

Seltener wurden herpetische Efflorescenzen auf der Conjunctiva bulbi nahe dem Limbus gesehen. War dies aber der Fall, dann lehrte die Nasenuntersuchung stets das Vorhandensein des gleichen Befundes in der gleichseitigen Nasenhälfte. Zweimal war die letztere um einen oder zwei Tage früher erkrankt als die Bindehaut, einmal war das Leiden an beiden gleichzeitig bemerkt worden.

Hatte die lange bestehende Rhinitis zu einer Blennorrhöe oder Pyorrhoe des Thränensackes geführt, dann lagen natürlich die entsprechenden bekannten Bindehautleiden vor, auf welche hier nicht weiter einzugehen sein dürfte.

Im allgemeinen scheint das Mitbefallenwerden des Duktus und im weiteren Verfolge des Saecus lacrymalis beim Bestande eines reinen Stirnhöhlenempyems selten zu sein. Wir waren nur einmal in der Lage, bei unseren Fällen ein solches zu konstatieren. Sehr viel häufiger trifft man, beiläufig bemerkt, diese Komplikation bei den eiterigen Erkrankungen der Highmor-Höhle, ja so häufig, dass für mich der Bestand einer Thränensackerkrankung stets eine Veranlassung wird, genauest auf ein Empyem im Sinus maxillaris zu fahnden.

An der Cornea werden herpetische Eruptionen und Infiltrate in den obersten Schichten beobachtet. Dass auch sie nur indirekt von der Stirnhöhlenerkrankung abhängig zu denken sind, indem die allgemeine Rhinitis das nie fehlende Mittelglied darstellt, liegt klar auf der Hand.

Hat ein Empyem eine Fistulierung im Bereiche des oberen Lides gezeitigt, alsdann liegt die Gefahr einer sekundären Infektion beim Entstehen jeder Erosion oder jedes Herpesbläschen ungemein nahe. Bei unserer Beobachtung VI ging das Auge während eines Anfalles durch Corneasuppuration zu Grunde, in welcher Weise liess sich nachträglich nicht mehr sicher feststellen; ich vermute, dass entweder ein oberflächlicher Substanzverlust aus irgend einer äusseren Ursache oder infolge Zerfallens einer Infiltration gesetzt wurde, welchen der der Fistel entquellende Eiter verunreinigte. Sei es nun, dass ein fressendes Geschwür, dass eine flächenhafte Ulceration sich anschloss, es erfolgte nach und nach eine Exfoliation der Hornhautsubstanz bis an den Rand und die Bildung eines Totalstaphyloms. Diese Erklärung scheint mir wenigstens die nächstgelegene und einfachste zu sein.

„Erkrankungen des Uvealtraktus finden sich, sagt Ziem[1]), häufig in Verbindung mit chronischen Nasenleiden. Sie werden durch letztere entweder unmittelbar bedingt, durch Verschleppung von Eiter oder eiterigem Schleim längs der Venen oder Lymphgefässe, wie bei der erysipelatösen Chorioiditis und Panophthalmitis im Gefolge von putrider Eiterung der Oberkieferhöhle oder mittelbar begünstigt durch Störung des physiologischen Kreislaufes, so dass die Ausgleichung einer Erkrankung des Uvealtraktus gehemmt wird."

Es wird sich empfehlen, die einzelnen Abschnitte der Gefässhaut auf ihre sekundären Erkrankungen hin zu prüfen und festzustellen, wie viel sichere Beobachtungen hierüber vorliegen und ob, bezw. welche Konsequenzen für die Therapie sich aus ihnen ableiten lassen.

Ein Befallensein der Iris war in keinem unserer Fälle von Stirnhöhlenerkrankungen zu beobachten, obschon wir auch bei

[1]) Ziem, Beziehungen zwischen Augen und Nasenkrankheiten. Monatsschrift für Ohrenheilkunde. Nr. 8 u. 9. 1893.

der Aufnahme der Anamnesis sehr genau auf etwaige hier hinweisende Momente fahndeten. Aber auch bei der grossen Anzahl von Empyemen des Antrum Highmori, welche ich zu sehen Gelegenheit hatte und fortdauernd habe, ist mir bis jetzt kein unzweifelhaftes vorgekommen, bei dem ich die Augenerkrankung als unbedingt von jener abhängig ansehen müsste, obschon sie mir in einer Reihe sehr wahrscheinlich war.

Den zur Illustration eines Abhängigkeitsverhältnisses einer Iritis in specie von einer Stirnhöhleneiterung mitgeteilten Fall Ziems[1]) vermag ich bei kritischer Prüfung als beweisend nicht anzuerkennen. Einmal ist die Diagnose eines Leidens des Sinus frontalis nicht sicher gestellt, sodann bleibt der Einwand erlaubt, dass dieses ebenso wie die Iritis selbst sehr wohl Folge der eingestandenen Gonorrhoe sein könnte und drittens ist zu bemerken, dass die neben der Durchspülung der Nase geübte Therapie (Kataplasmen, Schwitzkur mit Jaborandi) an sich im stande war, die Regenbogenhaut auszuheilen.

Es liegt mir beim Erheben der Einwände gegen die Beweiskraft dieses Falles aber durchaus fern, die günstige Beeinflussung von chronischen Augen-, insbesondere von Uveal- und Opticus-Leiden durch Entfernung von Eiterretentionen in den Nebenhöhlen der Nase irgendwie in Frage stellen zu wollen. Indessen bleibt zu vermeiden, der Beseitigung von Entzündungszuständen in den Nebenhöhlen bei Bekämpfung von Augenleiden vorerst eine grössere Rolle zuzusehreiben, als die der Unterstützung, der Förderung, der Kräftigung der im übrigen gegen das Augenleiden zu richtenden Therapie. Nach meiner Überzeugung werden gewiss häufiger, als wir heute noch annehmen dürfen, aus der Nase und ihren Nebenhöhlen Augenentzündungen verursacht, unvergleichlich viel häufiger aber werden durch die passive Hyperämie, wie ich Ziem voll und ganz zu-

[1]) Ziem, Iritis bei Eiterung der Nase und ihrer Nebenhöhlen. Centralblatt f. Augenheilk. 1887. pag. 358. — Ders., In Sachen der Durchleuchtung der Oberkieferhöhle. Berl. klin. Wochenschr. 1890. Nr. 36. pag. 819. — Ders. Über Iritis bei Eiterung der Nase u. ihrer Nebenhöhlen. Wiener klin. Wochenschrift 1892. Nr. 29. pag. 418 u. Annales des maladies de l'oreille 1893, Nr. 1.

stimme, die Vorbedingungen für das Auftreten nicht nur, sondern auch für die Chronicität vieler Affektionen geliefert. Es gehört daher die sorgfältigste Beobachtung der Nase und ihrer Nebenhöhlen zu einem integrierenden Bestandteile der praktischen, ebenso wie der wissenschaftlichen Ophthalmologie, auch muss vom Augenarzte schon zur Förderung seines Spezialgebietes gefordert werden, dass er sich diejenige Fertigkeit in der Untersuchung und Beurteilung von rhinologischen Leiden aneigne, die ihn zum selbständigen therapeutischen Eingreifen wenigstens bei einfachen Nasenerkrankungen befähigen.

Obschon ich vorhabe, über die Beziehungen zwischen Erkrankungen des Sinus maxillaris und des Auges gelegentlich an anderer Stelle zu berichten, möchte ich doch nicht unterlassen, zur Erhärtung des Gesagten folgende beweiskräftige Beobachtung anzuhängen:

A. Sch., Arbeiterfrau, 48 Jahre alt, aus Königsberg, giebt an, in der Kindheit vielfach krank (z. B. an Masern, Scharlach) gewesen und schon in der Jugend viel, ja Jahre lang ununterbrochen an Kopfschmerzen gelitten zu haben. Seit langen Jahren quälen häufige Schnupfenattaquen, die aber stets in der rechten Nase lokalisiert und hartnäckiger waren, als in der linken. Auch entleert sich seit ca. 2 Jahren des öftern gelber, manchmal brökliger fötider Eiter.

Vor 10 Jahren erkrankten ohne nachweisbaren Grund die Augen. Es bestand starkes Thränen, Lichtscheu, bedeutende Injektion, daneben Schmerzhaftigkeit in den orbitalen Knochen und leichte Schwellung der Lider. Nach 5 Wochen trat unter ärztlicher Behandlung Heilung ohne wesentliche Schädigung des Sehvermögens ein. Vor 3 Wochen griff eine neuerliche Entzündung Platz, welche enorme Schmerzen verursachte und endlich Pat. der Klinik zuführte.

Status am 19. April. Nirgends am Körper findet sich eine Andeutung, die eine überstandene Lues auch nur entfernt vermuten liesse. Im Urin kein Eiweiss, kein Zucker.

Rechtes Auge: Lider ödematös, sonst Adnexa gesund. Der Visus bis auf Erkennen von Fingern in 1 m Entfernung gesunken. Sehr hochgradige Iridocyklitis mit leichter Erhöhung des Tonus. Cornea matt, rauchig getrübt, vordere Kammern von normaler Tiefe, massenhafte hintere Synechieen, in Corpore vitreo grosse bewegliche Flocken, Hintergrund nicht zu explorieren.

Linkes Auge: reizlos, Cornea in den tiefen Schichten leicht getrübt, Glaskörper nicht ganz diaphan, Papille verschleiert, nur die temporale Grenze andeutungsweise erkennbar. Das Gesichtsfeld zeigt in der unteren Hälfte normale Grenzen. Während es nasal im horizontalen Meridian noch 50° erreicht, schränkt es sich im inneren oberen Quadranten auf 35° bis 25°, vertikal

sogar auf 20° ein, um im oberen äusseren Quadranten wieder auf 35°, 50° und in der Horizontalen auf 75° zu steigen.

Der rhinologische Befund war folgender: rechte Nasenhälfte ist dadurch völlig occludiert, dass die laterale Nasenwand bis unmittelbar an das Septum vorgewölbt ist; absolute Verstopfung; selbst mit einer harten Sonde vermag man nicht zwischen beiden einzudringen. Linke Naso bis auf einige blutige Schorfe im Vestibulum normal, ebenso das postrhinoskopische Bild. Bei der Palpation der Knochenwandungen der Oberkieferhöhle wird die oberste, zwischen Apertura pyriformis und Orbitalrand befindliche, also vor dem Ductus lacrymalis gelegene Stelle als sehr schmerzhaft bezeichnet. Herr Kollege Gerber hatte die Freundlichkeit, die Nasenuntersuchung zu kontrolliren. Obschon in diagnostischer Beziehung vieles für einen von der Highmorhöhle oder den unteren Siebbeinzellen ausgehenden, langsam wachsenden Tumor sprach, nahm ich doch zunächst, zumal mit Rücksicht auf die kariösen Molaren, ein Empyem an.

20. April. Extraktion der kranken Molaren und einiger Wurzeln, Eröffnung der Highmorhöhle von der Alveole des 1. Molaris aus nach der Meibomschen Methode [1]). Die Knochensubstanz erweist sich auffallend morsch und porös. Bei der nachfolgenden Irrigation (Sublimat 1 : 5000) wird viel bröckliger fötider Eiter und Jauche entleert.

Der Fall schien mir wohl danach angethan, festzustellen, in wie weit die Beseitigung des Empyems auf die Beseitigung des Augenleidens rückzuwirken vermöge. Es wurde deshalb ausser Fernhalten jeder möglichen äusseren Schädlichkeit, einer leichten Dunkelkur und Atropininstillation keinerlei okulare Therapie eingeleitet.

Am Abend fühlte sich Pat. ausserordentlich erleichtert und völlig schmerzfrei, sowohl in den orbitalen Knochen wie an der bezeichneten Stelle des Oberkieferbeins.

Fortan täglich Irrigation. Austritt von vielem fötiden, bröckligen Eiter. 22. April Augenbefund entschieden besser, zumal Ciliarinjektion geringer. 23. bis 25. April eine erysipelatöse Rötung und Schwellung der Haut auf der Fossa canina und der rechten Nasenhälfte mit unbedeutendem Fieber. 26.—28. April Schmerzen in rechter Stirn und Hinterkopf.

Da sich bei den Irrigationen fortdauernd viel Eiter und übelriechende Jauche entleert, auch die vermerkte Besserung im Verhalten des Auges nicht nur keine weiteren Fortschritte, sondern wieder einen Rückfall zeigt, entschloss ich mich am 11. Mai zu einer breiten Eröffnung der Highmorhöhle nach der Methode von H. Lamorier [2]). Bei der Palpation der Innenwände mit dem

---

[1]) Meibom, Diss. de abscessibus internis, Dresden 1718. — Gewöhnlich wird diese Methode der Eröffnung der Kieferhöhle vom Alveolarfortsatz aus Cooper zugeschrieben: Traité des abcès du sinus maxillaire Anthropologia nova 1721 cit. bei Jeanty: de l'empyème latent de l'antre d'Highmore. Bordeaux 1891. — Vergleiche auch G. A. Richters Anfangsgründe der Arzneikunst 1787, Bd. II. pag. 351 ff., woselbst sich eine ganz vorzügliche Beschreibung findet.

[2]) Irrigerweise wird die Eröffnungsmethode der Kieferhöhle von der vorderen Wand, der Fossa canina aus Desault (oeuvres chirurg. publiées par

kleinen Finger konnte die Abwesenheit einer Geschwulst, dagegen das Vorhandensein vielfacher fungöser Excrescenzen festgestellt werden. Entfernung der letzteren mit dem scharfen Löffel, Tamponade mit Jodoformgaze.

Auch diesem Eingriffe folgte eine dreitägige völlig schmerzfreie Periode; das Auge erschien viel weniger injiziert und das Corpus ciliare weniger druckempfindlich.

Unter Beobachtung der von Küster[1]) angegebenen und wohl allgemein acceptierten Nachbehandlung war der Sinus fortan frei von Eiter und Jauche. Am 14. Mai begann das Auge aber schon wieder stärker injiciert und äusserst druckempfindlich zu werden, auch kehrten die Schmerzen in den orbitalen Knochenwänden und in der ganzen Kopfhälfte in alter Intensität zurück.

Angesichts dieser Sachlage gab ich denn nach genau einem Monate, am 20. Mai die bezüglich des Auges rein exspektative, nur auf Behebung des Highmorehöhlenleidens gerichtete Behandlung auf und inaugurierte eine reguläre Schmierkur, verordnete auch innerlich Kalijodat, lokal feuchtwarme Kompressen und zeitweilig Schwitzen.

Wie mit einem Zauberschlage veränderte sich das Aussehen des Auges. Schon am dritten Tage waren die Schmerzen nahezu geschwunden, um nur noch am 6. und 7. Tage einmal leicht zu recidivieren. Am 12. Tage konstatierten wir völlige Reizlosigkeit, die seitdem andauernd verblieb.

Aus diesem Krankenberichte dürfte ganz eindeutig hervorgehen, dass die Beseitigung des föditen Eiters und die Sanierung der Highmorshöhle mittelst operativer Eingriffe einen zwar mächtigen, aber nur sehr vorübergehenden Einfluss auf das kranke Sehorgan auszuüben vermochte, etwa analog, wenn auch viel bedeutender als derjenige zu sein pflegt, welcher einer kräftigen Blutentziehung in der Schläfengegend oder im Cavum narium folgt. Eine auch nur langsam hervortretende Umstim-

---

Broca 1801 citiert bei Jeanty) zuerkannt. Indes schon G. A. Richter (Anfangsgründe II, pag. 356) benennt sie noch Lamorier (Memoires de l'Acad. de chirurg. de Paris). Als Vorzüge werden an ihr gerühmt, dass die Kinnbackenhöhle gleichfalls an einem niedrigen Orte perforiert werde, dass man hier die Öffnung leicht so gross machen könne, um den Finger bequem einzuführen und dass sie weniger schmerzhaft sei, als die Meibomsche Methode. „Wenn aber an der eben beschriebenen Stelle Fistelöffnungen sind, wenn die Höhle daselbst ganz vorzüglich ausgedehnt, und der Knochen dünn und weich ist, muss sie der Wundarzt vor allen anderen wählen".

1) Küster, über die Grundsätze der Behandlung von Eiterungen in starrwandigen Höhlen mit besonderer Berücksichtigung des Empyems der Pleura. — Deutsche med. Wochenschrift 1889, pag. 235—236.

mung des Krankheitsprozesses an sich und Anbahnung der Selbstheilung war nicht zu bemerken, vielmehr trat diese erst — aber dann auch mit fast elementarer Gewalt — auf, als die altbewährte Spezialtherapie in Aktion kam.

In gleicher Weise wie gegen die Überschätzung möchte ich mich aber auch gegen die Untertaxierung der Nasen- und Nebenhöhlentherapie verwahren. Die schliessliche schnelle Heilung wäre meiner Überzeugung nach nicht erreichbar gewesen, wenn die Ausschaltung des Kieferhöhlenleidens nicht ins Auge gefasst worden wäre, oder hätte sich mindestens doch viel langsamer und weniger vollständig und nachhaltig gestaltet.

Ich wäre sehr wohl in der Lage noch eine ganze Reihe von beachtenswerten Krankengeschichten als Beleg für diesen letzten Satz anzuziehen, wonach die stetige und sichere Heilung bei Leiden der vorderen (Iris, Corpus ciliare) wie hinteren Uvea, ferner bei Schnerven- und Netzhautaffektionen erst dann in Fluss kam, als die pneumatischen Hohlräume der Nase und diese selbst als krank erkannt und geheilt worden waren, verzichte indes aus rein äusseren Gründen an dieser Stelle hierauf. Nur an die, meinen Ausführungen direkt widersprechende Mitteilung von Fromaget[1]) sei kurz erinnert. Dieser Forscher berichtet von einer Kranken, die im Anschluss an eine heftige Koryza eine Schwellung der Wange und eine Iritis aequirierte. Erfolglose einmonatliche ophthalmologische Behandlung. Entfernung der alten Zahnwurzeln, Anbohrung des Antrum von der Alveole, Entleerung des Eiters und — nach 2 Tagen sind die Symptome der akuten Iritis — angeblich dauernd — verschwunden!

Reine Fälle einer manifesten, mit den typischen Zeichen einhergehenden Cyclitis, allein abhängig von einer Eiteransammlung in den Nebenhöhlen, habe ich unter unsern Stirnhöhlenkranken, und wie ich beifügen möchte, auch unter unsern sonstigen an Empyemen der andern Nebenhöhlen Leidenden

---

[1]) Fromaget, Iritis consécutive à un empyème de l'antre d'Highmore. Revue internat. d. Rhinolog. 1893, 10. Novembre.

nicht beobachten können. Wahrscheinlich blieb mir ein solches Abhängigkeitsverhältnis freilich des öfteren (Vgl. S. 121.) Der Nachweis indes, dass genannter Kausalnexus vorliege und nur dieser und nicht zufälliges blosses Nebeneinanderauftreten, vielleicht von derselben Ursache herdatierend, war eben nicht mit völliger Sicherheit zu führen.

Dasselbe muss bezüglich der mit sichtbaren, ophthalmoskopischen Veränderungen einhergehenden Chorioiditis gesagt werden. In dem dritten Falle von Lyder Borthen[1]), welcher ein linksseitiges Empyem des Sinus frontalis darbot, bestand zwar eine doppelseitige Chorioiditis disseminata, welche aber, da Autor mit keinem Worte darauf zurückkommt, augenscheinlich in keine Beziehung mit dem Stirnhöhlenleiden zu bringen war.

Wenn ich hinzufüge, dass in meiner Klinik nicht nur beim Vorhandensein einer Erkrankung der Nase und ihrer Nebenhöhlen auf das Verhalten der Uvea geachtet, sondern umgekehrt auch bei jeder Iritis, Cyclitis, Chorioiditis Veranlassung genommen wurde, eingehendst und wiederholt das Cavum narium mit seinen Adnexen zu untersuchen, so wird der Ausspruch gerechtfertigt erscheinen, dass das Auftreten einer deutlich markierten, ausschliesslich sekundären Erkrankung des Aderhauttraktus infolge Empyems einer Nebenhöhle mindestens als ein sehr seltenes bezeichnet werden muss. Die Möglichkeit einer Verschleppung von Mikroorganismen resp. ihren Produkten ins Auge bleibt selbstverständlich wie von jedem im Körper eingeschlossenen Herde, so auch von den Nebenhöhlen der Nase aus immer offen. Auch wird eine Beseitigung solcher Herde, abgesehen von allen anderen Momenten, schon um deswillen geboten sein, damit nicht durch zirkulatorische Störungen in der benachbarten Orbita und im Sehorgane der Boden für ein selbständiges Leiden vorbereitet werde.

Ziem hat auch bezüglich der Genese der Katarakt auf die chronischen Eiterungen in der Nase und ihren Nebenhöhlen verwiesen. „Thatsächlich habe ich bei den mir zur Beobach-

[1]) Lyder Borthen loc. cit.

tung gekommenen Fällen von Altersstaar eine chronische Eiterung der Nase fast immer gefunden, wie auch in mehreren Fällen von noch nicht reifer Katarakt durch Behandlung von Eiterungen der Nase und der Kieferhöhle Verbesserung der Sehschärfe trotz persistierender Linsentrübung erzielt." Von unseren Kranken, die an entzündlichen Stirnhöhlenerkrankungen litten, zeigte kein einziger auch nur die Andeutung einer Linsentrübung; dagegen muss ich aussprechen, dass mir bei Highmorshöhlenempyemen mehrmals ein solches Abhängigkeitsverhältnis überaus wahrscheinlich war. Es handelte sich meist um jüngere Individuen in den vierziger, aber auch in den dreissiger und fünfziger Jahren, die ohne alle hereditäre Belastung oder sonstige nachweisbare körperliche Gebrechen Kataraktbildung zeigten. In den Fällen, die ich im Sinne habe, fanden sich niemals irgendwelche Veränderungen im Augenhintergrunde oder sonst an den Gefässsystemen des Körpers oder des Auges. Die Kataraktbildung stellte sich immer dar in Form von radien- oder speichenartigen Trübungen in der hintern Kortikalis, die übrige Lens blieb lange Zeit frei, auch fehlten stets Veränderungen am hintern Pole, wie wir solche bei den typischen Chorioidalstaaren sehen. Zur Erläuterung sei es gestattet, die Krankengeschichte eines meiner Meinung nach typischen Falles in Kürze anzuhängen.

Marie R. Lehrersfrau 45 Jahre alt aus Bioten, stammt aus kerngesunder Familie, in der bisher das Vorkommen von Katarakt noch nicht beobachtet wurde. Sie selbst erinnert sich nicht an einer ernsteren Krankheit gelitten zu haben. Nur vor acht Jahren sei sie kurze Zeit unterleibsleidend gewesen. Von Jugend an hatte sie viel über Schnupfen zu klagen. Derselbe war beiderseits annähernd von gleicher Intensität und setzte nur selten aus. Oftmals zeigte er sich mit heftigen Schmerzen unterhalb der Augen verbunden. Das Atmen durch die Nase war nur zeitweis möglich, Eiterausfluss selten bemerkbar. Die hinteren Backzähne des Oberkiefer wurden frühe schlecht, und mussten nach und nach extrahiert werden. Im November 1890 machte Pat. zweimal die Influenza durch. Seit dieser Zeit datieren die Sehverschlechterungen und werden auf jene Infektion zurückgeführt.

Status 11. April. Alle Organe gesund; Urin frei von Zucker und Eiweiss, hellgelb, sauer, specif. Gewicht 1015.

Oculi: Adnexa völlig gesund. Visus o. d. $^5/_{25}$ Schweiger 1,25 in 16—30 cm; Vis. o. s. = $^5/_{15}$ Schweiger 0,6 in 16—30 cm. Gesichtsfelder für weiss und die Farben ganz frei. Mit Gläsern keine Besserung; Gleichgewicht. Corneae,

camerae anterioros, irides durchaus normal. In beiden Linsen finden sich in der hintern Corticalis radienartige schmale Trübungen, rechts entwickelter als links; in der vorderen Corticalis kleine punktartige Opacitäten. Im vorderen Glaskörper erkennt man vielfach kleine Trübungen. Hintergrund ist bei erweiterter Pupille noch gut zu untersuchen und verhält sich ganz normal. Beide Nasenhälften bieten das Bild der hypertrophischen Rhinitis mit bedeutender Schwellung der unteren und mittleren Muscheln, rechts höhergradig als links. Am Orificium des rechten antrum Highmori kann Eiteraustritt bemerkt werden. Der allein noch vorhandene erste rechte Molaris ist kariös. Auf Druck erweist sich beiderseits die Basis des Processus frontalis vom Oberkiefer schmerzhaft, rechts sehr, links mässig.

Die Durchleuchtung der Stirnsinus ergiebt beiderseits einen ziemlich deutlichen Lichtreflex, der rechte Sinus maxillaris bleibt völlig dunkel, der linke lässt nur einen matten Schein hindurchtreten.

Eröffnung der rechten Kieferhöhle nach der Meibom'schen Methode. Es wird eine ziemliche Menge zähen mit Eiter vermischten Schleims entleert. Tägliche Durchspülung. Patientin fühlt sich sehr bald ausserordentlich erleichtert und wohl. Nachdem sie die Einführung der Kanüle selbst erlernt hat, wird sie mit der Weisung, täglich einmal eine Irrigation mit physiologischer Kochsalzlösung vorzunehmen, in die Heimat entlassen. Schon in den letzten Tagen ihres Hierseins behauptete die sehr intelligente Dame, dass sie entschieden mit dem rechten Auge besser sehe, eine Behauptung, die auch später wiederholt wurde, aber objektiv noch nicht dem Grade nach festgelegt werden konnte.

Die Beobachtung Köhlers[1]), wonach eine 62jährige Frau, die Caries der vordern Sinuswand und sekundär eine Lidorbitalphlegmone erworben hatte, später nach Ausheilung der Sinuitis, Katarakt und beginnende Optikusatrophie zeigte, ist nicht wohl zu verwerten, da kein Befund über das Verhalten des Auges vor dem Anfalle vorliegt.

Mehrmals gaben mir sowohl an Stirn- wie an Kieferhöhleneiterungen leidende Patienten an, dass sie nach Beseitigung der Eiterherde eine wesentliche Abnahme ihrer Mouches volantes bemerkt hätten. Eine objektive Bestätigung hiervon glaube ich mit Sicherheit einmal nach Ausheilung eines Empyems der Highmorhöhle gefunden zu haben. Die grossen Opacitäten waren nicht nur deutlich kleiner, sondern auch entschieden spärlicher geworden, die Sehschärfe hatte sich gehoben.

Wenn die Kataraktbildung und das Auftreten bedeutender Trübungen in der Vitrina aber in Beziehung zu Eiterungen in der Nase und in den Nebenhöhlen derselben gebracht werden

[1]) Charité-Annalen 1893, pag. 377. A. Köhler's Bericht pro 1891/92.

soll, dann kann als vermittelndes Glied nur das Corpus ciliare und der vorderste Teil der Aderhaut angesprochen werden. Und zwar sind wir, da jedwedes Anzeichen einer manifesten Entzündung fehlt, zu der Annahme gedrängt, dass es sich auf Grund zirkulatorischer Störungen um die Entwickelung überaus chronischer und subakuter Veränderungen handele, welche wesentlich in der Ausscheidung einer mangelhaften Ernährungsflüssigkeit für den Glaskörper und das Linsensystem in die Erscheinung treten und so allmählig Trübungen bedingen.

Wesentliche Schwierigkeiten bietet die Erklärung der Netzhautablösung, die wir bei unserer Beobachtung XVIII antreffen und die vielleicht als abhängig von der gleichseitigen pyorrhoischen Sinuitis aufzufassen ist.

Der Hergang dürfte der gewesen sein, dass einer luetischen Rhinitis mit Exulcerationen eine eitrige Schleimhautentzündung der Stirnhöhle folgte, welche durch den zeitweisen Verschluss des abführenden Canalis einen Anfall mit allen seinen Attributen auslöste. Kurze Zeit darauf bemerkte der Patient, dass sein bis dahin schärfer sehendes Auge, ohne deutliche Zeichen der Entzündung darzubieten, sich plötzlich derart verdunkelte, dass ein unterscheidendes Sehen unmöglich wurde. Mit dem Nachlassen des Anfalls kam das Sehvermögen nicht wieder, wir konnten vielmehr etwa 3 Monate später eine exquisite Ablatio retinae konstatieren.

Die Anwesenheit bedeutender Veränderungen im vorderen Glaskörper (diffuser Trübungen und eines fixen Körpers mit streifenförmigen Ausläufern) beweist, dass sich die Abhebung durch das Mittelglied einer mit starker Ausscheidung einhergehenden Uveitis anterior entwickelt haben muss. Von selbst drängt sich hierdurch der Einwand auf, ob nicht vielleicht die Uveitis anterior weniger die Folge der Stirnhöhlenerkrankung, als vielmehr nur der Ausfluss der auf das Auge lokalisierten allgemeinen luetischen Affektion gewesen sei. Hiergegen ist indessen zu bemerken, dass es nicht recht einleuchtend erscheint, warum eine solche luetische Uveitis ohne spezifische Behandlung so relativ schnell und ohne Hinterlassung von typischen Schwarten

und iritischen Synechien geheilt sein sollte. Die in der Krankengeschichte erwähnten rostbraunen Pünktchen auf der vordern Linsenkapsel um die Polarkatarakt herum datierten, wie nachzutragen ist, aus der Kindheit, wo im Anschluss an eine centrale Phlyktaene eine Hornhaut-Perforation aufgetreten war. Bei der jetzigen Erblindung war überhaupt gar kein Atropin eingeträufelt worden. Jedenfalls würden wir durch Annahme dieses Einwandes einem Verständnisse des Gesehehens im vorliegenden Falle nicht näher kommen. Demnach möchte ich in Anbetracht der zeitlichen Folge der Augenerkrankung und ihres Verlaufes lieber annehmen, dass von der kranken Stirnhöhle der Transport eines schädlichen Agens in die vordere Uvea stattfand, welches hier eine bedeutende Exsudation in den Glaskörper verursachte. Nach und nach wurde mit der Heilung der Sinuitis der grösste Teil der ausgeschiedenen Massen resorbiert, zugleich aber schloss sich auch an die Schrumpfung der nicht zur Aufsaugung gekommenen Reste eine partielle Netzhautablösung an, die selbstverständlich verblieb.

Bei weiten am häufigsten finden wir bei unsern Stirnhöhlenkranken eine Veränderung des Aussehens der gleichseitigen Papille verzeichnet. Gewöhnlich bestand dieselbe in einer leichten Hyperämie ev. verbunden mit einer unbedeutenden Verschleierung der umscheidenden Ringe und einer Verbreiterung, Schlängelung, überhaupt stärkeren Füllung der Venen. Mehrmals wurden meine Herrn Assistenten und ich allein durch dieses Verhalten angeregt, bei Patienten, die kein in die Augen springendes sonstiges Symptom für Nebenhöhlenerkrankungen darboten, des Genaueren dem Verhalten der Nase und ihrer Adnexe nachzuspüren und ein Empyem zu entdecken. Diesen Befund haben wir bisher weder bei akuten Infektionen, noch auch bei den chronischen Pyorrhöen während der Attaquen und längere oder kürzere Zeit nach diesen jemals vermisst. Hält das Intervall sehr lange an, wurde der Ausführungsgang wieder so frei durchgängig, dass keinerlei Sekret stagnieren konnte, dann ist obiger Befund trotz Fortbestehens einer Sinuitis vielleicht nicht zu erheben.

Die Funktionen des Auges sind dabei zumeist gar nicht oder nur in einer Weise gestört, die eine substantielle Erkrankung mit Sicherheit ausschliessen lassen.

Nur ganz ausnahmsweise konnte ich nebstdem eine nennenswerte Trübung der Nervenfaserlage der Netzhaut um die Papille herum in der Ausdehnung eines halben oder dreiviertel Durchmessers derselben wahrnehmen.

Die Hyperämie, venöse Stase und peripapilläre Retinatrübung schwanden in jedem Falle nach Ausrottung des Eiterherdes, waren also unzweifelhaft durch diesen bedingt.

Der Charakter dieser Erscheinung ist nicht entzündlicher Art und vielleicht zum Teil in der Ziemschen Annahme einer passiven Hyperämie der Orbita zu suchen, mit der wir uns noch zu beschäftigen haben werden.

Dasselbe Bild kann uns indessen auch entgegentreten, vielleicht nur noch mit einer milchigen Trübung des oberflächlichen Papillengewebes und einer stärkeren Verschleierung der umgebenden Netzhaut versehen, als objektiver Ausdruck einer hochgradigen Herabsetzung des Sehvermögens oder gar eines schnellen gänzlichen Verfalles desselben. Für viele von diesen Fällen werden wir ganz ebenso wie für jene einer ausgesprochenen Neuritis optica mit oder ohne umfangreiche Blutungen, wollen wir eine Erklärung suchen, der Leberschen Hypothese zu gedenken haben. Die Annahme einer einfachen retrobulbären Sehnervenentzündung als Folge hochgradiger Schwellung und Infiltration des umgebenden Orbitalgewebes und Druckes auf den gedehnten Opticus kann nicht für genügend erachtet werden, „da eine so geringgradige Entzündung uns keinen Aufschluss gibt, warum es so rasch zu völliger Blindheit kommt. Alles deutet hier auf eine neben der Entzündung bestehende akute Cirkulationsstörung hin und was liegt da näher, als die Annahme einer Thrombophlebitis der Vena centralis retinae oder der Opticusvenen, welche auch ohne erhebliche Phlegmone des Orbitalgewebes sehr leicht von der Nachbarschaft, insbesondere von den Venen des Lides aus fortgepflanzt sein kann."

Aus unserer Beobachtungsreihe ist nur Nr. XI mit einer in

der angedeutenden Weise entstanden zu denkenden Erblindung behaftet. Über das Quale der primären ophthalmoskopischen Veränderungen können wir zwar nur Vermutungen haben, da bei unserer ersten Untersuchung bereits die Ausbildung der sekundären Atrophie deutlich vorlag. Unsere Notizen lauten: „Papille ist sehr blass, milchig trübe, fast weiss; die umsehleidenden Ringe treten nur sehr undeutlich hervor, Gefässe sind sehr eng. Die Gegend der Maeula lutea ist von einer circa papillengrossen Blutung eingenommen; ausserdem sehen wir zwischen Papille und Macula zwei kleine Hämorrhagieen und oberhalb der Maeula mehrere kleine gelbweisse, zum Teil glänzende Plaques." Dieser Befund scheint mir die angezogene Leber sche Erklärung ausserordentlich zu stützen, denn er entspricht aueh der von J. Michel gegebenen Darstellung der ophthalmoskopischen Veränderungen der Thrombose der Vena centralis retinae, wenigstens soweit dies bei einem so vielgestaltigen Krankheitsbilde nur irgend erwartet werden kann.

Es bleibt noch darzuthun, inwieweit dieser Fall den wirklichen Sinuserkrankungen eingereiht werden darf. Meiner Meinung nach handelt es sieh um eine mit der letzten Pneumonie aufgetretene Sinuitis, welche nur anlässlieh des Erysipels eine neue Infektion erhielt. Diese führte in der gewöhnlichen Weise zur Lidorbitalphlegmone und zum Durchbrueh an der charakteristisehen Stelle im Oberlid. Die Ansieht, dass der erysipelatöse Prozess allein das ganze Krankheitsbild gezeitigt habe, derart etwa, dass er am oberen Lide in die Tiefe drang und hier eine Phlegmone verursachte, erseheint mit Rücksicht auf die von Leber mitgeteilten Fälle nieht annehmbar. Denn naeh diesem Autor ist es ja eben charakteristiseh, dass, wenn das Erysipelgift anstatt sieh fläehenhaft auszubreiten, in die Tiefe dringt, nieht eine umfangreiche Abseedierung, sondern viele kleinste, überall zerstreute Eiterungen entstehen. Selbst tiefe Ineisionen vermögen kaum je einen irgend beträchtliehen Austritt von Eiter herbeizuführen. In unserem Falle aber trat genau, wie wir das als Regel bei Reinfektionen ehronischer Sinuitiden kennen gelernt haben und zwar an der typisehen Stelle und bald der

Abscess und der Durchbruch auf, auch verhielt sich die Fistel ganz in gewohnter Weise.

Der Fall zeigt eben nur die Möglichkeit der Kombination zweier ursächlicher Momente. Auch ist er bemerkenswert insofern, als er den wenigen Ausheilungen von erysipelatösen Orbitalphlegmonen zugezählt werden muss. Der Umstand endlich, dass er von allen unseren Beobachtungen, deren einzelne mehr als ein Dezennium bestanden, die einzige darstellt, welche mit Erblindung infolge von Thrombose der Vena centralis retinae einhergeht, lässt die Makenzie-Lebersche Hypothese, wonach das Erysipel die gewöhnliche Ursache der schweren meist zum Tode, wohl nimmer aber zum Verlust des Sehvermögens führenden Orbitalphlegmone sei, auch von diesem Gesichtspunkte aus überaus annehmbar erscheinen.

C. Unter funktionellen Störungen am Auge infolge von eiterigen Nasen- und Nebenhöhlen- in specie Stirnhöhlenerkrankungen verstehe ich die ohne jeden, oder doch ohne jeden wesentlichen ophthalmoskopischen oder orbitalen Befund auftretenden Einschränkungen des Gesichtsfeldes eventuell vergesellschaftet mit einer Herabsetzung des centralen Sehens, ferner muskuläre Asthenopie und das Unvermögen, die Akkommodation länger in angestrengter Weise anzuspannen.

Die genannten funktionellen Störungen können, wie mich jahrelange sorgfältige Untersuchungen und Beobachtungen gelehrt haben, einzeln oder alle nebeneinander bei der chronischen hypertrophischen Rhinitis mit manifestem Vorhandensein von eiterigen Nebenhöhlenerkrankungen vorkommen, ferner beim Bestehen einer eiterigen Nebenhöhlenerkrankung, ohne dass wesentliche allgemein rhinitische Erscheinungen noch persistierten.

Der Umstand, dass sämtliche Störungen bei unseren Kranken, soweit sich diese einer erfolgreichen therapeutischen Beeinflussung unterwarfen, zum Schwinden zu bringen waren, schliesst jeden Zweifel darüber aus, dass die Sinuseiterung und zwar diese allein die funktionellen Störungen verursachte.

Die Einschränkung des Gesichtsfeldes war — auch bei einseitigem Empyem — gemeinhin beiderseitig vorhanden, freilich auf der Seite der kranken Nebenhöhle immer wesentlich höhergradig. Manchmal betrug dieselbe auf der gesunden Seite nur wenige Grade (bis 10°), so dass eine nochmalige Aufnahme notwendig wurde, um Gewissheit darüber zu erlangen, ob Gedankenlosigkeit und Unaufmerksamkeit des Patienten, oder ein wirklicher Ausfall vorliege. Nur wenn wiederholt dasselbe Resultat hervortrat, wurde überhaupt dem Befunde Gewicht beigelegt.

Die Art der Einschränkung selbst stellte sich als eine sehr wechselnde dar.

Als häufigsten Typus möchte ich denjenigen bezeichnen, bei welchem die äusseren Grenzen für Weiss wesentlich, die für die Farben, zumal Rot-Grün, weniger oder gar nicht konzentrisch hereingerückt sind, so dass das Gesichtsfeld für die Farben fast dieselbe Grösse aufweist, wie für Weiss (vergl. I und II der hinten angefügten lith. Tafel).

Eine zweite Gruppe umfasst jene Fälle, welche eine konzentrische Einengung (15—30°) für Weiss bieten und eine dieser entsprechende für Blau-Gelb und Rot-Grün (vergl. III).

Drittens konnten wir Gesichtsfelder festlegen, bei welchen Weiss in normaler oder fast normaler Ausdehnung erkannt wurde, für die Farben, insbesondere für Rot-Grün aber eine hochgradige Einschränkung vorlag (vergl. IV, V, VI).

Bei einigen unserer diesbezüglichen Untersuchungen lenkte nebstdem eine weitere, anfangs sehr überraschende Formveränderung des Gesichtsfeldes die Aufmerksamkeit auf sich. Dieselbe bestand darin, dass regelmässig die dem Empyem abgewandte Hälfte (also bei der Sinuitis frontalis die untere, bei der Eiterverhaltung im Antrum Highmori die obere) einen wesentlich grösseren Defekt aufwies (vergl. I, VI). Es erweckte den Eindruck, als ob hier neben der entsprechenden konzentrischen Einengung noch ein sichelförmiger oder segmentartiger Ausfall ausserdem vorliege und zwar entweder für Weiss und für die Farben oder für die letzteren allein.

Bei den Frontalsinuitiden waren wir niemals in der Lage,

eine irgendwie beträchtliche Herabsetzung der centralen Sehschärfe zu notieren, wofern wenigstens entzündliche Veränderungen in der Augenhöhle und Refraktionsanomalien sicher auszuschliessen waren.

Eine Schwäche der Musculi recti interni lag bei allen Kranken vor, bei denen auch eine Gesichtsfeldeinengung festgestellt werden konnte. Nur bei den Beobachtungen XX und IV fanden wir die Insuffizienz allein. Bei der ersteren handelte es sich um einen zusammengesetzten hypermetropisch astigmatischen Bau der Augen, der für sich das Verhalten der Muskeln vollauf erklärt. Bezüglich der zweiten aber gehen wir wohl nicht fehl, wenn wir die Internusinsuffizienz ausser Beziehung zum Stirnhöhlenleiden stellen, dieselbe vielmehr von einem anatomischen Momente als abhängig vermuten, wie z. B. von einer Asymmetrie des Baues der knöchernen Orbita, einer organischen Schwäche des Muskels, ungünstiger Insertion an der Sklera oder dergl.

Jedenfalls muss die Koincidenz der Gesichtsfeldeinschränkung und der muskulären Insuffizienz bemerkenswert erscheinen und namentlich von Belang für die später zu gebende Erklärung dieser funktionellen Störungen.

Bei Untersuchung der gestörten Gleichgewichtsverhältnisse interessierte auch stets die Eruierung der überhaupt möglichen Kraftleistung der Interni und Externi und haben wir demgemäss nicht unterlassen, die Adduktion und Abduktion besonders zu prüfen. Es stellte sich heraus, dass beide stets nicht unerheblich herabgesetzt waren, ferner dass zwischen den Augenmuskelpaaren der kranken und gesunden Seite kein nennenswerter Kraftunterschied bestand, vorausgesetzt, dass nicht ein mechanisches Hemmnis vorlag, wie die Vortreibung der unteren Sinuswand in die eine Orbita hinein etc.

Die Akkommodationsbreite erwies sich zumeist entsprechend dem Alter und der Refraktion als annähernd normal, sowohl für jedes einzelne wie für beide Augen.

Die Klagen der Kranken waren die für die Asthenopie charakteristischen, also Eingenommenheit des Kopfes bei selbst kurzwährenden Anstrengungen der Augen, Kopfschmerzen, ja

Schwindel und Übelkeit, wenn trotzdem mit der Arbeit fortgefahren wurde.

Obschon nicht strikte hierhergehörend muss ich doch noch einige Worte über folgende zwei Punkte anschliessen.

Die in den Krankengeschichten bemerkten Störungen in der Pupillen-Weite und Reaktion bin ich geneigt auf die sensiblen Reize zurückzuführen, die bei den floriden Attaquen ausgelöst werden. Wissen wir doch, dass die Pupille bei allen möglichen Schmerz erzeugenden Einwirkungen auf die Haut oder Schleimhaut mit einer Mydriasis zu antworten pflegt.

Einen eigentlichen Blepharospasmus konnten wir zwar bei Empyemen des Stirnsinus nicht sehen, wohl aber zeitweis recht deutliche fibrilläre Zuckungen im Gebiete des Orbicularis. Es nimmt mich dies einigermassen Wunder, da bei eitrigen Prozessen in der Kieferhöhle der Lidkrampf nach meinen Beobachtungen relativ häufig angetroffen wird, ja zuweilen für den Patienten das einzige Moment darstellt, einen Arzt zu konsultieren, wie ich dieser Tage wieder erfahren konnte. Ebensowenig wurde von meinen Patienten mit Affektionen des Sinus frontalis das zeitweilige Vorhandensein eines Flimmerskotom angegeben, welches bekanntlich gleichfalls bei Erkrankungen der Highmorshöhle nicht zu den Seltenheiten gehört.

Das Vorkommen von funktionellen Störungen am Auge infolge von eitrigen Erkrankungen des Sinus frontalis ist meines Wissens bisher nur mangelhaft hervorgehoben worden. Die zahlreichen Mitteilungen von Ziem, welchem die Vielgestaltigkeit der Gesichtsfeldeinschränkungen verborgen blieb, beziehen sich sämtlich nur auf Erkrankungen der Nasen- und Highmorshöhle. Allein Berger[1]) gibt bei Beschreibung einer Beobachtung von Empyema sinus frontalis folgenden Vermerk: „La perception des couleurs était aussi normale, mais le champ visuel était retréci de 5 à 10 degrés dans sa partie périphérique. L'am-

1) Berger, Rapports entre les maladies des yeux et celles du nez et des cavités voisines. Paris 1892. pag. 25.

plitude de l'accommodation de l'oeil gauche était de 1 D plus petite que celle de l'oeil droit. S = 2/3."

Prüfen wir nunmehr die Erklärungsversuche, welche unternommen worden sind, um die in einer Anzahl von Fällen zweifellos vorhandene Einengung des Gesichtsfeldes, die Herabsetzung der Sehschärfe etc. bei Leiden der Nase und ihrer Nebenhöhlen plausibel zu machen!

Ziem[1]) wendet sich energisch gegen die früher für alles mögliche und unmögliche in Anspruch genommene Reflexwirkung seitens der durch die Anschwellung der Nasen- oder Kieferhöhlenschleimhaut gedrückten und gezerrten Trigeminusfasern, spricht vielmehr als verbindendes Glied zwischen Erkrankungen der Nasenhöhle und Störungen am Auge eine Cirkulationsstörung an.

„Da nämlich die Respirationsgrösse bei Mundatmung eine um ein Bedeutendes kleinere ist, als bei der normalen Nasenatmung, so ist mit jeder stärkeren Anschwellung der Nasenschleimhaut offenbar auch eine Beeinträchtigung der Aspiration des Blutes seitens der Lungen verbunden, wonach dann mehr oder weniger deutlich erkennbare Stauungen, wie überall im ganzen Körper, so auch im Gebiete der Blutgefässe des Kopfes, der Augen, der Ohren etc. auftreten können oder müssen".

Diese venöse Stauung, mit welcher immer auch eine lymphatische Hand in Hand geht, ist also als eine passive oder kollaterale Hyperämie, nicht „als ein aktiver Vorgang, nicht als eine Wallung nach dem Gefässgebiete der Orbita und weiterhin des Bulbus" aufzufassen. Der Uvealtraktus wird auf diese Weise aber über die Norm blutreich, „so dass das Einströmen des arteriellen Blutes in das ja erst nach den hinteren Ciliararterien in den Bulbus eintretende Gefässsystem der Netzhaut behindert ist, wodurch dann bei der mangelnden Triebkraft eine Stauung in der letzteren, mangelnde Perceptionsfähigkeit, Beeinträchtigung der centralen und peripherischen Sehschärfe zu stande kommt". Doch nicht eine Hyperämie des gesamten Uvealtraktus kann vorliegen, denn da müsste der Augenspiegel ein anderes Bild ergeben, „sondern es dürfte sich wohl hauptsächlich um eine in den einzelnen Fällen verschieden starke Anschoppung im vordersten, der ophthalmoskopischen Untersuchung nicht zugänglichen Abschnitt der Uvea, im Gebiete des Ciliarkörpers handeln". Die Ciliarfortsätze möchte Ziem für richtiges Schwell-

1) Über Einschränkung des Gesichtsfeldes bei Erkrankungen der Nase und ihrer Nebenhöhlen. Berlin. klin. Wochenschrift 1888, Nr. 37, und Deutsche med. Wochenschrift 1889, Nr. 5.

gewebe ansehen: sie machen es nach Bau und Lage wahrscheinlich genug, „dass ihre Funktion z. T. auch darin besteht, durch abwechselndes, sachtos An- und Abschwellen den Blutgehalt des inneren Auges zu regulieren; dauernde Anschoppung aber, wie bei übermässiger Dehnung ihrer elastischen Wandungen, bei heftiger, nicht auszugleichender Rückstauung von benachbarten Gefässbezirken aus, muss zu mehr weniger auffälligen Störungen Veranlassung geben, die aber bei eingehender Untersuchung, besonders auch des Gesichtsfeldes, wohl immer sich werden entdecken lassen".

In einer neuen[1]) Arbeit modifiziert Ziem seine eben entwickelte Theorie. Er sagt: „Die Hyperämie der Chorioidea wirkt vermittelst des Hallerschen Gefässkranzes, d. h. jener Anastomosen des hintersten Abschnittes der Chorioidea mit den Gefässen des Optikus auch auf die Cirkulation im Optikus und der Netzhaut hemmend ein und zwar um so mehr, als die Ciliararterien vor den Gefässen der Netzhaut in den Bulbus eintreten". Die hemmende Einwirkung ist dabei zu beziehen auf einen „Druck der angeschwollenen Chorioidea vermittelst des Hallerschen Gefässkranzes auf die Gefässe des Optikus oder selbst auf eine Störung der Cirkulation in der von der Aderhaut versorgten Pigmentschicht und somit auch in der Stäbchen- und Zapfenschicht der Retina".

Knies[2]) erklärt bei Besprechung der Beziehungen von Nasenkrankheiten zum Sehorgan, „dass nervöse Augenreflexe (wie Asthenopie, leichte Accommodationsparesen, Einengung des Gesichtsfeldes etc.) bei der nahen Nachbarschaft der erkrankten Gebilde bei Nasenerkrankungen gelegentlich vorkommen, ist ja weiter nichts Wunderbares. Eine weitere Bedeutung haben sie indes nicht; bei Zahnweh oder jeder Art heftigen Schmerzes wird ganz Ähnliches gesehen und verschwindet mit Aufhören der Schmerzen von selber."

Grünwald[3]) spricht sich in seiner Monographie über die Naseneiterungen gesondert über die „Gesichtsfeldbeschränkungen" und über die „asthenopischen Beschwerden" bei chronischen Empyemen der Nebenhöhlen aus. Bezüglich der Gesichtsfeldbeschränkungen nimmt Autor einen ablehnenden Standpunkt ein: „Ich habe teils wahllos, teils in verdächtigen Fällen die

[1]) Beziehungen zwischen Augen- und Nasenkrankheiten. Monatschrift für Ohrenheilkunde sowie für Kehlkopf-, Nasen- und Rachenkrankheiten 1893, Nr. 8 und 9.

[2]) Knies, Beziehungen des Sehorgans und seiner Erkrankungen zu den übrigen Krankheiten des Körpers und seiner Organe. Wiesbaden 1893. pag. 287.

[3]) Grünwald l. c. pag. 59—62.

fachmännische Untersuchung durch Herrn Dr. Rhein vornehmen lassen, immer ohne Resultat." Es dürfte sich nach seiner Ansicht wohl um Täuschungen des Beobachters handeln, die bei der ersten Untersuchung unbeabsichtigt, bei den späteren absichtlich von dem Exploranden ausgeübt werden.

Unter „asthenopischen Beschwerden" versteht Grünwald Klagen über schlechtes Sehen: „Nicht bloss, dass das Lesen und sonstiges Nahearbeiten anstrengte und dabei die Augen ermüdeten, es wurde auch über unklares verschwommenes Sehen und Unmöglichkeit, Gegenstände in der Ferne genügend deutlich zu erkennen, geklagt." Vorwiegend handelte es sich bei derartigen Kranken um Siebbeinempyeme, niemals um reine Kieferhöhleneiterungen. „Objektiv war nichts zu finden und Refraktion, Accomodation und Sehschärfe erwiesen sich immer als normal."

Grünwald erklärt sich diese von den Patienten immer spontan geäusserten Beschwerden in folgender Weise:

„Durch den unmittelbar unter der Schädelbasis sich abspielenden, oft an den Nervus opticus direkt angrenzenden Eiterungsvorgang wird in der Nachbarschaft des letzteren ein Reizzustand unterhalten, der mit Hyperämie einhergeht. Jede Anstrengung, die dem Gehirn mehr Blut zuführt, muss diesen Reizzustand erhöhen. Insbesondere aber muss jede Anstrengung des Auges, vornehmlich der Accommodation, dasselbe reichlicher mit Blut versehen und in diesem Zustande in dem Organe das Gefühl der Unbequemlichkeit, der Anstrengung hervorrufen, das kompensiert werden muss durch eine möglichste Abziehung der Aufmerksamkeit von dem Gegenstande der Betrachtung, durch ein unbewusstes Entgegenwirken des Willens gegen die Fixation des Gegenstandes. Dieser wird also nur unbestimmt, vielleicht mit schwankenden Sehachsen, vielleicht mit absichtlich falscher Einstellung der Accommodation betrachtet und erscheint daher, dem psychischen Sehen mindestens, wenn nicht schon dem physischen, verschwommen, undeutlich." Bei der Untersuchung durch den Arzt wird die Aufmerksamkeit „trotz der verursachten Unbequemlichkeit" rege gehalten und daher alles normal gefunden. „Es liegt also eine „psychische Asthenopie" gegebenenfalls vielleicht auch eine „psychische Gesichtsfeldbeschränkung" vor, insofern Gegenstände des undeutlichen Sehens aus Furcht vor Anstrengung des Sehorgans und der dabei gefühlten Unbequemlichkeit vom Sehen überhaupt ausgeschaltet werden."

Berger[1]) fasst alle bisher sekundär am Auge beobachteten Störungen, wie Schmerzen am Bulbus und an den Lidern,

[1]) Berger loc. cit. 19.

Fremdkörpergefühl, Photophobie, Thränen, Verengerung der Lidspalte durch Blepharospasmus, konjunktivale und ciliare Injektion. Asthenopie, Einengung des Gesichtsfeldes, Amblyopie, Glaukom, ganz gleichgültig, ob dieselben bei akuter Koryza, chronischer hypertrophischer Rhinitis, bei Polypen, Impetigo und Geschwüren des Innern der Nase und der Sinus, bei Ozäna oder bei Affektionen der Nebenhöhlen zur Wahrnehmung gelangen, als Reflexwirkungen auf: „Je résume: les troubles oculaires réflexes d'origine nasale sont la conséquence de l'état d'irritation des organes terminaux du trijumeau."

„Ces symptômes réflexes, qui surviennent dans les maladies du sinus frontal, sont surtout les névralgies du nerf susorbitaire quelleque soit l'affection du sinus qui en est la cause."

Weitere Äusserungen über die uns interessierende Frage liegen meines Wissens in der Litteratur nicht vor.

Die von Ziem hervorgehobene Einengung des Gesichtsfeldes wird somit nur von Berger bestätigt und nicht bloss für Eiterungen der Kieferhöhle, sondern, gestützt auf eine, zwar sehr wenig beweiskräftige eigene Beobachtung, auch für solche der Stirnsinus ausgedehnt, während sie Grünwald, wie wir sahen, für „artefiziell" erklärt. Hierbei kann die von letzterem Autor geäusserte Vermutung aber nicht unwidersprochen bleiben, wonach es sich bei den gefundenen Gesichtsfeldeinschränkungen event. um Täuschungen handle, denen der Untersucher zum Opfer falle, weil er meist ein eingeengtes Gesichtsfeld herausperimetrieren wolle. Eine derartige Unterstellung dürfte wohl kaum zutreffen: Dass bei der traumatischen Neurose die Patienten ein Interesse daran haben, einen Defekt vorzutäuschen, häufig auch schon darüber unterrichtet sind, welche Bedeutung dieser Defekt für die Diagnose überhaupt besitzt, ist ohne weiteres zuzugeben. Noch nie aber ist es mir bei meinen sehr zahlreichen Gesichtsfelduntersuchungen anlässlich des Verdachtes einer Nasenaffektion vorgekommen, dass der ganz ahnungslose Patient eine Täuschung auch nur versuchte. Die zweiten event. ferneren Aufnahmen ergaben, falls nicht grosse Stupidität vorlag, fast immer auffallend genau dieselben Grenzen.

Freilich wurden die elementaren Regeln für die Aufnahme von Gesichtsfeldern nie ausser acht gelassen, nämlich jede Beeinflussung des Patienten zu vermeiden, immer nach demselben Prinzip zu verfahren und den Patienten genau vorher zu instruieren, wann er sein „Jetzt" zu rufen, oder besser mit dem Finger aufzuklopfen habe. Er muss wissen, ob er zu annoncieren hat, wenn er die Farbe eben als solche, also qualitativ erkennt, oder erst dann, wenn sie ihm saturiert und in der bestimmten Marke, als Quadrat, Kreis etc., wahrnehmbar ist. Nur wenn in jedem Falle konform verfahren wird, haben Gesichtsfeldaufnahmen überhaupt einen Wert. Einen bestimmten Gesichtsfelddefekt bei wiederholten Untersuchungen zu simulieren, zumal wenn, wie dies öfter bei unsern Fällen vorkam, mehrere Tage oder Wochen dazwischen lagen, halte ich für so ausserordentlich schwierig, dass es selbst dem Unterrichteten, geschweige denn dem harmlosen und obendrein zumeist ganz uninteressierten Laien unmöglich sein dürfte.

Noch weniger kann uns die Theorie Grünwalds über die asthenopischen Beschwerden befriedigen. Bei Empyemen der Keilbeinhöhlen und vielleicht noch bei solchen der hintersten Siebbeinzellen könnte man allerdings von Eiterungsvorgängen sprechen, die annähernd direkt an den Optikusgrenzen stattfinden. Bei diesen wäre eine Hyperämie im hintersten Sehnerven möglich, obschon meines Wissens keine Untersuchungen darüber vorliegen, ob und in welchem Masse die Gefässsysteme benannter Höhlen und die des Optikus mit einander in Verbindung stehen; für die Erkrankungen aller übrigen Nebenhöhlen, insbesondere des Sinus maxillaris, frontalis und der vorderen und mittleren Siebbeinzellen trifft jene kardinale Voraussetzung indessen nicht zu. Überaus gewagt erscheinen mir fernerhin die Schlussfolgerungen, die Grünwald aus dem Bestehen jener hypothetischen Hyperämie zieht.

Sehr beachtenswert muss dem gegenüber die Ziem'sche Theorie erscheinen, da sie grossen Theils auf dem festen und unverrückbaren Boden der anatomischen Thatsachen basiert. Betrachtet man ganz unvoreingenommen einen Frontalschnitt des Kopfes und

Gesichtes, der da lehrt, wie die Orbita von der Nasenhöhle und den pneumatischen Nebenhöhlen zu etwa $^3/_4$ ihres Umfanges umgeben ist, vergegenwärtigt man sich zudem, dass kein ganz unbedeutender Teil des venösen Blutes der Schleimhäute der betreffenden Räume durch die Vasa supraorbitalia, frontalia, ethmoidalia, ophthalmo-facialia, direkt in die Vena ophthalmica abfliesst[1]), so wird es einem wohl einleuchten, dass bei jeder wirklich bedeutenden Schwellung und Hyperämie der ganzen oder auch nur eines Teiles der Schleimhaut, welche die umgebenden Hohlräume bekleidet eine Stauung oder passive Hyperämie in den Ursprungsgebieten der Vena ophthalmica nicht nur möglich, sondern direkt wahrscheinlich ist. Für unerwiesen freilich müssen vorerst noch die von Ziem hieraus gezogenen Schlüsse gelten. Wennschon mir eine gewisse Anschoppung im Bereiche der Ciliarfortsätze auch nicht unwahrscheinlich erscheint, so dürfte doch die Rückwirkung dieser auf die Cirkulation in der gesamten Netzhaut überzeugender zu begründen, fernerhin die angenommene Druckwirkung der angeschwollenen Aderhaut auf die Gefässe des Optikus substantieller zu erhärten sein. Ich stimme deshalb auch Ziem nur unbedingt bei, wenn er behauptet, dass chronische Nasen- und Nebenhöhlenleiden eine Prädisposition für accidentelle Augenkrankheiten geben. Zur Erklärung der von mir als funktionelle Störungen zusammengestellten Beschwerden kann ich die Theorie aber nicht genügend finden, und zwar aus folgenden Gründen:

1. Müssten sich die genannten Störungen mit einer grösseren Regelmässigkeit und immer in gewisser Höhe nachweisen lassen, da doch wohl nicht angenommen werden soll, dass in den Gefässverbindungen sehr bedeutende individuelle Verschiedenheiten vorliegen. Bei unseren 24 Fällen lagen aber nur sechsmal alle Störungen zu Tage, zweimal bestand allein Muskelinsufficienz. Schalten wir nun auch 5 Fälle (V., VI., X., XI., XVII.) teils wegen

1) Gurwitsch, Über die Anastomosen zwischen den Gesichts- und Orbitalvenen. v. Graefes Archiv XXIX, 4.

Erblindung, teils wegen anderer alter Veränderungen am Auge aus, und nehmen wir auch an, dass bei den beiden Kranken, welche ihrer ganzen körperlichen Verfassung nach nicht wohl einer perimetrischen Untersuchung unterworfen werden konnten (I., III.), jene Störungen bestanden haben sollen, so würde dies doch nur ein prozentuarisches Verhältniss von etwa 50 ergeben. Übrigens ist, ganz nebenbei gesagt, auch für die Empyeme der Kieferhöhle und des Siebbeinzellenlabyrinthes nach meinen Krankenjournalen kein wesentlich anderer Prozentsatz zu erzielen!

2. Hatte ich im Laufe der letzten Jahre mehrere (5) Fälle länger zu beobachten, bei welchen eine oder beide Nasenhälften so völlig, und zwar seit Jahren, obturiert waren, dass selbst bei der grössten Anstrengung auch nicht die Spur von Luft hindurchgezogen werden konnte. Keiner derselben zeigte auch nur eine Andeutung von verminderter centraler Sehschärfe, von Gesichtsfeldbeschränkung, muskulärer oder accommodativer Asthenopie; keiner hatte je die geringsten Beschwerden, geschweige eine krankhafte Affektion an den Augen gehabt.

Drei von ihnen waren überhaupt nur als Begleiter von leidenden Familienangehörigen zu mir gekommen. Kurz sei erwähnt, dass der eine dieser Patienten, der mich mit seinen 51 Jahren wegen Presbyopie konsultierte, angab, seit der Kindheit ausgesprochener Mundatmer zu sein. Sein Bruder, wenige Jahre jünger, hatte seit 2—3 Jahren bemerkt, dass die eine Nasenhälfte sich geschlossen hatte. Längere spezialistische Behandlung konnte die Obturation nicht dauernd beseitigen. Ein Dritter und Vierter hatten ihre Nasen-Verstopfung seit etwa 1 Decennium, infolge chronischer Koryza. Bei dem Fünften endlich hatten sich ohne bekannte Ursachen im Laufe der letzten drei Jahre so viele und so umfangreiche Hyperplasieen und fibröse Polypen gebildet, dass es mehrerer Sitzungen bedurfte, um mittelst der kalten Schlinge nur einigermassen die Passage frei zu machen.

Nach Ziems Theorie musste man erwarten, dass diese Kranken in besonders ausgesprochener Weise jene Symptome zeigen würden, denn gerade bei ihnen waren infolge der grossen „Beeinträchtigung der Aspiration des Blutes seitens der Lungen“ erhebliche passive oder kollaterale Hyperämien nach der Orbita zu gewärtigen gewesen. Das völlige Fehlen aller funktionellen Störungen scheint mir nahezu mit Sicherheit zu beweisen, dass

die kollaterale Hyperämie nicht die Endursache derselben, wenigstens nicht allein sein kann.

Da nur ein gewisser Prozentsatz unserer an Sinus-Empyem leidenden Kranken funktionelle Störungen aufwiesen und auch dieser wieder in verschiedenem Grade, so schien eine genaue Betrachtung der individuellen Zustände von Wert. Dabei fiel es mir auf, dass alle einen ganz besonders heruntergekommenen Kräftezustand und hoch-, ja höchstgradige Anämie und Muskelschwäche darboten, sowie mehr weniger schwer nervös affiziert waren. Es drängte sich demnach die Frage auf, ob nicht vielleicht das so wesentlich gestörte Allgemeinbefinden mit seinen Folgen allein, oder im Verein mit der passiven Hyperämie von Ziem geeignet sei, in einfachster und ungezwungenster Weise obigen Cyklus von Störungen zu erklären.

Für die muskuläre und akkommodative Asthenopie muss dies ohne weiteres zugegeben werden, denn diese Kranken verhalten sich in ihrem Kräftezustand genau so, wie aus anderen Gründen marantisch gewordene oder wie Rekonvaleszenten nach erschöpfenden Leiden. Die Interni und der Akkommodationsmuskel können recht wohl für eine kurze Zeit einmal eine entsprechende Arbeitsleistung vollbringen, nicht indessen für länger. Wird nichtsdestoweniger eine Forcierung versucht, so treten alsbald die bekannten Beschwerden auf[1]).

Auch die nicht seltenen Klagen über ein gewisses Undeutlich- bezw. Verschwommensehen in der Ferne können eine befriedigende Erklärung finden, ohne dass es nötig wäre, auf die Theorie Grünwalds zu rekurrieren. Bekanntlich besteht selbst bei den emmetropischen Augen ein gewisser Krümmungsunter-

[1]) Die Asthenopie kann freilich auch noch eine andere, gleichfalls sehr einfache, indirekte Folgeerscheinung der nasalen Erkrankung sein, insofern nämlich, als sich an die langdauernde, wie wir sahen, kaum je fehlende Rhinitis eine Konjunctivitis anschloss, welche nun ihrerseits die Asthenopie zeitigte. Das Vorkommen der letzteren bei chronischen Bindehautveränderungen, vorwiegend bei den sogenannten trockenen Formen mit leichter Unebenheit und Schwellung im Gebiete der Übergangsfalten, insbesondere der oberen ist auch sonst so häufig, dass meines Erachtens nur das Augenmerk darauf gerichtet zu

schied der Kornea in einzelnen Meridianen, den wir, da unter normalen Verhältnissen kein erhebliches Manco des Sehens daraus resultiert, mit dem Namen des physiologischen Astigmatismus belegen. Sehr häufig sind die sogenannten normalsichtigen Augen aber zu dem noch in geringem Grade (0,25, 0,5 Dioptrien) übersichtig. Es kommt endlich hinzu, dass die Pupillenweite bei unseren Kranken wohl häufig eine beträchtlichere ist infolge der andauernden sensiblen Reize. Alle diese Momente sind geeignet, das Sehen in der Ferne undeutlicher zu machen. Bei meinen Patienten war ich wenigstens in jedem Falle in der Lage, einen der angezogenen Punkte mit grosser Wahrscheinlichkeit als Grund der Störung zu eruieren.

Als wesentlichster sozusagen Haupt-Faktor für die Hervorbringung aller funktionellen Störungen ist aber die Resorption von eiterigen oder fötiden Massen aus den erkrankten Höhlen in Betracht zu ziehen. Wir sahen bereits (vergl. p. 12, 13), dass die cerebrale Ermüdung, die Magenverstimmungen etc. mit einer gewissen Wahrscheinlichkeit auf diese Ursachen zurückzuführen sind; sind doch richtige septikämisehe Anfälle beobachtet worden, ja von Montaz im Ansehluss an solche sogar der Exitus letalis. Es liegt meines Erachtens nun nahe, dass diese resorbierten Massen, die je nach der Individualität grössere oder kleinere Wirkungen zumal auf das Nervensystem ausüben dürften, wie überall so aueh in den optischen Bahnen und in den Nervenendigungen in der Netzhaut eine schnellere Ermüdung, vielleicht sogar eine Art Unerregbarkeit auszulösen vermögen. Ja es ist mir öfter der Gedanke gekommen, ob diese Art von Intoxikation

werden braucht, um sie fast täglich festzustellen. Das Zwischenglied der Bindehautveränderungen würde auch die mehrfachen Hinweise auf asthenopische Beschwerden bei chronischen Nasenleiden erklären, wie sie z. B. in den Mitteilungen von P. W. Maxwell*), Moore**), Kibbe***) vorliegen.

*) P. W. Maxwell: Opthalmic Review. Octob. 1880.

**) Moore: Vortrag in der amerik. rhinolog. Associat. The Times and Register 1889.

***) A. B. Kibbe: Med. Rev. 1892. A case of asthenopia and headache due to hypertrophie of the middle turbinaded bone.

nieht vielleicht aueh die leichte papilläre Veränderung (Trübung etc.) erzeuge, die wir oben schilderten. Sowohl an der Lamina eribrosa, wo die Sehnervenfasern ihre Markseheiden verlieren, wie in der Peripherie der Netzhaut, wo das einzelne Sehelement mit viel weniger zum Gehirn leitenden Fasern in Verbindung steht, kann die Einwirkung der Noxe am intensivsten und leichtesten zum Ausdruek gelangen. Es würde die Gesiehtsfeldbeschränkung also etwa in gleiche Linie mit der fast nie fehlenden geistigen Ermüdbarkeit und Schwäche zu stellen sein. Sehr wohl erklärlich würde hierdurch aueh die oben erwähnte besondere segmentartige Vergrösserung der im Übrigen konzentrischen Gesiehtsfeldeinsehränkung, welche durch die ausgedehntere Unempfindlichkeit der dem Empyem zugewandten Netzhautpartie erzeugt wird. Nur müsste hierfür ausser der Resorption in die Blut- und Lymphbahn noeh eine Diffusion einer chemisehen Noxe vom Eiterherde nach der nächstgelegenen Bulbuspartie angenommen werden.

Dass neben diesen mir in erster Reihe wirksam erscheinenden Momenten noeh die kollaterale Hyperämie im Sinne Ziem's zur Entfaltung des Symptomenkomplexes mit in Frage kommen kann, soll keineswegs in Abrede gestellt werden.

Der Reizung der Endfasern des Trigeminus in der Mukosa des Sinus möchte ich desshalb nur eine geringe Bedeutung für die Erzeugung der funktionellen Störungen zuerkennen, weil sie mir dureh niehts erwiesen erscheint.

Dagegen zweifle ich nicht, dass die kurz vor oder bei dem Beginne eines Anfalls wahrgenommenen Schmerzen am oder im Auge, ferner der oftmals bedeutende Thränenfluss sowie aueh die Lichtscheu mit einem refleetorischen Vorgange in Beziehung gebracht werden müssen.

Die sekundären Störungen am Auge liessen sieh nicht ausschliesslieh mit Rüeksieht auf die Stirnhöhlenleiden bespreehen; es musste vielmehr schon wegen Fehlens andersweiter Beobachtungen immer auf die übrigen Nebenhöhlen zurückgegriffen werden. Deshalb nehme ieh auch keinen Anstand, hier noeh

zwei Mitteilungen kurz anzureihen, die, obschon sie bisher nur Highmorhöhlen-Empyeme betreffen, von Interesse sein dürften, zumal sie einige der obigen Ausführungen gewissermassen bestätigen.

I. Ich war dreimal in der Lage, bei älteren Empyemen des Sinus maxillaris das Bild der Thrombose der Vena centralis retinae zu beobachten und zwar zweimal in so ausgesprochener Weise, dass ich die von Michel[1]) gegebene Zeichnung in Kopie vor mir zu haben glaubte. Immer war das gleichseitige Auge befallen, welches äusserlich keinerlei Veränderung, keine Motilitätsstörung, keine Protusion, keine Chemosis darbot. Auch in der Orbita konnte, soweit man mit dem Finger zwischen Wand und Bulbus einzudringen vermochte, nichts gefunden werden, was auf eine Infiltration oder eine strangartige Verdickung hindeutete.

Die Krankengeschichten sind folgende:

I. Fall[2]). Am 9. März 1890 konsultierte mich ein 23jähriger Landmann aus der Saalfelder Gegend, der stets gut gesehen hatte, auch abgesehen von den Kinderkrankheiten, immer gesund gewesen war. Die Klagen bezogen sich auf eine seit drei Wochen aufgetretene Sehverschlechterung des linken Auges. Die genaue Untersuchung: ergab sc. dext. V. = $^3/_3$; Adnexa und Auge völlig normal; oc. s. V = $^3/_{50}$; höchstgradig konzentrisch eingeengtes Gesichtsfeld, den ganzen Augenhintergrund einnehmende Retinitis haemorrhagica. Da der Urin von Eiweiss und Zucker völlig frei, auch am Herzen und Gefässsystem keine Veränderungen waren, schickte ich mich an, die Untersuchung der Nasenhöhle vorzunehmen. Sogleich erzählte Patient ohne besonderes Befragen, dass ihm seit etwa vier Monaten ein anfänglich nur periodisch, seit sechs Wochen aber täglich auftretender Ausfluss von äusserst übelriechendem Eiter aus der linken Nasenhälfte aufgefallen sei. Bei weiterem Nachforschen wurde festgestellt, dass die linke Nase schon seit Jahren für Luft schlechter durchgängig gewesen, vor einem halben Jahre zudem noch von einem äusserst heftigen Schnupfen befallen worden sei.

Die Palpation der Oberkiefers ergab nur in der Gegend der Basis des Processus frontalis und auf diesem selbst Druckschmerz. Auf der linken Seite fanden sich zwei kariöse Backzähne, deren Wurzeln bei mässigem Druck

---

1) Michel: Die spontane Thrombose der Vena centralis des Opticus Gräfe's Arch. XXIV, 2, S. 37—70.

2) Bereits mitgeteilt in meinem Aufsatze: Über Erkrankungen der Nasenhöhle und des Auges. Korrespondenz-Blätter des allgemeinen ärztlichen Vereins von Thüringen 1890, Nr. 10.

auf dem Alveolarfortsatz ziemlich schmerzten. In der Nasenhöhle imponieren die Zeichen der Rhinitis hypertrophicans mit Vergrösserung der mittleren und unteren Muscheln. Aus dem Foramen maxillare hängt ein Faden eiterigen Sekretes heraus. Nasenatmung noch möglich, wenn auch erschwert.

Spontan giebt Patient noch an, dass er, bevor der Eiterausfluss aufgetreten sei, eine besondere Spannung im linken Oberkieferkörper bemerkt habe. Es sei ihm gewesen, als wolle derselbe auseinanderweichen.

Auf Grund dieser Erhebungen und des Befundes hielt ich ein Empyem des Antrum Highmori für vorliegend und meinte dies auch mit der Augenaffektion in Beziehung bringen zu sollen.

Als der sehr zaghafte Patient hörte, dass gewissermassen als Vorbedingung einer sachgemässen Kur die Extraktion der kariösen Zähne und ein, wenngleich kleiner Eingriff in der Oberkieferhöhle vorgenommen werden müsste, entzog er sich der vorgeschlagenen klinischen Behandlung, so dass keine weiteren Angaben über ihn gemacht werden können.

II. Fall. Frau Josepha J., 47 Jahre alt, aus Russland, stellte sich am 15. Dezember 1892 mit der Klage vor, dass das linke Auge vor etwa acht Tagen ziemlich plötzlich höchstgradig amblyopisch geworden sei. Die genauere Untersuchung ergab: T. normal, Auge reizlos und normal bis auf eine fast den ganzen Augenhintergrund einnehmende Retinitis haemorrhagica. Visus = $^4/_{50}$; Gesichtsfeld allseitig konzentrisch eingeengt und zwar bis auf etwa 20°.

Das rechte Auge war durchaus gesund und funktionierte normal.

Nachdem die Prüfung des Urins die Abwesenheit von pathologischen Bestandteilen, auch die sorgfältige Exploration des Herzens nichts krankhaftes ergeben hatte, schritt ich zur Besichtigung der Nasenhöhle. Charakteristische Rhinitis hypertrophicans mit Muschelschwellung, borkiger Belag und Ausfluss von eitrigem Sekret aus dem Ostium antri Highmori. Keine Schmerzempfindung beim Abtasten der untern und seitlichen knöchernen Wand der Höhle, dagegen sehr deutliche bei Druck auf die Basis des Processus frontalis. Der erste Molaris ist kariös, von dem zweiten restieren nur die bei der Extraktion abgebrochenen Wurzeln. Der Alveolarteil im Bereiche dieser schmerzhaft.

Die Durchleuchtung der Oberkieferhöhle mit Vohsens Apparat ergab eine überaus deutliche Verdunkelung linkerseits, während rechts ein normaler Reflex zu konstatieren war.

Auf Befragen fügt die Patientin an, dass sie schon seit Jahren an bedeutendem Schnupfen, der meist die Atmung durch die Nase unmöglich mache, sowie an Eiterausfluss aus der linken Nasenhälfte leide. Letzterer sei äusserst übelriechend.

Im Hinblick auf die anamnestischen Daten und die objektiven Befunde schien mir ein Abhängigkeitsverhältnis zwischen dem Empyem und der Retinitis haemorrhagica nicht zweifelhaft.

Ich schlug daher die Eröffnung der Kieferhöhle vom Alveolarfortsatze aus vor. Patientin war hiermit anfänglich auch einverstanden, wünschte indessen von mir ein Versprechen, dass die Sehkraft des Auges sich durch die Kur auch wieder normalisieren werde. Da ich eine solche Prognose nicht

stellen durfte, wurde sie schwankend und machte ihre Bereitwilligkeit zur Operation von so vielen Wenn und Abers abhängig, dass ich mich bewogen fand, von der Eröffnung abzusehen.

III. Fall. Täubchen W., 53 Jahre alt aus Russland, befragte mich wegen der vor 11 Tagen zuerst bemerkten sehr erheblichen Sehverschlechterung ihres linken Auges am 29. Oktober 1893.

An dem durchaus reizfreien, normal gespannten linken Bulbus ist nichts Pathologisches zu finden, bis auf eine ausgedehnte Retinitis haemorrhagica. Visus = Fingerzählen in $3^1/_2$ Meter. Gesichtsfeld hochgradig, wie es scheint, konzentrisch eingeengt, eine genaue Feststellung der Grenzen wegen Unruhe der Patientin aber nicht möglich. Nephritis und Diabetes sind auf Grund mehrfacher Prüfungen des Urins auszuschliessen desgl. jede nachweisbare Veränderung am Cor und Gefässsystem. Klimakterium seit fünf Jahren überwunden und seit dieser Zeit keinerlei Neigung mehr zu Wallungen nach dem Kopfe.

Rechtes Auge ganz normal; Visus = $^5/_5$.

Die Anamnesis erbringt, dass die Eltern bis zu ihrem in hohem Alter erfolgten Tode untadelhaft sahen, ferner, dass Patientin selbst früher ausgezeichnete Sehkraft beiderseits besass, aber schon seit Jahren an habitueller Verstopfung der Nase, namentlich linkerseits leidet. Die oberen Backzähne seien schon seit längerer Zeit krank geworden und nach und nach abgebröckelt. Eiterabfluss aus der Nase wurde seit etwa zwei Jahren bemerkt, die Quantität desselben ist wechselnd, der Geruch seit einem Jahre äusserst fötid.

Die Untersuchung der Nasenhöhle liefert das Bild des eitrigen Katarrhs, bestehend in erheblicher Schwellung der Schleimhaut, Hypertrophie der Muscheln, Vorhandensein zahlreicher Borken und eitrigen Belages. Am Hiatus semilunaris sin. und zwar dicht an dem unteren Rande der Öffnung der Highmorshöhle findet sich ein Schleimpolyp; aus der Öffnung selber entleert sich Pus. Die Wurzeln der Backzähne linkerseits sind fast sämtlich noch vorhanden. Bei selbst gelindem Drucke ist die Alveolargegend im Bereiche derselben äusserst schmerzhaft, desgleichen die Basis des Processus frontalis.

Bei der Durchleuchtung mit Vohseus Apparat bleibt die linke Kieferhöhle dunkel, die rechte erscheint im normalen Lichte.

Ich diagnostizierte ein primäres Empyem der Oberkieferhöhle, welches sekundär die Netzhauterkrankung bedingt hatte und schlug therapeutisch vor: Entfernung der Zahnwurzeln, Eröffnung der Highmorshöhle und methodische Ausspülung derselben.

Auch in diesem Falle zerschlug sich die weitere Behandlung an der verlangten Garantie der völligen Heilung, sowie an der Furcht vor dem Eingriffe und der nötig werdenden längeren klinischen Behandlung.

In diesen drei Fällen lag ebenso wie in den beiden früher bereits angezogenen noch eine Besonderheit vor, die für die Diagnostik der Kieferhöhlenempyeme vielleicht von Wert ist und auf welche meines Wissens bisher die Aufmerksamkeit noch

nicht gelenkt wurde. Bei der Palpierung der vorderen Knochenwand zeigte sich nämlich eine bestimmte Stelle und zwar erheblich druckempfindlich. Es ist dies die Basis des Processus frontalis vom Oberkieferbein. Bei allen späteren Empyemen konnte ich dieselbe Feststellung machen und glaube ich demnach, dass diese druckempfindliche Stelle bis zu einem gewissen Grade für eiterige Prozesse des Antrum Highmori charakteristisch sein dürfte. Jedenfalls wird es sich bei den häufig nur undeutlich hervortretenden Symptomen dieses Leidens empfehlen, in Zukunft auch hierauf das Augenmerk zu richten.

II. Perforationen von Empyemen des Antrum Highmori in die Orbita sind an sich nicht häufig beobachtet worden. Geradezu ein Unikum dürfte aber folgender Fall darstellen, bei welchem eine solche erfolgte, zur Phlegmone, höchstgradigem entzündlichen Exophthalmus und bedeutender neuroretinitis führte, eine spontane Eröffnung in der Substanz des oberen Lides veranlasste und schliesslich allein durch Ausschaltung des ursächlichen Empyems mit Wiedergewinn einer normalen Sehschärfe zur Ausheilung kam.

Derselbe[1]) lautet kurz so:

Sch., Eugen, 25 Jahre alt. z. Z. Musketier beim Jenenser Betaillon, giebt an, im 17. Lebensjahre eine 3—4 Wochen währende Halsentzündung, vor $3^1/_2$ und vor 2 Jahren Gonorrhoe, sonst aber keine Erkrankungen durchgemacht zu haben. Irgend welche Komplikationen schlossen sich den letzteren Affektionen nicht an.

Vor 10 Wochen acquirierte Sch. einen akuten Schnupfen und zwar, wie bestimmt behauptet wird, nur der rechten Nasenhälfte. Vor etwa 6 Wochen gesellten sich heftige Zahnschmerzen, von einem hohlen Backenzahne des rechten Oberkiefers ausgehend und in die ganze Gesichtshälfte ausstrahlend, hinzu. Es bestand keine auffallende Röte oder ödematöse Schwellung des äusseren Integuments, doch hatte Patient die Empfindung des Geschwollenseins dieser Gesichtshälfte, namentlich in der Umgebung des Auges. Die Schmerzen, sowie die Empfindung der Schwellung fehlten des Morgens beim Erwachen ganz, begannen gegen Mittag, erreichten etwa um 3 Uhr den Höhepunkt und wurden gegen Abend geringer. Daneben stellte sich eitriger Ausfluss aus der rechten Nase ein. Alle 3—4 Tage und zwar meist nach anstrengendem Dienste stei-

[1]) Vergl. Korrespondenzblätter des allgem. ärztl. Vereins von Thüringen 1890, Nr. 10.

gerten sich diese Erscheinungen. Vor 14 Tagen hatte Patient sehr geschwitzt und war dann in starken Regen gekommen, was besonders heftige Kopfschmerzen, die 4 Tage ununterbrochen anhielten, und mässige Schwellung der rechten Gesichtshälfte zur Folge hatten. Zugleich stellte sich nachts eine Schwellung und Rötung der Lider ein, welche vom oberen inneren Orbitalwinkel ausgegangen sein und erst das obere, dann das untere Lid befallen haben soll. Gleichzeitig setzte Fieber ein, welches aber im Verlaufe von 5 Tagen schwand. Der Versuch, den zweiten Backenzahn, von dem die Schmerzen ausgingen, zu ziehen, missglückte, insofern, als eine Wurzel abbrach.

Als Herr Dr. Schanz, mein damaliger 1. Assistenzarzt, durch die Freundlichkeit von Herrn Kollegen Schambach Gelegenheit hatte, den Patienten zu sehen, konstatierte er folgenden Status:

Die rechte Gesichtshälfte ist in toto geschwollen, Haut gerötet und vollständig faltenlos. Die Lider sind besonders stark geschwellt und gerötet, und zwar reicht die Rötung und Schwellung von den Brauen bis auf das Jochbein, seitlich sowohl auf die Schläfengegend, wie auf die Nase hinübergreifend. Bei der Palpation ist an dem am meisten vorgetriebenen Punete am oberen inneren Orbitalwinkel eine unbestimmte Fluktuation wahrnehmbar. Aus der Lidspalte, die nicht spontan geöffnet werden kann, ragt ein chemotischer Bindehautstreifen hervor, den Rand des unteren Lides etwa einen Centimeter breit deckend. Bedeutender Exophthalmus (9—10 mm). Völlige Unbeweglichkeit des Bulbus. Am Auge selbst Kornea, vordere Kammer, Iris normal.

Am nächsten Morgen, dem 27. Juli 1890, konnte ich Patienten zum erstenmale untersuchen. Ungefähr $^3/_4$ cm über dem inneren Lidwinkel hatte sich eine Fistel gebildet, der reichlicher Eiter entströmte. Die Fistel wurde ein wenig erweitert und zur Sicherstellung des Abflusses ein Drain eingeführt. Nach Angabe von Dr. Schanz ist die pralle Schwellung sowohl als die Rötung etwas zurückgegangen.

Bei Palpation des Oberkiefers erweist sich keine Stelle als eigentlich schmerzhaft, nur etwas unterhalb des Beginns des Ductus naso lacrymalis will Patient auf Druck eine schmerzähnliche Empfindung verspüren.

Die Besichtigung der Nase zeigt linkerseits annähernd normale Verhältnisse. Rechts ist die Schleimhaut ausserordentlich geschwellt und braunrot gefärbt. Die Muscheln liegen dem Septum, wie es scheint, dicht an. Viel Borken und eiteriger Belag. Athmung unmöglich.

Das Verhalten der Augen war folgendes: Vis. oc. s = $^3/_3$ alles normal. Vis. oc. d. $^3/_{15}$—$^3/_{12}$ mit — 1,5 = $^3/_9$. (Bei der Einstellung des pp. Sch. hatte die Sehprüfung beiderseits ein volles Sehen ergeben.) Medien absolut diaphan. Bei Untersuchung mit dem Augenspiegel bietet sich das ausgesprochene Bild einer Neuro-retinitis: Schwellung der Papille, Grenzen nicht mehr zu erkennen, Arterien eben noch wahrnehmbar, Venen ausserordentlich stark gefüllt, sehr gewunden, stellenweise scheinbar unterbrochen, Trübung und Schwellung der Retina vor allem nach oben und unten aussen, etwas nach unten vom Sehnervenquerschnitt eine Hämorrhagie.

Dieser Befund, sowie die Anamnesis liessen keinen Zweifel darüber walten, dass es sich in vorliegendem Falle um eine eiterige Entzündung in dem

Antrum Highmori handle, welche zu einer Orbitalphlegmone geführt hatte. Nachdem die Erlaubnis zum operativen Eingreifen vom Patienten erteilt worden war, zögerte ich nicht zur Entleerung der Eitermengen in der Oberkieferhöhle zu schreiten.

Zunächst ging ich aber noch mit einer elastischen Sonde in die Fistelöffnung am oberen Lide ein, um eventuell festzustellen, ob man auf ein bewegliches, i. e. nekrotisches Knochenstückchen komme. Obschon — selbstredend mit grösster Vorsicht — die Sonde etwa 4 cm tief eingeführt werden konnte, also wohl bis ganz nahe an das Foramen opticum, liess sich doch nichts eruieren, was für diese Annahme sprechen konnte.

Die Entleerung des Antrum wurde (28. Juli 1890) zunächst nach der Methode von Miculicz in der Weise angestrebt, dass ich nach Kokaïn-Anästhesie mit dem Krause'schen Troikart in dem rechten unteren Nasengange, etwa in seiner Mitte, eine Öffnung anlegte. Es kam aber nur ganz wenig flüssiger, sehr übelriechender Eiter. Deshalb zogen wir die Kanüle zurück und es zeigte sich, dass sie durch käsige Massen verstopft war. Da ein nochmaliges Einführen des Troikart wiederum keine Ausspülung ermöglichte, wurde die Kieferhöhle von der Alveole des 2. Backzahnes angebohrt Beim Zurückziehen des Bohrers entleert sich aus der Öffnung grünlich-gelber, schmieriger, fötider Eiter, sofort floss nun auch durch die Nase Eiter ab. Mit der Irrigationsflüssigkeit (2 % Borsäure und Sublimatlösung $^1/_{10}$ pro mille) konnten nach und nach ganz unglaubliche Mengen käsigen und krümlichen, überaus fötid riechenden Eiters entleert werden. Zeitweise verstopfte sich die Nasenöffnung für kurze Zeit, alsdann tropfte die Spülflüssigkeit aus dem in der Orbitalfistel eingelegten Drain ab.

Bemerkt mag noch werden, dass wir uns zur Ausspritzung keines Gummiballons bedienten, sondern einer Art Hartmannschen Nasenröhre, welche einerseits durch einen Schlauch mit einem Glasgefäss in Verbindung gebracht, anderseits in die Alveolenöffnung eingeführt wurde. Auf diese Weise hatten wir es stets in der Gewalt, den Druck der Flüssigkeit durch Heben und Senken des Glasgefässes zu regulieren. Um die Verwachsung der Alveolenöffnung zu verhindern, sowie um dem Patienten zu ersparen, dass beim täglichen Reinigen des Antrum Flüssigkeit in den Mund laufe, setzten wir ein silbernes Dauerröhrchen ein; in welches das konisch verjüngte Ende der Nasenröhre genau eingepasst war.

Fortan wurde nun das Antrum täglich von der Alveolenöffnung aus sehr eingehend, mindestens durch $^1/_2$ Liter Flüssigkeit, gereinigt. Es zeigte sich hierbei, dass immer von neuem krümliche Massen, die wohl den Wänden fest adhärierten, herausbefördert werden konnten.

Schon am 30. Juli traten die Umgrenzungen der Papille andeutungsweise wieder hervor, die Arterien wurden deutlicher, die Stauung in den Venen geringer. Auch die Schwellung der Lider verringerte sich. Die Beweglichkeit des Bulbus nahm besonders nach aussen und innen zu. Eiterausfluss aus dem Orbitaldrain gering. Gesichtsfeld annähernd normal, Visus o. d. = $^3/_6$.

Unter der angegebenen Therapie, ohne dass am Auge auch nur das allergeringste geschehen wäre, schwand nach und nach die Protrusion, schloss sich die Orbitalfistel (12. August), wurde der Visus normal (20. August) und

waren auch mit farbigen Gläsern keine Doppelbilder mehr hervorzurufen (24. August).

Die Irrigationsflüssigkeit blieb nach etwa 8 Tagen ziemlich klar, zumal nachdem die abgebrochene Zahnwurzel auch entfernt worden war. Ab und zu verstopfte sich die mit dem Troikart angelegte Öffnung in der medialen Antrumswand, es floss dann schlecht ab und es musste mit der elastischen Sonde wieder nachgeholfen werden. Es nahm uns das einigermassen wunder, weil wir vermuteten, es würde die normale Öffnung der Höhle, nachdem die Schwellung der Muscheln zurückgegangen und auch die Schleimhaut wieder dünner geworden, als Gegenöffnung genügen. Nicht minder auffallend war es uns, dass man selbst Ende September noch ein quatschendes Geräusch erzeugen konnte, wenn man in der Gegend der ehemaligen Fistelöffnung einen Druck auf das obere Lid ausübte. Nach 2—3maligem Drücken schwand die Erscheinung.

Am 1. Oktober war bei äusserer Betrachtung des Sch. keinerlei verschiedenes Aussehen der rechten Gesichtshälfte von der linken zu konstatieren, auch waren Beweglichkeit und alle Funktionen der Augen die gleichen. Nichtsdestoweniger kam es immer nochmal vor, dass die Irrigationsflüssigkeit etwas trüber abfloss. Zuweilen schien mir der Grund hierfür darin gelegen, dass Patient den kleinen Wattepfropf, der nach jeder Ausspülung in das Dauerröhrchen gestopft wird, herausgenommen und nicht durch einen neuen ersetz hatte. Wahrscheinlich hatten dann der längere direkte Zutritt von Luft aus der Mundhöhle in das Antrum, vielleicht auch das Eindringen kleiner Speise partikelchen einen neuerlichen Reiz auf die immer noch nicht ganz zur Norm zurückgekehrte Schleimhaut ausgeübt.

II. Gehirn.

Von ganz besonderer Wichtigkeit für die Beurteilung der Stirnhöhlenleiden überhaupt erscheint die Würdigung der sekundären Störungen, die das Cavum cranii treffen können.

Wie weit eine blosse Volumsvergrösserung des Sinus frontalis störend auf die Funktionen des Gehirns wirken könne, ist bisher noch nicht über allen Zweifel sichergestellt, da einmal nur sehr wenige Fälle einer bedeutenden Erweiterung bekannt geworden sind und auch diese im übrigen nicht gesunde Individuen betrafen. Des ferneren bleibt zu erwägen, ob die mässigen Ausdehnungen, wie andere und wir sie in der Mehrzahl der operierten Fälle zu konstatieren vermochten, nicht vielleicht als Ursache anstatt nach der bisherigen landläufigen Annahme als Folge des Sinusleidens anzusprechen sein dürften. Bei excessiven Erweiterungen, namentlich den Rückwärtswöl-

bungen der hinteren Tafel wird natürlich ein gewisser Druck auf die gegenüberliegende Hirnoberfläche ausgeübt werden, da wegen der Einengung des Schädelbinnenraumes in toto von einem wesentlichen Ausweichen der direkt betroffenen Teile nur sehr bedingt die Rede sein kann. Besonders wird dies bei den Mucocelen zutreffen. Die Erfahrung hat nun aber gelehrt, dass gerade bei diesen kaum jemals irgend welche cerebrale Beschwerden zur Beobachtung kamen, selbst dann nicht, wenn wie in dem Falle von Bellingham die sich ausbreitende Geschwulst zu einer völligen Druckatrophie der vorderen, unteren und hinteren Knochenwand der Stirnhöhle führte. Es bleibt deshalb wohl die schon von G. A. Richter[1]) gegebene Erklärung zutreffend. „So sehr die Stirnhöhle auch ausgedehnt ist, — sagt dieser vorzügliche Forscher — beobachtet man doch selten Zufälle des Drucks aufs Gehirn, vielleicht weil die Anschwellung allmählich entsteht, und das Gehirn sich an den allmählich entstehenden Druck gewöhnt."

Bei jeder Exacerbierung des chronischen Sinusleidens, bei jeder neuen Attaque kommt es selbstredend nicht nur zu einer Blutüberfüllung des kranken Teils allein, sondern auch zu einer Hyperämie der umliegenden, zumal mit Gefässanastomosen verbundenen Teile, der knöchernen Wände, der Periorbita und der Dura mater im Bereiche des Lobus frontalis. Das plötzliche Auftreten und der ganze Charakter des Anfalls erklären, wie wir sahen, die lauten Klagen des Kranken über die unerträglichen Schmerzen und die Erscheinungen des Kopfdrucks. Dieselben Begleitzustände, vielleicht nur in etwas geringerem Grade, wie sie uns am oberen Augenlide und in dem obersten Teile der Orbita fast ausnahmlos so klar entgegentreten, müssen bis zu einem gewissen Grade auch an der hinteren Knochenwand wenigstens als wahrscheinlich angenommen werden.

Wenn nun auch gewöhnlich die eine Attaque begleitenden Schwellungen an der Periorbita, dem oberen Lide und der Dura mater nach wenigen Tagen wieder zu schwinden pflegen, so

[1]) G. A. Richter, Anfangsgründe der Wundarzneikunst. Bd. II. pag. 379.

bilden sich doch auch, zumal falls die Anfälle in verstärktem Masse und häufig wiederkehren, erstere Veränderungen aus und zwar in der Form von Knochen-Usuren und Defekten, umschriebenen Nekrosen oder fortgeleiteten Abscedierungen. Perforationen der vorderen oder unteren Sinuswand wirken entstellend, können wohl auch das Sehorgan in seinem Bestande und in seiner Funktion bedrohen, pflegen aber sonst im Allgemeinen nicht schwere cerebrale Erscheinungen zu zeitigen. Nur wenn sich der Durchbruch plötzlich vollzieht, ist in Ausnahmefällen das Auftreten eigenartiger Zufälle, wahrscheinlich infolge der grossen Druckschwankung, beobachtet worden. So berichtet Leber von seinem II. Falle, dass Patient, „als er sich an seinem Schreibtische bückte, von einem Schwindelanfalle ergriffen wurde, ohne jedoch das Bewusstsein zu verlieren, und dass er darauf noch einige Stunden lang die Worte nicht finden und auch seine Gedanken nicht gehörig durch die Schrift ausdrücken konnte. Lähmungserscheinungen waren bei dem Anfalle nicht aufgetreten und am folgenden Tage waren auch die genannten Störungen völlig vorüber, um seither niemals wieder aufzutreten. Am Tage darauf bemerkte der behandelnde Arzt eine etwa erbsengrosse Anschwellung oberhalb des rechten inneren Augenwinkels, von deren Vorhandensein der Patient vorher nichts bemerkt hatte und welche sich seitdem allmählich vergrösserte.“ Im höchsten Masse, man kann fast sagen mit absoluter Sicherheit indes wird das Leben bedroht, wenn sich an der hinteren Wand ein Loch ausbildet. Gerade deswegen ist man auch immer und immer wieder auf die möglichst frühzeitige Operation zurückgekommen, so schwierig und unsicher öfter die Diagnose sein mochte.

Um ein besseres Verständnis für die Qualität dieser Fälle und für ihre pathologische Entwickelung zu erhalten, erschien es mir geboten, vorerst mal alle in der Litteratur vorhandenen Beobachtungen über Exitus letalis infolge Stirnhöhlenempyem zusammenzutragen und sodann zu versuchen, ob es nicht möglich sei, allgemeine, das ärztliche Handeln unter Umständen bestimmende Gesichtspunkte aus ihnen zu gewinnen. Diesen

Bemühungen ist es gelungen, 17 Fälle aufzufinden — bisher figurierten zumeist nur 5, so z. B. noch in der Arbeit von Hoppe — und ich zweifle nicht, dass ein fleissigerer Nacharbeiter noch mehr eruieren wird. Leider ist mehreren der Stempel der Flüchtigkeit und Ungenauigkeit unverkennbar aufgedrückt, so dass sie nicht wesentlich zu verwerten sind. Der Vollständigkeit halber habe ich aber auch sie in der folgenden Zusammenstellung aufgenommen.

I. Beobachtung von G. A. Richter[1]) (1773).

Einem 50jährigen Manne schwoll das linke obere Lid plötzlich so an, dass es bläulich verfärbt fast bis zur Mitte der Wange herabhing. Im übrigen völliges Wohlbefinden. Richter fand Pat. am vierten Tage krank, stupid, somnolent, der Sprache beraubt und rechts fast gänzlich gelähmt. Vor 24 Stunden hatte sich aus einer kleinen ulcerierten Stelle des linken Oberlids viel Eiter entleert, jetzt flossen bei Druck nur wenige Tropfen aus. Erweiterung der ulcerierten Stelle. Kein Austritt von Eiter. Ein weiterer Eingriff wurde nicht gestattet. Somnolenz. Tod in der folgenden Nacht. Die bewilligte Sektion war eine sehr beschränkte, auch die Eröffnung des Schädelraumes wurde nicht gestattet. Richter sagt: „Nachdem ich die äussere Haut von der Mitte des linken Augenlides bis zur Stirn hin durchschnitten hatte, fiel mir sogleich ein aussergewöhnliches Loch im Stirnbein auf, das dem Foramen superciliare ganz nahe war und in den linken Sinus frontalis führte Die eingeführte Sonde drang geraden Weges zwei Daumen lang vor, bis sie an der hinteren Wand des Sinus anstiess, dann aber durch eine Öffnung in der hinteren Wand, die ein wenig höher als die in der vorderen lag, ins Cav. cranii eindrang. Die zweite Öffnung lag der ersten gegenüber und war ungefähr ebenso gross. An keinem anderen Orte war die hintere Wand durchbohrt. Als ich die Sonde schief gegen die Nase hin vorschob, drang sie in den rechten Sinus frontalis, der weniger ausgedehnt und nirgends, wie ich meine, perforiert war. Die Menge des angehäuften Eiters war eine solche, dass man ihn förmlich fluktuieren hörte beim Hin- und Herbewegen des Instrumentes, eine Unmasse davon floss aus.“

Nach der Erinnerung der Angehörigen, hatte der Verstorbene öfter über dumpfen Schmerz in der Stirngegend geklagt und zeitweilig entleerten sich ihm Eiterpfröpfchen aus der Nase.

[1]) G. A. Richter: de morbis sinuum frontal in commentariis. societ. reg. Götting. u. in observat. chirurg. fascic. II, sowie in den Anfangsgr. d. Chirurg. T. 2. u. Stoiner, Langenbecks Archiv XIII, pag. 166.

II. Beobachtung von Schütz[1]) (1799, kombiniertes Empyem).

„66jährige korpulente Wittwe, die über heftige Kopfschmerzen in der Gegend der linken Stirnhöhle, über Verstopfung im linken Nasenloche und Spannen, Drücken und Stechen im linken Augapfel klagte. Letzterer war nach vorn, ausson und oben zu, ziemlich weit aus seiner Höhle getreten, und hatte die Sehkraft fast gänzlich verloren. Aus dem linken, wunden, entzündeten Nasenloche floss, ungeachtet der Vorstopfung desselben, eine eiterartige, bald dünnere, bald dickere, in der Folge übelriechende Flüssigkeit aus. Bei genauerer Untersuchung fand sich in der Höhle des linken Nasonloches ein roter, ziemlich harter, unempfindlicher, mit Eiter und Schleim bedeckter Polyp, der bei feuchter Witterung sich tiefer senkte, bei trockener höher stieg und zuweilen stark blutete". Patientin verweigerte jedweden Eingriff, sowohl die Trepanation, wie die Ausreissung des Polypen. Dieserhalb kamen Einspritzungen in die Nase und erweichende Fomentationen auf die Stirn in Anwendung. „Nach 4—5 Tagen erhob sich hierauf das Stirnbein in der Gegend über dem linken äusseren Augenwinkel ganz merklich, jedoch gleichförmig, das obere Augenlid schwoll ödematös an und die linke Wange wurde etwas prall". Auch jetzt noch wollte sich die Patientin mit der Operation nicht einverstanden erklären. „Indessen wurde sie doch getäuscht und ehe sie sich dessen versah, ihr eine einen halben Zoll lange Incission in das obere Augenlid, und zwar im inneren Augenwinkel, an der Stelle gemacht, wo sich die meiste Fluktuation zeigte". Austritt von vielem Eiter, Nachlassen aller Beschwerden. Da Patientin sich auch gegen reinigende Einspritzungen etc. sträubte, wurde nach etwa vier Wochen alles wieder schlimmer. Die Nase fing, vorzüglich an ihrer Wurzel an breiter und schmerzhaft zu werden, das Stirnbein hob sich wieder gleichförmig in die Höhe, das linke aller Sehkraft beraubte Auge trat weit hervor. Jetzt erschien auch an der linken Seite der Nase eine gleichförmige Geschwulst, die die ganze Gegend über dem Nasenfortsatze des linken Oberkinnbackenknochens einnahm, hart und prall war und sich bis an den Zahnhöhlenfortsatz des letzteren Knochens erstreckte". Allgemeiner Verfall, Tod nach $2^1/_2$ Monaten.

Bei der Leichenöffnung fand sich linkerseits „ungefähr einen Viertelzoll über dem wulstigen Anfange des oberen Augenhöhlrandes und über der Incisura supraorbitalis, dreiviertel Zoll von der Stirnnaht entfernt, eine kleine, runde Öffnung von der Grösse einer gemeinen Erbse im Stirnteile des Stirnbeines, welche sich mitten durch den Knochen in die linke Stirnhöhle erstreckte, und mit der von mir im linken Augenlide während der Krankheit gemachten Öffnung mittelst eines fistulösen, gekrümmten Ganges zusammenhing. Bei Abhebung der Hirnschale von der harten Hirnhaut musste in der linken Stirngegend einige Gewalt gebraucht werden und es flossen einige Esslöffel eines gelblichen Serums ab. Die Gefässe der harten Hirnhaut strotzten von Blut. sie selbst war auf der linken Seite an das Stirnbein, vorzüglich aber an dessen

1) Schütz, Medizinisch-praktische Beobachtungen in Allgemeine medizinische Annalen, I. Abteilung, Annalen der Heilkunde 1812, pag. 750.

Augenhöhlenteil, angewachsen, an dieser Stelle entzündet und nur mit Mühe vom Knochen zu trennen, die ganze obere oder innere Fläche des linken Augenhöhlenteils vom Stirnbein war rauh und kariös, da, wo sich sonst die Siebplatte und der Hahnenkamm befinden, lag citrige Materie, und dieser Teil des Siebbeins war durch Beinfrass fast ganz zerstört. Der linke vordere Lappen des Gehirns fand sich auf seiner Oberfläche und an der Stelle, wo er auf dem Augenhöhlgewölbe auflag, stark entzündet; an dem übrigen Gehirn aber bemerkte man ausser dem wenigen Wasser in seinen Höhlen und den mehr als gewöhnlich angefüllten Blutbehältern und Venen, nichts Besonderes.

Die eröffnete Stirn- und Augenhöhle stellte ein Chaos von Eiter und fleischartigen Auswüchsen dar, letztere hingen untereinander und mit dem Polypen in der Nase zusammen. Die linke Seitentafel (os planum) und die diesseitigen Zellen des Siebbeins waren ganz zerstört und man bemerkte keine Spur von ihnen, so dass im Grunde die Stirn-, Nasen- und Augenhöhle eine einzige Höhle ausmachten. Die entzündete Nasenhöhle enthielt den Polypen, der sich nach hinten zu durch die hinteren Nasenlöcher in den Rachen, nach vorn zu bis an die vorderen Nasenlöcher, nach der Seite in die linke Augenhöhle, nach oben in die Stirnhöhle in verschiedene Zweige erstreckte, und an allen diesen Orten, sowie an der Nasenscheidewand Wurzeln zu haben schien, so dass man nicht eigentlich sagen konnte, welches die Hauptwurzel sei". Schütz schliesst seinen interessanten Bericht, „die Patientin hatte, wie ich erst lange nach ihrem Tode erfuhr, in früheren Jahren viele Liebhaber gehabt. Es ist daher wohl leicht möglich, dass dem Gliederreissen und der demselben nachgefolgten Krankheit der Stirn- und Nasenhöhle ein venerischer Zunder zu Grunde gelegen habe".

III. Beobachtung von M. Celliez[1]):

Eine 32jährige Frau, schwächlich, nervös, verliert nach und nach den Gebrauch des rechten oberen Augenlids; zugleich bemerkt sie, dass eine seit der Kindheit bestehende Flechte am rechten Arme geschwunden war. Gegen die heftigen Kopfschmerzen werden auf dem Scheitel des Kopfes zwei Moxen gesetzt, daneben gab man die Amara und Bisam in hohen Dosen, doch ohne Erfolg. 3 Wochen später fand Celliez das rechte obere Lid schlaff und leicht verdickt, herabhängend, die Pupille stark erweitert, das Sehen intakt, die rechten Extremitäten abgemagert und schwächer als die linken. Patientin war infolge der unerträglichen Stirnkopfschmerzen schlaflos, ohne Appetit; es bestanden leichte Ödeme um die Gelenke der Füsse und der Hände, hochgradiger weisser Fluss. Ein roborierendes Verfahren brachte in 5 Tagen eine allgemeine Besserung. Diese hielt etwa 14 Tage an; man versuchte in dieser Zeit die profuse Eiterung am Kopfe, wo die Moxen zu einer Karies im Um-

[1]) Celliez: Observation sur un abcès dans le sinus frontal et dans le crâne, accompagné de la paralysie de la paupière supérieure, et d'autres symptômes très-remarquables. Journal de Médecine, Chirurgie ect. par Corvisart, Leroux et Boyer Tome XI, pag. 516.

fange eines Daumens geführt hatten, einzuschränken. Plötzliche Verschlechterung; nach 2 Tagen verfiel Patientin in einen 6 Tage währenden Schlummer, hierauf befand sie sich 7 Tage sehr wohl. Da setzte heftiges Fieber ein, welchem ein tiefes Coma, Konvulsionen, stertoröses Atmen folgten. „Je m'aperçus que la malade rendait du pus par la bouche, je pressai la joue, et j'en fis sortir une grande quantité; je remarquai qu'il venait de l'arrière-bouche et des narines; il s'en écoula beaucoup dans la journée, et le soir la malade expira."

Die Sektion wurde nur in beschränkter Ausdehnung gestattet. „Je pus seulement faire quelques recherches pour m'assurer du siège du dépôt. Je le soupçonnai d'abord dans le maxillaire ou dans le frontal: en conséquence, je disséquai les parties molles sur l'arcade sourcilliaire et je perforai les sinus avec la pointe de mon scalpel; il en sortit une grande quantité de pus fétide; je portai un stylet dans le sinus que je trouvai très-dilaté: je rencontrai à sa face postérieure une ouverture assez grande qui pénétrait dans la cavité du crâne; l'introduction de la sonde en fit sortir une quantité très-abondante de pus également fétide. Ce pus — fragt Celliez — s'était-il formé primitivement dans le sinus, ou bien y était-il parvenu tout formé par l'effet de la carie du coronal, à l'endroit des moxa? Celliez glaubt, dass die hintere, weil dünnere Wand des durch Eiteransammlung erweiterten Sinus leichter zur Perforation kommen müsse, als die vordere. „Diverses maladies incurables de la tête ne pourraient-elles pas avoir leur siège dans les sinus frontaux?" Beachtenswert erscheint mir auch der fernere Ausspruch:

„Les maladies du sinus frontal me paraissent très-difficiles à reconnaître dans leur principe: combien n'est-il pas facile, en effet, de confondre la douleur qu'occasionne l'inflammation qui les accompagne, avec un mal de tête ordinaire? l'écoulement du pus par le nez, tout en annonçant la présence d'un abcès, n'indique pas le lieu où il siège; d'ailleurs cet écoulement peut n'avoir lieu que fort tard, ou même ne pas se manifester du tout."

IV. Beobachtung von J. P. Paulsen[1]) (1861).

Dieselbe betraf eine 23jährige Frau, welche im neunten Monat schwanger, angeblich bis vor drei Tagen ganz wohl gewesen, plötzlich Kopfschmerzen und etwas Geschwulst um das Auge bekommen hatte. Somnolenz, Stupor. Patientin lag ruhig da mit Zeichen von Kopfkongestion, gleichmässig kontrahierten Pupillen und starrem Blick. Nach drei weiteren Tagen paralytischer Zustand der rechten Körperhälfte — Partus in diesem und Exitus. Die Sektion ergab: Eiterige Meningitis, im linken Cavum arachnoid. dicker, rahmähnlicher Eiter, der mit dem erst abgeflossenen etwa 4 Unzen betragen mochte. Die linke Hemisphäre war dadurch deutlich komprimiert. Dicht an der Crista galli fand sich linkerseits eine fast runde Öffnung von der Grösse einer Silbermark durch die Lamina vitrea bis in den Sinus frontalis hinein. Der Rand der Öffnung war abgerundet und wie abgeschliffen und er sowohl

[1]) J. P. Paulsen, Hospitals Tidende 1891; Schmidt's Jahrbücher, Bd. CXIX; Steiner pag. 174.

wie die umliegende Knochenlamelle waren an beiden Flächen in der Ausdehnung von mehreren Linien rötlich, ostcoporotisch, spröde und zerbrachen beim geringsten Druck. Die Dura mater hing in der Peripherie der Öffnung nicht sehr fest an; in der Höhe mit derselben hatte sie ein Loch, so dass eine freie Verbindung zwischen Sinus frontalis und Arachnoidalräume hergestellt war. Der Sinus frontalis mit derselben Eitermasse, die sich im Cavum arachnoid. befand, angefüllt; seine Schleimhaut weich, geschwollen, verdickt; der Weg nach der Nase hinab frei und offen, obschon durch die angeschwollene Schleimhaut etwas verengt."

V. Obschon Bourot und Lécard[1]) ihre Beobachtung (1875) nicht so deuten, möchte ich dieselbe doch als von einem Sinusempyem ausgehend angesehen wissen.

Ein 22jähriger Soldat bekam vor 1/2 Jahre einen Faustschlag gegen die rechte Orbitalgegend. Die Beschwerden schwanden damals nach kurzem Aufenthalt im Spital. Jetzt besteht ausgebreitete Schwellung der rechten Orbitalgegend, Lidorbitalphlegmone, Chemosis, Exophthalmus, das Auge selbst ist aber ganz funktionstüchtig. Heftiges Fieber und starke Kopfschmerzen etc. Am dritten Tage wird eine tiefe Fluktuation gefühlt und durch einen Einschnitt parallel dem Arcus superciliaris werden ca. 150 gr. guter Eiter und entfärbtes Fibringerinnsel entleert. Lokale Besserung, im Allgemeinbefinden folgt auf die atactischen Symptome aber tiefe Adynamie mit Singultus, Bewusstlosigkeit, linksseitige Hemiplegie und Tod am fünften Tage. Die Sektion ergab: Auge und inneres Blatt der Aponcurosis oculo-palpebralis gesund; das Frontalblatt und das Periost des Orbitaldaches zerstört und der Knochen stellenweise bloss. Der Eiterherd erstreckt sich nach vorne bis zum Rande des Orbitalbogens, nach rückwärts bis zur Fissura sphenoidalis, Eiter in der Vena ophthalmica und den Stirnhöhlen. In der entsprechenden Hirnhemisphäre citerige Meningitis. Der Sphenoidalsinus ist gefüllt mit Fibringerinnseln, die sich bis zum entsprechenden Sinus petrosus und longitudinalis superior ausdehnen.

VI. Die von Bousquet[2]) (1877) gemachte Beobachtung ist folgende:

24jähriger Soldat, von skrophulösem Habitus, ohne nachweisbare Zeichen von Syphilis. Starke Durchnässung, Frost. Zwei Tage darauf heftige Kopfschmerzen. Anamnestisch ist nichts wesentliches zu erheben, da der schon

---

[1]) Bourot et Lécard, Observation d'un phlegmon de l'orbite droit avec méningite partielle consécutive; mort dans le collapsus et le coma au cinquième jour du traitement. Autopsie, réflexions. Bord. méd. Nr. 24. Nach dem Referat in Nagels Jahresbericht 1875, pag. 433.

[2]) Bousquet: Abcès développé dans le sinus frontal du côté droit. Collection purulonte dans le lobe frontal du même côté. Trépanation. Mort. Le progrès médical 1877. Nr. 51, pag. 972.

von Hause aus wenig aufgeweckte Patient eine Art „torpeur intellectuelle“ zeigt und nur langsam und schwierig auf die an ihn gestellten Fragen antwortet. Objektiv findet sich rechterseits eine bedeutende Schwellung der Stirngegend und des oberen Lides. Deutliche, aber tiefe Fluktuation, letztere am deutlichsten am Brauenbogen zwischen Nervus supraorbitalis und Arteria frontalis. Die an dieser Stelle ausgeführte Incision bringt viel fötiden Eiter zum Austritt. Knochen rauh und entblösst.

Trotzdem der Eiter leicht abfliessen kann und abfliesst, bleibt die geistige Benommenheit fortbestehen. Nach 14 Tagen tritt ein syncopaler Anfall auf, das Ödem des Oberlides wird stärker, man konstatiert Kontrakturen, unfreiwilligen Abgang von Urin. Anlegung einer Gegenöffnung am oberen Lide, neuerliche Entleerung von Eiter. Am nächsten Tage Trepanation an der Stelle der ersten Incision. Der Knochen erweist sich als sehr weich. Es wird nicht der Sinus, sondern die Dura mater, welche stark injiziert und granuliert ist, frei gelegt. Tod Tags darauf.

Bei der Autopsie wurde der rechte Frontalsinus erfüllt gefunden „de matière caséreuse“. Er kommuniziert einerseits mit der Augenhöhle, anderseits mit der vorderen Schädelgrube. Über die Lagerung, die Form und den Verlauf dieser schweigt sich der Autor leider ebenso aus, wie über die Beschaffenheit der Knochen und über das nähere Verhalten der Schleimhaut der Stirnhöhle und des Ductus naso-frontalis. An der Trepanationsstelle erscheint die Dura mater zottig, „wie in Eiter gelagert“, bis zur Mitte der Stirnbeinschuppe eigentümlich verfärbt, als wäre sie mit Eiter in Kontakt gewesen. Die Sinus erweisen sich erfüllt von schwarzem und klebrigem Blute, die vorderen Stirnwindungen schmutzig grau verfärbt. Die ganze Ausdehnung des Stirnlappens wird von einem hühnereigrossen, mit fötidem Eiter erfüllten und von einer Art von pyogener Membran abgegrenzten Abscess eingenommen.

VII. Beobachtung von Knapp[1]). (1880.) Kombiniertes Empyem.

Typischer Entwickelungsmodus eines Empyems, ohne dass das ätiologische Moment festzustellen war. Unter Schüttelfrösten vollzieht sich bei einer 30jährigen Frau die Bildung einer Lid-Orbitalphlegmone. „Die äussere Hälfte des oberen Augenhöhlenrandes rot, geschwollen, hart und auf Berührung schmerzhaft“. Das Auge war mässig nach vorn und innen getreten. Auge normal, „nur geringe venöse Hyperämie der Netzhaut und leichtes cirkumpapilläres Ödem“. Nach 2 Tagen Incision, Entleerung vielen Eiters. Wohlbefinden. Am sechsten Tage Kopfschmerzen, stete Eingenommenheit, Erbrechen, am neunten Exitus letalis.

Sektionsbefund. Gyri des linken Frontallappens abgeflacht. Die zweite Windung war in der Mitte dunkelblau, an der Peripherie gelblich, im Umfange

[1]) Knapp: Ein von der linken Stirnhöhle ausgehender Orbital- und Cerebralabscess mit tötlichem Ausgange. Autopsie. Archiv für Augenheilkunde. 1880. pag. 448.

einer Kreisfläche von 4 cm im Durchmesser. Die Basis des Stirnlappens, soweit sie über dem Orbitaldache lag, zeigte eine der oben beschriebenen Stelle entsprechende Verfärbung und war mit der harten Hirnhaut an einer runden Stelle von 1 cm Durchmesser fest verwachsen. Nur hier war die Dura bläulich und mit wenigen anhaftenden Eiterflocken bedeckt. Dieser runde Fleck der Dura lag auf einer gleich grossen nekrotischen Knochenstelle am inneren vorderen Abschnitt des horizontalen Stirnbeinfortsatzes. In dieser eine Perforation, welche in das temporale Ende der Stirnhöhle führt, letztere voll fötiden Eiters. Die der Augenhöhle zugewandte Knochenfläche von Periost entblösst, weiss, rauh, aber nicht nekrotisch. Orbita frei von Eiter. Die mit der Stirnhöhle zusammenhängenden vorderen Siebbeinzellen gleichfalls mit übelriechendem Eiter erfüllt und mit verdickter Schleimhaut bekleidet. Eine Kommunikation der Augenhöhle mit der erweiterten Stirnhöhle oder den Siebbeinzellen liess sich nicht auffinden. Augapfel, Sehnerven, Orbitalgewebe zeigten nichts Abnormes. Abscess im linken Frontallappen des Gehirns.

VIII. Beobachtung von Huguenin[1]) (1882).

Eine weitere hierher gehörige Beobachtung deutet Huguenin bei Besprechung seines pag. 171 f. mitgeteilten Falles einer meningealen Infektion von akut entzündeten Stirnhöhlen aus leider nur an: „Man ist in solchen Fällen eben nicht immer in der glücklichen Lage, in der wir uns bei einem früheren Falle der Art befanden, in welchem die chronisch entzündete Stirnhöhle eine Perforation des Knochens nach innen zeigte, und von der betreffenden Stelle eine mit Gefässen versehene bindegewebige Verlötung der Dura mit der Pia und der Pia mit der Hirnoberfläche; das ganze verbindende Bindegewebe war eitrig infiltriert, die Pia im Zustande schwerer citriger Entzündung."

IX. Eine fernere Beobachtung glaube ich in der Mitteilung von Carver[2]) finden zu sollen, obschon Autor dieselbe als „acute necrosis of the orbite" auffasst.

„Ein kräftig aussehender, 21jähriger Lehrer befand sich bis zum 28. März ganz wohl. An diesem Tage begann das linke Auge zu schwellen und schmerzhaft zu werden. Schnelle Zunahme der Schwellung, Exophthalmus. Es wurde eine Incision gemacht und eine Wenigkeit „Fluid" entleert. Am folgenden Tage nochmalige Incision, worauf sich Eiter entleerte. Am 30. März klagte Patient über Schmerzen auf dem Scheitel.

Bei der Aufnahme in das Hospital zeigte sich das linke Augenlid geschwollen, das umgebende Gewebe ödematös, der Bulbus protrudiert, die Konjunk-

---

[1]) Huguenin: Zur Kasuistik der Meningitiden. Korrespondenzblatt der Schweizer Ärzte, 1882, Nr. 4, pag. 103.

[2]) Carver, Acute Necrosis of the Orbite, Cambridge medical Society 1883, 4. Mai. British. medical Journal 1883, I. Vol. pag. 1183 (16. Juni).

tiva stark chemotisch, so dass die Kornea kaum sichtbar war, die betreffenden Teile stark schmerzhaft. Temperatur 103°, Puls 120, hart und voll, Haut trocken und heiss. Patient hatte keine Delirien, sondern war ganz bei Besinnung. Ein „poultice" wurde verordnet, Calomel und Colocynth gegeben und die chemotische Konjunktiva scarifiziert. Am 31. März war der Schmerz geringer, die Entleerung aus dem Lide profus und reichlich, leichtes Delirium des Nachts. Gegen Abend wurde Patient stark delirös mit Muskelzuckungen und lautem Stöhnen. Temperatur 104, Puls 124. Narkose. Der tastende Finger drang durch die Lidwunde rückwärs bis zur Spitze der Orbita vor, das Orbitaldach fühlte sich rauh an und war von Periost entblösst. Starke Delirien während der Nacht, Exitus am nächsten Morgen früh 8 Uhr.

Der Sektionsbefund ergab: Das ganze Orbitalgewölbe gelbgefärbt, trocken, entblösst, Frontalsinus mit Eiter erfüllt, die auskleidende Membran akut entzündet, Öffnungen und Knochen der Nase gesund; Dura mater an der Stelle, welche der Mitte des Orbitaldaches entspricht, verdickt, adhärent und abgestorben, alle Hirnwindungen mit zähem Eiter bedeckt, der obere Sinus longitudinalis mit schmutzig grauem Eiter angefüllt. Es lagen keinerlei Zeichen von Syphilis oder Verletzungen vor. Patient hatte jahrelang an Ausfluss aus der linken Nase gelitten und oft das Gefühl von Verstopfung der Nase gehabt. Letzterer schrieb den Anfall einer Erkältung zu".

X. Beobachtung von W. C. Sillar[1]). Die leider sehr aphoristische und dürftige Mitteilung ist folgende:

„Sillar berichtet über einen Arbeitsmann, welcher lange Zeit von einem widerlichen, nur ihm selbst bemerkbaren Geruch in der linken Nasenhälfte belästigt worden war. Behandlung mit Einblasungen und anderen lokalen Mitteln, indes ohne Erfolg. Ein Spezialist für Hals- und Nasenkrankheiten diagnostizierte einen Abscess im Sinus frontalis. Dieser wurde eröffnet. Der anfangs gute Ausfluss wurde allmählich septisch. Kurz danach überlief den Patienten plötzlich ein Schauer und er wurde schnell komatös. Auf Grund der Krankengeschichte diagnostizierten die Ärzte einen Abscess im linken Stirnlappen, ohne durch irgend welche Symptome eine Stütze in der Lokalisation der Affektion zu finden. Man beschloss zu trepanieren. Bei dieser Operation, 36 Stunden nach Eintritt des Schauers, fand man einen Abscess in der Spitze des linken Stirnlappens; öffnete ihn ohne jedoch dem Patienten zu helfen, der 24 Stunden darnach starb".

XI. Beobachtung von Köhler[2]) (1890) aus der v. Bardelebenschen Klinik.

„22 Jahre alter Student, stark verfallen, mit ikterischer Hautfarbe, hohem Fieber, etwas benommen eingeliefert. Anamnese nicht zu erheben. Stirn auf

[1]) C. W. Sillar, Royal medical Society 6. Juni. Edinburgh medical Journal Vol. XXXV, 1889, Aug., pag. 178.

[2]) Charité-Annalen 1892. A. Köhlers Bericht über die chirurgische Klinik des Geheimrats v. Bardeleben für die Zeit vom 1. April 1890 bis 31. März 1891, pag. 333.

Druck empfindlich. Auf dem linken Tuber frontale fluktuierende Schwellung. Keine Lähmung, keine Kontrakturen. Der Abscess wurde geöffnet. Von dem mit kleinen Eiterherden durchsetzten missfarbigen Knochen wird ein über thalergrosses Stück mit dem Meissol entfernt. Der Sinus frontalis eröffnet, überall entleerten sich mässige Mengen stinkenden Eiters. Die vorliegende Dura war obenfalls missfarbig. An mehreren Stellen quoll aus ihr derselbe Eiter hervor. Hinter der gespaltenen und excidierten Dura lag ein grosser Abscess; die Pia war getrübt, missfarbig und mit Eiter infiltriert. In die Stirnhöhle wurde ein Drain eingelegt (Kommunikation mit der Nase bestand nicht) und die übrige Wunde nach Durchspülung mit Sublimatlösung mit Jodoformgaze tamponiert. Die Operation hatte keinen Einfluss auf die Weiterverbreitung der Meningitis; der Kranke starb am nächsten Tage. Wie die Sektion ergab, war die Basis besonders am Schläfenlappen und Kleinhirn links mit Eiter belegt. Die Keilbeinhöhle war frei, in der linken Stirnhöhle lagen missfarbige, schmierige Massen, in der rechten kein Eiter, sondern dicker, sulziger Schleim".

XII. Beobachtung von Zirm[2]) (1892), welche zur Thrombose der Hirnsinus führte.

Eine 46jährige Frau bekam vor 8 Tagen einen rasch vorübergehenden epileptiformen Anfall und besitzt seit 2 Tagen höchstgradigen linksseitigen, seit 1 Tage geringen rechtsseitigen Exophthalmus. Links Lagophthalmus. Haut der Lider blaurot und stark geschwellt, Konjunktiva bulbi gleichfalls blaurot und zum Teil blutig suffundiert; Kornea rauh und stark getrübt, Pupille weit und starr, Bulbus-Kapsel stark gespannt, Druck auf den Augapfel sehr schmerzhaft. Bei Abtastung des Orbitalrandes findet sich keine Schwellung, Fluktuation oder grössere Schmerzhaftigkeit. Rechts sind alle Erscheinungen viel weniger ausgesprochen. Mit Rücksicht auf den beiderseitigen Exophthalmus und die meningealen Erscheinungen wurde die Diagnose auf Thrombosierung beider Sinus cavernosi gestellt. Exitus Tags darauf.

Die Sektion ergab: Zellgewebe über dem linken Arcus superciliaris blutig infiltriert, in den den Nervus frontalis begleitenden Venen schwarzrote Thromben, die duralen Venen der mittleren Schädelgrube meist thrombosiert, eiterig infiltriert. Im Sinus cavernosus beiderseits, namentlich links, braungraue, jauchige Flüssigkeit. Rechts sind die Venen in der Muskulatur der Pterygoidei thrombosiert, und stellenweise hämorrhagisch infarciert. Die Schleimhaut der linken Stirnhöhle schwarzgrau lich verfärbt, in derselben weisslicher, fast etwas krümlicher, übelriechender Eiter. Das Zellgewebe der Orbita injiziert; lateral vom Nervus opticus ein mit stinkender Jauche gefüllter Abscess mit glatter Wand, hervorgegangen aus Vereiterung und Verjauchung der Venenthromben.

„Es unterliegt in diesem Falle wohl keinem Zweifel, dass der Ausgangs-

[2]) Zirm: Exophthalmus und Thrombose der Hirnsinus. Wiener med. Wochenschr. 1892, Nr. 26, 27, 28.

punkt der ganzen Erkrankung in dem Empyem der Stirnhöhle zu suchen ist, indem die hier entstandene, jedenfalls infektiöse Entzündung durch die Diploëvenen als Thrombophlebitis auf die retrobulbären Venen fortgeleitet wurde. Von hier erst ist längs der Venae ophthalmicae die Phlebitis auf den linken Sinus cavernosus übergegangen."

XIII. Beobachtung von Redtenbacher[1]) (1892):

34jährige Frau — Vater an Diabetes, Mutter an Lungenentzündung verstorben — war immer gesund, hat 3 gesunde Kinder geboren. Dritte Entbindung am 16. November 1889, normaler Verlauf des Wochenbettes. Am 29. November Erkrankung an starkem Schnupfen mit hohem Fieber. Anfangs Dezember schwoll das linke obere Augenlid an, welche Anschwellung für Rotlauf gehalten wurde. Am 6. Januar plötzlich tiefe Ohnmacht, klonische Krämpfe, zugleich zeigte sich eine kleine Anschwellung in der behaarten Kopfhaut über der Stirn, die von einem Chirurgen für ein Atherom erklärt wurde; seitdem öfter Kopfschmerz, epileptiforme Anfälle, Schwäche der rechten Körperhälfte. Geschwulst am rechten Auge von Adler am 6. Januar 1890 eröffnet, Wunde heilte nicht zu, fortan heftiger Kopfschmerz und fortschreitende Apathie.

Der Status am 10. März stellte fest: „über der linken Hälfte des Stirnbeins im Bereiche der behaarten Haut eine flache Geschwulst von der Grösse einer halben Wallnuss, über welcher die Haut gerötet ist. Über dem linken oberen Augenlid eine linsengrosse Fistelöffnung, aus welcher sich dicker Eiter ausdrücken lässt. Die rechte Hälfte des Gesichtes schlaffer. Die Pupillen mittelweit, verengern sich sehr wenig uud träge auf Licht. Die äusseren Augenmuskeln funktionieren gut". Gesicht und Gehör gut, keine Sprachstörung, Steifigkeit des Nackens und Schmerzen, obere Extremitäten frei, untere paretisch, Sensibilität intakt, Inkontinenz der Blase und des Darms, Urin frei von Zucker und Albumen.

Am 14. März: Starker Stupor; Eröffnung des Abscesses am linken Auge und des Atheroms am Schädel. Am 16. März „ausgesprochene Neuritis optica konstatiert von Koenigstein". „Pupillen von mittlerer Weite, reagieren träge auf Licht, der linke Bulbus weicht etwas nach aussen ab". Nackenstarre, Schluckbeschwerden, Kontrakturen, nach einigen Tagen Exitus.

Obduktionsbefund: „Links von der Mittellinie eine von der Gegend der Kreuznaht nach vorne verlaufende, 4 cm lange, in der Mitte klaffende Schnittwunde, von der aus die Haut ringsum eine Strecke weit bis 3 cm abgehoben, blutig eitrig infiltriert erscheint. Am Grunde dieser Wunde, und zwar im vorderen Winkel eine erbsengrosse Lücke im Schädeldache, entsprechend der Stelle der erwähnten halbwallnussgrossen Geschwulst. Am oberen Augenlide eine quergelagerte 1 cm lange Schnittwunde. Die linken Augenlider und ihre Umgebung etwas geschwellt. Die Schädeldecken blass, in der Umgebung der Schnittwunde das subkutane Zellgewebe eitrig zerfallen. Die Beinhaut infiltriert und gewulstet, verdickt, besonders in der Umgebung der angegebenen Lücke,

[1]) Redtenbacher: Hirnabscesse und Eiterung im Sinus frontalis nach Influenza. Wiener med. Blätter 1892, pag. 200.

aussen abgeschmolzene Ränder zeigend. Der Schädel lang, 4 bis 5, im Stirnteile bis 7 mm dick, hier auch ziemlich kompakt, an seiner Innenfläche gewulstet und dabei rauh, fester mit der harten Hirnhaut, besonders am Stirnbein, verwachsen, bis auf eine von der linken vorderen Schädelgrube nach aufwärts bis zur Mitte der linken Stirnbeinschuppe reichende Stelle, an der die Dura teilweise vom Knochen abgelöst ist. Am Knochen daselbst eine fast $^1/_2$ cm lange, (soll wohl heissen „breite") seichte Rinne, die bogig gekrümmt mit einem kurzen Ausläufer nach aussen versehen, von der Gegend linkerseits von der Crista galli bis zu der Lücke sich erstreckt, welche ungefähr daumenbreit von der Mittellinie entfernt ist. Diese seichte Rinne von zerfallenem Granulationsgewebe ausgekleidet; rings um dieselbe der Knochen gewulstet, von glatten Osteophyten warzig, von Gefässlücken porös, dunkel gerötet. Ausserdem finden sich kleinere, seichte Erosionen, an der inneren Fläche des Schädeldaches neben der angegebenen Furche und über dem linken Orbitaldache zwei Stellen, eine kleine bohnengrosse und eine weiter nach aussen halb so grosse, innerhalb welcher die den Sinus frontalis abschliessende dünne Knochenlamelle fahl verfärbt, sequestriert erscheint. Linkerseits neben der Crista galli am Ende der angegebenen Furche eine halbkaffeebohnengrosse, nach dem Sinus führende Lücke. In der Mitte des linken oberen Orbitalrandes, am Grunde des eröffneten Abscesses im Lide ein bohnengrosser Substanzverlust mit einem halb so grossen dünnen Sequester und über der Nasenwurzel eine dreieckige, spaltförmige, quergelagerte, bei 4 mm lange und fast 2 mm breite Lücke, welche beide in den Sinus frontalis führen. Die Dura über der Spitze des linken Stirnlappens gegen die mediale Fläche desselben und an diesem selbst mit der Arachnoidea durch zarte, vaskuläre Pseudomembranen verwachsen. Die Hirnwindungen, besonders am linken Stirn- und Scheitellappen, abgeplattet. Der linke Stirn- und Scheitellappen enorm geschwellt, so dass ersterer weit die Mittellinie überragt; der linke Ventrikel vollständig verschlossen, der rechte hochgradig verengt, wodurch die linken Ganglien weit nach hinten verdrängt sind. An der Spitze des Stirnlappens ein erbsengrosser und linkerseits ein nussgrosser, mit dickem grünen Eiter erfüllter, von einer dicken, fettgelben Granulationsschichte ausgekleideter und darüber hinaus von einer 1 bis $1^1/_2$ mm breiten Schwiele abgegrenzter Abscess. Über dem im linken Stirnlappen ein wallnussgrosser, nur eben scharf abgegrenzter, bis an die Rinde reichender Eiterherd; die umgebende Hirnsubstanz in der linken Hemisphäre bis in den Scheitellappen und bis in die innere Kapsel hinein sehr stark oedematös geschwellt und gelockert. Sonst das Hirn blutarm, Schädel an der Basis usuriert". „Linke Lunge an der Spitze, die rechte in grossem Umfange angeheftet, an beiden Spitzen schwielige Knoten, sonst die Lungen nach hinten blutreich, an der Spitze des rechten Unterlappens mehrere erweiterte Bronchien mit Eiter erfüllt."

XIV. Beobachtung von Schindler[1]). (1892.)

„21 Jahre alter Soldat ist wahrscheinlich an Influenza erkrankt, er leidet

[1]) Schindler: Archives de médecine et de pharmacie militaires 1892. Mitgeteilt nach Wiedemann pag. 28 ff.

an heftigem Schnupfen und Husten, hat abendliche Temperatur von 40,5, sehr heftigen Kopfschmerz, Ödem und Rötung des linken oberen Augenlides. Ein Trauma dieser Gegend war nicht vorausgegangen, Bulbus normal, keine Sehstörung. Am inneren Ende der Augenbraue, nahe der Nasenwurzel, war ein Vorsprung von knöcherner Härte fühlbar, die darüber liegende Haut war nicht verändert. Der geringste Druck auf diese Stelle war äusserst schmerzempfindlich. Der innere Orbitalrand zeigte eine gleichmässige, geringe, auf Druck nicht empfindliche Schwellung. Durch eine Einspritzung von Kresollösung in die Nase wurden aus der linken Nasenöffnung Blut und schleimig-eitrige Massen entleert. Die Desinfektion der Naso wurde wiederholt. In der folgenden Nacht delirierte der Kranke und hatte unwillkürliche Urin- und Stuhlentleerung. Am nächsten Tage hat Patient erbrochen. Am folgenden Tage klagt Patient weniger über Kopfweh, vielmehr über Schmerzen der linken oberen Extremität, hauptsächlich in Höhe des Humeroskapsulargelenkes. Die Bewegungen des betroffenen Gelenkes sind frei, es besteht keine Anschwellung, Druck ist schmerzhaft. Die folgende Nacht ist schlecht. Der Patient befindet sich in einem komatösen Zustande, aus dem man ihn herausreissen kann; er giebt nur unzusammenhängende Antworten. Der Ausfluss schleimig-eitriger Massen aus der Nase dauert fort. Andauernd hohe Körperwärme. Man beobachtet Kontrakturen in der linken oberen Extremität. Wegen dieser cerebralen Symptome wird die Trepanation des Sinus frontalis gemacht. Durch die Trepanationsöffnung entleeren sich einige Tropfen Eiter. Eine Einspritzung antiseptischer Lösung in den Sinus fliesst aus der Nase aus. Dieser Eingriff hatte keine Besserung zur Folge, das hohe Fieber blieb bestehen, die folgende Nacht war sehr unruhig. Am nächsten Tage traten Kontrakturen in beiden oberen Extremitäten auf. Steifigkeit im Genick, mässigo Erweiterung der Pupillen, Insensibilität der Bulbi. Die Kontrakturen hörten auf, dafür klagt Patient über heftige Druckempfindlichkeit der Schulter, die weder gerötet noch geschwollen ist. Später traten zahlreiche klonische Konvulsionen an den oberen Extremitäten und im Gesicht auf. Der Zustand blieb im wesentlichen bestehen während der beiden nächsten Tage. Man konstatierte einen umfangreichen Abscess in der Gegend des linken Infraspinatus, durch eine Incision wird eine grosse Menge dickflüssigen Eiters entleert. Hiernach trat wesentliche Besserung ein. Die Temperatur wurde niedriger. Die Konvulsionen der oberen Extremitäten und des Gesichts liessen nach. Nur die schon im Beginn der Erkrankung aufgetretene Sprachstörung bleibt bestehen, es wurde sogar momentane Aphasie einmal beobachtet. Die Besserung schreitet schnell vorwärts, bis ganz plötzlich, etwa 2 Wochen später der Patient auffallend somnolent wird. Dieser Zustand verschlimmert sich schnell, man hat Mühe, ihn zu erwecken. Da man eine Eiteransammlung im Sinus befürchtet, wird die Wunde wieder eröffnet, aber der Sinus ist leer, die eingespritzte Flüssigkeit fliesst grösstenteils aus der Nase aus. Vier Stunden später verfiel Patient in ein Coma und starb am nächsten Morgen, ohne daraus wieder erwacht zu sein. Die Autopsie ergab das Vorhandensein eines grossen Abscesses in der Gegend der zweiten und dritten linken Stirnwindung, der mit dem Sinus frontalis durch einen Eitergang in Verbindung stand. Die obere Sinuswand zeigte eine kleine Perforation."

XV. Beobachtung von M. Lennox Browne[1]) (1893).

N. Y., 63 Jahre alt, Wäscherin, war angeblich immer gesund, bis auf eine nervöse Schwäche und hysterische Zufälle. Vor fünf oder sechs Jahren bekam sie „a welling just over tho nose, between the eyes", welche mit dem Eintritt einer profusen Entleerung aus der Nase kleiner wurde. In Intervallen von etwa je sechs Monaten kehrte die Schwellung wieder, die mit einer bedeutenden Nasenverstopfung verbunden war und immer erst nach dem Ausflusse aus der Nase schwand. Im Oktober 1891 enorme Kopfschmerzen, Lidorbitalphlegmone, längere Zeit Fomentationen und Perforation am inneren oberen Orbitalrand. Der Ausfluss verharrt. Dieserhalb Aufnahme ins Spital.

Befund am 21. März 1892. Schwaches, anämisches Individuum, sehr deprimiert. Beide Nasenlöcher erweisen sich bei der Rhinoscopia anterior verstopft. „The left one is so filled with dried discharge that the landmarks are quite unrecognizable; the right is seen to be obstructed by polypoid masses, but the turbinal bodies on each side are shrunken". Kleine Fistelöffnung über dem inneren Lidbande, aus welcher fötider Eiter hervortritt und in welcher eine Sonde einen Zoll weit median und nach hinten geführt werden kann, woselbst sie auf toten Knochen stösst. Leitet man eine Sonde vom linken Nasenloch nach aufwärts in der Richtung des Infundibulum, so findet man gleichfalls nekrotische Knochen. Auch die Untersuchung des Orbitalsinus ergiebt entblössten Knochen, wenn die Sonde $^3/_4$ Zoll eindringt. Augenhintergrund normal, keine cerebralen Symptome, ausser einer grossen Apathie und Reizbarkeit.

25. März. Trepanierung des Orbitalsinus, der von Eiter erfüllt ist. Bei dem Versuche eine Sonde in der Richtung des Infundibulum durchzuleiten, ging dieselbe weit nach rückwärts und nach rechts. Infolge hiervon nahm man Abstand, einen Eingang in die Nasenhöhle zu finden oder zu forcieren. Reinigung der rechten Nase von Polypen, Einlegung eines Drains, Schluss der Wunde. Patientin kam nicht mehr zu vollem Bewusstsein, Coma und Exitus nach 48 Stunden. Autopsie. „Bei Eröffnung des Craniums kam Eiter zwischen der Dura mater und dem Stirnbein heraus. Man fand die Dura ungefähr zwei Zoll weit auf der Orbitalplatte und nach rückwärts nach der Orbito-sphenoidal-Region also fast längs der ganzen vorderen. Cerebralgrube von der Oberfläche des Knochens abgehoben. Sowohl über dem Frontal- wie über dem Sphenoidal-Lappen wurden „Flaky patches of Lymph" in der Arachnoidea gefunden.

Die Gefässe der Pia mater sind stark blutüberfüllt. Der linke Frontalsinus enthält Eiter und Detritus. Die äussere Öffnung findet sich im Niveau des Orbitalrandes. Innen ist eine rauhe Öffnung vorhanden, etwa ein Zoll über der Crista galli und nach links, welche in den Periduralraum führt.

Die Lamina cribrosa war nekrotisch und erweicht „in process of breaking down"; eine Sonde, die man durch das Nasenloch nach aufwärts führte, ging durch die nekrotische Stelle hindurch und trat in die Schädelhöle ein. Die

---

[1]) Lennox Browne, A case of Suppuration of the frontal Sinus, the Journal of Laryngologie, Rhinologie and Otologie. VII. Nr. 1, pag. 53 ff.

nekrotische Platte entsprach nach dem Teile, welchen die Sonde bei der Untersuchung getroffen hatte.

Es konnte keine Kommunikation zwischen der Nasenhöhle und dem Sinus entdeckt werden.

Die oberen und unteren Muscheln erwiesen sich mit fötidem Granulationsgewebe bedeckt, die mikroskopische Untersuchung der unteren zeigte eine fortschreitende Atrophie. Operationswunde fest vereinigt."

XVI. Beobachtung von Hoppe[1]) (1893) aus Schmidt-Rimpler's Klinik.

55jähriger, nie infiziert gewesener Mann, litt seit 6 Jahren an kariösen Zähnen. Öfteres Anschwellen der rechten Wange. Seit 2 Jahren fötider, citeriger Ausfluss aus der rechten Nasenöffnung. Vor 6 Monaten Entstehung eines in seiner Grösse wechselnden Exophthalmus.

Bei der klinischen Aufnahme (11. Nov. 1892) wird ein etwa 9 mm betragender Exophthalmus mit Beweglichkeitsbeschränkung nach oben innen und Doppeltsehen konstatiert. Druck auf eine bohnengrosse, weiche Geschwulst im inneren oberen Orbitalwinkel bringt fötiden Eiter aus der Nase zur Entleerung. Visus od $= {}^{6}/_{18} - {}^{5}/_{12}$, sonst alles normal.

Nasendouchen nützen nichts, „weshalb dem Eiter ein neuer Abflussweg geschaffen wird durch eine Drainage vom medialen Teile des oberen Konjunktivalsackes aus". Am nächsten Tage tritt unter Kopfschmerz, Fieber etc. starke Schwellung des Oberlides auf. Die Conjunctiva palp. drängt sich als dicker, ödematöser Wulst vor die Lidspalte; Exophthalmus stärker, im inneren oberen Winkel der Orbita Fluktuation, Incision $^{3}/_{4}$ cm oberhalb und etwas einwärts vom Ligamentum int., Entleerung massenhaften Eiters, mit der Sonde wird rauher Knochen am inneren oberen Orbitaldach gefühlt, „grosse Usur an unterer Sinuswand". Ein kleines centrales Korneageschwür entsteht nach einiger Zeit und perforiert. Sonst entschiedene Besserung. Später neuerliche Verschlechterung; Auftreten eines Erysipelas fasciei; Sistierung der Sekretion; Exitus lethalis am sechsten Tage nach der letzten Attaque (20. Dezember).

Die sehr genaue Sektion (Dr. Cordua) ergab „eine eitrige Infiltration der Pia mater, an der vorderen Konvexität des rechten Stirnlappens beginnend, bis zur Höhe des rechten Stirnlappens reichend und daselbst über die Mittellinie hinaus auf den linken Scheitellappen in Thalergrösse übergreifend". In dem Sinus nur gutartige Gerinnsel. „Etwa 1 cm nach rechts und vorn von der Crista galli fand sich ein kirschkerngrosser Knochendefekt mit zugeschärften, glatten Rändern, ungemein ähnlich den am oberen Schädeldach und in der mittleren linken Schädelgrube zahlreich sich vorfindenden Pacchionischen Grübchen, aber mit dem wesentlichen Unterschiede, dass dem Defekt entsprechende Granulationen hier wie auch in weiterer Umgebung gänzlich fehlten, während die den Grübchen entsprechenden Pacchionischen Granulationen sonst nirgends vermisst wurden.

[1]) Hoppe: Beitrag zur Kenntnis der Erkrankungen des Sinus frontalis. Klinische Monatsblätter f. Augenheilkunde, 1893. Mai p. 160.

Über diesem Knochendefekt erschien die Dura mater getrübt in der Ausdehnung eines Daumennagels, am Rande des Bezirks erblickte man einen Kranz zarter Gefässreiser. Hier befand sich die untere Grenze der Eiterinfiltration der Pia mater.

Von der Stirnhöhle her legte sich über den Defekt eine ca. $^1/_2$ mm dicke, glatte, halbdurchscheinende, elastische Membran, die makroskopisch anscheinend nicht wesentlich veränderte Stirnhöhlenschleimhaut. Eine Perforation der Membran war trotz genauer Nachforschung nicht zu entdecken. „Der Defekt lag dort, wo die obere cerebrale Wand in die untere orbitale übergeht. Letztere wies einen Defekt von der Grösse eines Daumennagels mit unregelmässiger rauher Umrandung auf."

Im Cavum des Sinns befand sich ein halber Fingerhut voll eines schleimigen Eiters. Die Wandungen waren bedeckt mit einer grauweissen, leicht gelblichen Schicht rahmigen, stinkenden Eiters, im übrigen schien die Schleim haut glatt und nicht auffällig verändert. Derselbe Befund in der Highmorhöhle; Ductus naso-frontalis absolut frei. Am Ostium nasale und im ganzen mittleren Nasengange starke graurote, sulzige Schwellung der Schleimhaut. Hier sassen in letzterer auch 3 gerstenkorngrosse, prominierende Eiterbläschen mit stinkendem, gelblichweissem Inhalte.

Der in toto mit dem hinteren Bulbusabschnitt herausgenommene Orbitalinhalt erschien makroskopisch normal, desgleichen der Optikus mit seinen Scheiden; Venen der Orbita, Chorioidea, Retina stark mit Blut gefüllt. Im übrigen die Augenhäute sowie der Optikus mit seinen Scheiden pathologisch nicht verändert. Nirgends im Orbitalgewebe Bakterien nachweisbar.

XVII. Beobachtung von Hans Schaefer (1883). Obschon hier die Erkrankung der Stirnhöhle sekundär war, nämlich zu einem Siebbeinzellen-Empyem hinzugekommen, auch nicht die Ursache zum Exitus letalis wurde, scheint mir ihre genaue Kenntnis doch zur Beurteilung analoger Sinusaffektionen von Interesse.

28jähriger Soldat, von gesunden Eltern abstammend, stets gesund, auch nie infiziert gewesen, erkrankte unter Kopfschmerzen an Schnupfen, Schwellung des rechten Lides, Schmerz im Auge, Druck in der Stirn- und Nasengegend (27. März): nach einigen Tagen tritt bei Zunahme der Erscheinungen reichlicher, schleimigeitriger, übelriechender Ausfluss aus der rechten Nasenhälfte auf und hielt durch zwei Tage an. Leichtes Fieber. Sekretion aus der Nase geringer, dagegen die Schwellung der Lider hochgradig, undeutliche Fluktuation am oberen Orbitalrande. 2. April Incision. Austritt von etwas flockigem, fötidem Eiter. Die Schwellung und Spannung des unteren Lides

[1]) Hans Schaefer, Ein Fall von ulceröser Entzündung im Bereiche der rechten Siebbeinhälfte mit letalem Ausgange. Prager med. Wochenschr. 1883. Nr. 20, pag. 189.

und der Jochbeingegend wird stärker. Stärkeres Fieber. Fluktuation am anderen Ende des Os zygom. 4. April Incision und Freilegung einer grossen Abscesshöhle, welche um das äussere Lidende herum mit dem Orbitalabscesse kommuniziert. Der Ausfluss bleibt reichlich, trotzdem neue Schwellung zwischen der Nasenwurzel und innerem Lidwinkel. Incision auch hier (9. April) und Entleerung von fötidem Eiter. Bei der Irrigation, die konsequent geübt wird, fliesst Spülwasser aus der rechten Nasenhälfte ab. In der Tiefe von 3 cm fühlt die Sonde rauhen Knochen. 19. April, Abscesshöhle über dem Jochbeine geschlossen, bedeutende Abschwellung der Lider. Plötzlich meningitische Erscheinungen, Exitus 20. April.

Autopsie. Dura mater in der rechten vorderen Schädelgrube gerötet, an der Innenfläche mit einer dünnen, gelblichen Exsudatschicht bedeckt. Die inneren Hirnhäute, besonders an der Basis eitrig infiltriert. Venen stark gefüllt, Ventrikel weit, besonders rechts, voll trüber jauchiger Flüssigkeit. An der Basis des rechten, vorderen Gehirnlappens eine etwa 1 cm im Durchmesser haltende, missfarbige Stelle, im Bereiche des Gyrus orbitalis und der darüberliegenden Markmasse eine mehr als wallnussgrosse, mit grünlichem Eiter erfüllte, bis an die Hirnoberfläche reichende, mit pyogener Membran ausgekleidete Abscesshöhle, hinter dieser ein diffuser Eiterherd.

In der rechten vorderen Schädelgrube ist die Dura entsprechend der Mitte und dem inneren Abschnitte des Tegmen orbitae durch Eiteransammlung vom Knochen abgehoben und daselbst an einer linsengrossen Stelle ulcerös perforiert. Im Tegmen orbitae dextr. etwas nach einwärts von der Mittellinie desselben ein 2 cm langer, $^1/_2$ cm breiter, spaltförmiger, kariöser Defekt im Knochen.

Das Periost der rechten Orbita leicht abziehbar, oberhalb der oberen Augenmuskeln, entsprechend dem Knochendefekte, ein subperiostaler Eiterherd, nach vorne bis an den Orbitalrand reichend und medianwärts sich gegen das Siebbein fortsetzend; die Lamina papyracea an einer 1 cm im Durchmesser haltenden Stelle ulcerös zerstört. Auge ganz intakt.

Beide Stirnhöhlen mit Eiter erfüllt, Septum perforiert, Schleimhaut rechterseits stark verdickt, eitrig infiltriert, schmutzig rotbraun.

In den rechten Siebbeinzellen ein wallnussgrosser Eiterherd, die Knochenblättchen ulceriert, defekt, missfarbig. Eiter fötid. Die linke Siebbeinhälfte im Knochen nicht verändert. Die Schleimhaut der ganzen oberen Nasenpartieen gerötet, geschwellt und bis zum Perioste eitrig infiltriert.

Beide Kieferhöhlen enthalten fötiden, flockigen Eiter.

Dieser Beobachtungserie schliesse ich absichtlich nicht den Kipp'schen Fall [1]) an. Einmal handelte es sich dabei um keine

[1]) Da mehrfach und nicht immer richtig auf diese Beobachtung von Kipp*) Bezug genommen wird, hänge ich der Vollständigkeit halber ein Referat

*) Kipp: cases of disease of the frontal sinuses Transact of the americ. ophthal. society. Boston 1885, p. 712 und abscess of the frontal sinus, ethmoidal cells and sphenoidal sinus. Distension of the frontal sinus. N. Y. med. Journ. XL, Nr. 4, p. 103, citirt nach dem Jahresberichte für Ophthalmologie 15. Jahrg. 1885, pag. 638.

sekundäre Cerebralaffektion und zweitens muss es auch mehr als zweifelhaft bleiben, ob die zum Tode führende Pneumonie überhaupt in Beziehung zur Sinuitis stand, nicht vielmehr nur zufällig gleichzeitig das Individuum befiel.

Bevor wir versuchen, aus den mitgeteilten Krankengeschichten die gleichen oder abweichenden und besonderen Befunde zusammenzufassen, wiederholen wir die Erklärung, dass überall, wo ein manifestes Leiden des Sinus frontalis vorlag, wir dies als das Primäre ansahen, die übrigen Veränderungen an den umgebenden Knochen, im Cavum cranii, in der Orbita etc. aber als sekundär zu diesem hinzugekommen.

Von den angeführten 17 Fällen stellten **5 sogenannte kombinierte Empyeme** (Schütz, Knapp, Schäfer, Hoppe; Lennox Browne), **12 anscheinend reine** Stirnhöhlenempyeme dar. Und zwar handelte es sich bei ersteren um ein Stirn-Kieferhöhlen-, zwei Stirnhöhlen-Siebbeinzellen-, zwei Stirn-Siebbein-Kieferhöhlen-

an: „Es bestand Diplopie und Protusion des linken Auges. In der einen Seite der Orbita namentlich aber nach oben fühlte man einen harten unverschieblichen Tumor mit unebener Oberfläche. Die deckende Haut war normal und K. diagnostizierte ein vom Periost ausgehendes Sarcom. Er schickte sich an dasselbe zu operieren nnd nachdem er die Oberfläche blossgelegt hatte und dieselbe mit dem Finger explorierte, gab dieselbe, die übrigens knochenhart war, an einer Stelle nach und es entleerte sich eine beträchtliche Quantität sehr übelriechender Flüssigkeit.

K. machte nun eine ausgiebige Oeffnung in die vordere Wand, führte eine Drainageröhre ein und spritzte die sehr ausgedehnte Höhle täglich mit einer schwachen Salzlösung aus. Nachdem sich hierauf in den ersten 10 Tagen eine merkliche Besserung aller lokalen Erscheinungen eingestellt hatte, zeigte Patient plötzlich am 11. Tage die Symptome einer Pneumonie, welcher er in 6 Tagen erlag. Die Sektion ergab nun zunächst eine einfache Pneumonie, keinen Lungenabscess oder sonst ein Zeichen metastatischer Pneumonie. Der Frontalsinus, die Ethmoidalzellen und der Keilbeinsinus waren in eine einzige grosse Höhle verwandelt, welche in dem tiefsten Teile etwas Eiter enthielt. Die knöchernen Wände dieser Höhle waren cariös und mit zahlreichen Osteophyten besetzt. Die cerebrale Oberfläche wie der horizontale Teil des Stirnbeins war an einzelnen Stellen entfärbt. Die Dura mater überall normal, ebenso die Meningen und das Gehirn selbst. Auffallend war die völlige Abwesenheit aller entzündlichen Erscheinungen, welche auch die irrige Diagnose entschuldigt."

Empyeme. Meist war der Sinus frontalis zuerst befallen, die anderen Höhlen im Anschluss an diesen, einmal war das Empyem von der Kieferhöhle, ein anderes Mal von den Siebbeinzellen auf die Stirnhöhle übergegangen.

Die **Endursache** der reinen Stirnhöhlen wie der kombinierten Empyeme konnte wegen der leider mehrfach mangelhaften Mitteilungen nur 8 mal annähernd genau eruiert werden. Einmal wird ein Faustschlag, der ein halbes Jahr vorher die Orbitalgegend getroffen hatte, als veranlassendes Moment genannt, einmal alte Lues, dreimal Rhinitis chronica als wahrscheinlich hingestellt, zweimal datierte das Leiden von einer besonders heftigen Influenza und einmal schliesslich gesellte sich die Stirnhöhlenaffektion einer alten Antrumentzündung dentalen Ursprunges hinzu. Es muss betont werden, dass nur ein Individuum hereditär tuberkulös belastet war. Bei diesem fanden sich bei der Autopsie auch Zeichen überstandener tuberkulöser Prozesse in pulmonibus und einzelne Bronchicktasien.

Über die **Beschaffenheit der erkrankten Sinusschleimhaut** findet sich in 7 Berichten gar keine Notiz, in einem eine so mangelhafte, dass man nichts daraus schliessen kann; einmal wird die Schleimhaut als makroskopisch nicht wesentlich verändert und glatt aber mit einer grauweissen, leicht gelblichen Schicht rahmigen stinkenden Eiters bedeckt bezeichnet (Hoppe); indessen kann ich mir in Bezug hierauf die Bemerkung nicht versagen, dass meiner Meinung nach die Verdickung auf etwa $^1/_2$ mm schon als eine recht deutliche Veränderung anzusehen sein dürfte. Akut entzündet nennt Carver die auskleidende Membran, verdickt und geschwollen resp. noch weich Knapp und Paulsen, mit fleischartigen Auswüchsen bedeckt, die unter einander und mit einem grossen Nasenpolypen zusammenhängen Schütz, schwarzgraulich verfärbt Zirm.

Hinsichtlich des **pathologischen Inhaltes der kranken Stirnhöhlen** vermissen wir nur einmal eine Angabe (Redtenbacher), bei allen übrigen Beobachtungen wird derselbe ausdrücklich qualifiziert und zwar 11 mal als eiterig und copiös, daneben öfter

fötid, käsig, mit festen Krümeln versehen. In Hoppes Fall war nur etwa 1/2 Fingerhut schleimigen Eiters im Kavum anzutreffen, in dem Schindlers erstmals bei der Trepanation „einige Tropfen Eiter", bei der späteren Wiedereröffnung kein Eiter. Bezüglich dieser letzteren Beobaehtung Schindlers glaube ich einige Bemerkungen nieht unterdrüeken zu sollen.

Der Fall wird meines Eraehtens nur erklärlich — vorausgesetzt, dass das mir allein zugängliehe Referat ersehöpfend ist — wenn man annimmt, dass mit der stürmisch einsetzenden Influenza sogleich eine sehr bedeutende Sinuitis Platz griff. Diese führte, sei es, dass das Virus ungewöhnlich kräftig, sei es, dass die hintere Knochentafel besonders ungünstig beschaffen, d. h. stellenweise sehr dünn war, sei es schliesslich, dass eine alte chronische Stirnhöhlenerkrankung bereits den Durchbruch vorbereitet hatte, alsbald zu einer Usurierung oder Perforation, lokaler Verklebung der Dura mit der Pia und Einwanderung von Mikroorganismen in den Stirnlappen. Das Stirnhöhlenleiden bildete sich schnell ganz wesentlich zurück, die Duktusschleimhaut schwoll ab und es konnte das schleimig eiterige Sekret ungehinderten Abfluss finden. Deshalb traf man bei der ersten Trepanation, welche wegen der durch den entstandenen Abscess bereits ausgelösten cerebralen Erseheinungen vorgenommen wurde, nur noeh wenige Tropfen Eiter in der Stirnhöhle an, später bei der Wiedereröffnung sogar gar keinen. Die Beschwerden an der oberen Extremität und die Entstehung des Abscesses in der Gegend des Infraspinatus waren vielleicht auf eine Verschleppung von Keimen durch die Blut- oder Lymphbahnen zurückzuführen.

Als eine grosse Lücke bei allen 17 Fällen müssen wir den Mangel bakteriologischer Untersuehungen und die Feststellung der specifischen Mikroorganismen im Exsudate der Stirnhöhlen beklagen. Gerade auf Grund von ihnen — zumal rüeksichtlich der akut verlaufenden Fälle — würden sich möglieherweise wiehtige Fingerzeige für die Prophylaxe und für die Therapie haben ableiten lassen.

Von hohem Interesse erscheint die Feststellung **des Verhaltens des Ductus naso-frontalis** bei den ad exitum gekommenen Fällen. Leider finden sich nur 8 Angaben darüber; bei den anderen Sektionen wurde es augen scheinlich unterlassen, darauf zu achten Fünfmal wird ausdrücklich betont, dass der Ausführungsgang frei, mehrmals sogar, dass er weit gewesen sei. Nur Paulsen fügt eine Einsehränkung bei, wenn er sagt: der Weg naeh der Nase herab war frei und offen, obschon durch die angeschwollene Schleimhaut etwas verengt. Bei der Patientin von Schütz verlegte ein riesiger Polyp die sonst weite Öffnung. Allein in der Köhlersehen und Browneschen Beobachtung finden wir den Vermerk, dass keine Kommunikation mit der Nase bestand resp. gefunden wurde.

Es wäre ja immerhin denkbar, dass in dem Paulsenschen Falle intra vitam, namentlieh ante perforationem, die Schleimhautsehwellung im Duktus derartig gewesen wäre, dass sie sein Lumen undurchgängig gemacht oder an der oberen Mündung durch eine Falte verlegt hätte; bei den übrigen erscheint eine solche Annahme aber nahezu ausgeschlossen. Celliez hebt ausdrücklich hervor, dass der Eiter in die Nase abgeflossen sei.

Wir siud demnach in der Lage, den wichtigen Satz zu formulieren, dass eine sekundäre deletäre Beeinflussung des Gehirns bisher häufiger bei Stirnhöhleneiterungen mit **wegsamem**, denn mit **unwegsamem** Ausführungsgange aufgetreten ist. Die sekundäre deletäre Beeinflussung kann folglieh nieht allein in einem Abflusshindernisse des Sekretes gesueht werden.

Die ad exitum führende Folgeerkrankung des Gehirns wurde in **14 Fällen** durch eine **Usurierung oder Perforation der hinteren, cerebralen Sinuswand, zweimal** dureh eine **Thrombophlebitis** der Vena ophthalmica mit ihren Konsequenzen eingeleitet. Eine Mitteilung bleibt unverwertbar (Sillar).

Betrachten wir vorerst jene 14 Beobachtungen, bei denen ein Defekt in der hinteren Knochentafel festgestellt werden konnte!

Im Vordergrunde des Interesses stehen hierbei folgende Fragen:

1. Pflegt die Perforation der hinteren Wand mit ebensolcher an einer der beiden anderen Wände verbunden zu sein? und

2. wenn dies der Fall, in welchem zeitlichen Verhältnisse zu einander traten die Perforationen auf?

3. Findet sich eine besonders bevorzugte Stelle, oder ist der Ort der Perforation unbeständig und beliebig wechselnd?

Um eine Perforation der hinteren Wand allein handelte es sich dreimal (Celliez, Paulsen, Schindler); bei dem Celliezschen Falle stand aber ein Durchbruch der vorderen Wand jedenfalls nahe bevor. Vielleicht gehört in diese Kategorie noch die angedeutete Beobachtung von Huguenin. Viermal war ein Loch in der hinteren und zugleich in der vorderen Wand vorhanden (Richter, Köhler, Hoppe, Lennox Browne); zweimal in der hinteren und unteren (Bousquet, Knapp); einmal in der hinteren Wand und in der Lamina papyracea (Schäfer); einmal in der vorderen Wand und in der Lamina cribrosa des Siebbeins (Schütz). Ferner lagen zwei Foramina in der vorderen und neben mehreren kleineren seichten Erosionen, sowie zwei sequesterähnlichen Stellen, eines in der cerebralen Tafel bei dem Kranken Redtenbachers vor, während bei der Beobachtung Cavers keine eigentliche Öffnung nach der Schädelhöhle zu, sondern nur eine entzündliche Veränderung und Verklebung der Dura mater an einer umschriebenen Stelle des Knochens zu konstatieren war.

Bedeutungsvoll für die Beurteilung von operativen Eingriffen überhaupt dürfte die Feststellung der nahezu aus allen Beobachtungen zu folgernden Thatsache sein, dass abgesehen von den eigenartigen Fällen von Schütz, Schäfer, Browne und Hoppe die **Perforation der hinteren und vorderen resp. unteren knöchernen Sinuswand annähernd gleichzeitig erfolgte.** Eine ganz genaue zeitliche Feststellung kann natürlich nicht gegeben werden, doch bieten die cerebralen Symptome immerhin genügende Anhaltspunkte.

Die Grösse der Öffnung oder der nekrotischen Stelle in der hinteren Tafel ist sehr wechselnd und wohl

von individuellen Verhältnissen, ferner von der Dauer des Stirnhöhlenleidens und vielleicht auch von der Spezies der erregenden Mikroorganismen abhängig. Wir finden daher bei den Autoren Angaben von Kirschkerngrösse, bis zu eben wahrnehmbarer Kleinheit. Des Verhaltens der Ränder des Loches, sowie des umgebenden Knochens ist nur ausnahmsweise Erwähnung gethan worden. Hoppe beschreibt die Ränder als zugeschärft und glatt, Paulsen fand sie abgerundet und wie abgeschliffen und gleich der umliegenden Knochenlamelle an beiden Flächen in der Ausdehnung von mehreren Linien rötlich, osteoporotisch, spröde und beim geringsten Druck zerbrechbar.

Eine speziellere Feststellung der **Stelle**, an welcher die **Perforation an der hinteren Wand** erfolgte, wird bei 6 Beobachtungen entweder ganz vermisst, oder doch so ungenau geliefert, dass sie nicht verwertbar erscheint. Von den sonach restierenden 8 Fällen sass das Loch **fünfmal neben** und **ein wenig nach vorn von der Crista galli**, dreimal mehr temporalwärts und zwar bei einem Kranken annähernd gegenüber der Incisura supraorbitalis (Richter), bei einem zweiten in der Mitte des Orbitaldaches (Carver) und schliesslich bei dem dritten gegenüber dem Tuber frontale (Köhler).

Betrachtet man die eben genannten Örtlichkeiten bei einer Anzahl von Schädeln, so findet man, sehen wir von dem Köhlerschen Falle ab, bei welchem die Möglichkeit eines starken, die hintere Wand direkt mit getroffenen Traumas offen gelassen werden muss, dass sie mit den in der Regel dünnsten Stellen der hinteren Knochentafel zusammenfallen. Im allgemeinen zeichnet sich die Partie seitwärts sowohl nach vorn wie nach hinten von der Crista galli durch die geringste Dicke aus, in einzelnen Fällen wird sie aber noch durch etwas mehr schläfenwärts gelegene umschriebene kleine Stellen innerhalb der Impressiones übertroffen. Als prädisponierendes Moment zur Einschmelzung oder Nekrose bei länger bestehenden Empyemen, oder besonders malignen akuten Infektionen der Stirnhöhlenschleimhaut kommt auch für diese absolut dünnsten Partieen aber des weiteren noch hinzu, dass

in ihnen häufig, wie mich hierauf gerichtete spezielle anatomische Untersuchungen lehrten, kleine Venenstämmchen aus der Sinusschleimhaut durchtreten und sich in das durale Venennetz ergiessen. Nachdem, was wir an anderer Stelle bereits über die Genese der Perforationen gesagt haben, leuchtet die Wichtigkeit dieses anatomischen Verhaltens ein[1]). Die von Zuckerkandl[2]) bereits erwähnte Verbindung einzelner Venen der Stirnhöhlenschleimhaut durch Spalten der hinteren Sinuswand mit seinem Conus des Foramen coecum kann ich im übrigen nur bestätigen.

Einer besonderen Analyse bedarf meines Erachtens noch die von Redtenbacher mitgeteilte Beobachtung, einmal wegen der beispiellos zahlreichen Perforationen und der eigenthümlichen

[1]) Es darf nicht unvermerkt bleiben, dass Madelung seinen Schüler Wirth (Beitrag zur Lehre von den Stirnhöhleneiterungen, Dissert. Bonn 1881) die Bemerkung machen lässt: „Der Eiterdurchbruch beruht, nebenbei gesagt, fast stets auf einem primären entzündlichen Prozess an der hinteren Knochenwand der Stirnhöhle". Warum dieser tödliche Ausgang so selten und warum der Eiter fast immer nach vorn und unten durchbreche, sei nicht recht klar. „Vielleicht trägt dazu bei die aufrechte, etwas nach vorn geneigte Haltung des Kopfes während der längsten Zeit des Tages und die Form des Sinus, infolge dessen die Flüssigkeit besonders nach dieser Richtung hin einen Druck ausübt".

Und Hoppe sagt bei der Epikrise seines Falles: „Für die Entstehung des Defektes in der cerebralen knöchernen Sinuswand eine eiterige Einschmelzung anzunehmen, scheint uns nicht statthaft, so nahe das auch liegen würde. Die makroskopisch normale Beschaffenheit der deckenden Schleimhaut, das Fehlen von erheblichen Entzündungserscheinungen an der Dura mater, endlich die Schärfe und Glätte des Defektrandes weisen auf die Annahme einer senilen Knochenatrophie hin".

Hiergegen wäre zu bemerken, dass Hoppe an einer anderen Stelle die Schleimhaut als $^1/_2$ mm mächtig, also enorm verdickt bezeichnet, ferner dass er angiebt „über diesem Knochendefekt erschien die Dura mater getrübt in der Ausdehnung eines Daumennagels, am Rande des Bezirkes erblickte man einen Kranz zarter Gefässreiser. Hier befand sich die untere Grenze der Eiterinfiltration der Pia mater".

Hoppe denkt daher an „eine Fortleitung per continuitatem analog der Meningitis, z. B. nach eiteriger Entzündung der Paukenhöhle oder des Warzenfortsatzes auf dem Wege der in und aus dem Arachnoidealraum führenden Lymphbahnen" (Heubner).

[2]) Zuckerkandl, Normale und pathologische Anatomie der Nasenhöhle und ihrer pneumatischen Anhänge. Bd. I (II. Aufl.). pag. 136.

Lagerung des Falles überhaupt, sodann weil der Autor selbst darauf verzichtete, eine Epikrise zu liefern. Die pathologische Entwickelung war, wie ich glaube, folgende:

Durch Einwirkung eines ungewöhnlich malignen Virus vielleicht bei bereits vorhandener chronischer Sinuitis trat alsbald eine Periostitis sowohl auf der Aussenfläche der vorderen Wand am Margo orbitalis, die als Lidschwellung imponierte, als auch an der Facies cerebralis der hinteren Wand nahe der Crista galli auf. Diese letztere und ihre Produkte führten nicht zu einer Erweichung oder zum Zerfall der Dura mater, sondern nur zu einer Abhebung, die in unbedeutender Breite rinnen- oder furchenartig, ohne dass ein anatomischer Grund hierfür angegeben werden könnte, nach oben zur Stirnbeinschuppe zog und hier auch eine umgrenzte Periostitis an der Vorderfläche des Knochens veranlasst. Die stürmischen, am 6. Dez. eintretenden Gehirnerscheinungen kennzeichneten augenscheinlich die vollendete Perforation neben dem Hahnenkamme. Es kam zu einem Eiterguss in die Rinne und zur Bildung jener „atheromatösen" Geschwulst. Auch die Periostitis am Orbitalrande zeitigte eine partielle Nekrose und eine Lidorbitalphlegmone, die eröffnet wurde. Trotzdem hierdurch dem Eiter in der Stirnhöhle ein freier Abfluss geschaffen worden war, kam doch weder die Sinusaffektion zur Besserung, noch auch die Entzündung in den knöchernen Wänden zum Stillstande. Denn es werden im Sektionsprotokolle ausdrücklich kleinere seichte Erosionen an der inneren Fläche des Schädeldaches zumal neben der angegebenen Furche, ferner eine drei eckige Lücke über der Nasenwurzel und zwei kariöse Stellen, wovon die eine sogar kleinbohnengross genannt wird, an der hinteren Knochentafel hervorgehoben.

Bezüglich des Stadiums des Stirnhöhlenleidens handelte es sich bei unseren 14 Fällen fünfmal um exquisit chronische Empyeme, bei einem liegt über die Dauer keine Angabe vor, bei vieren ergiebt sich allein aus der Beobachtungszeit ein viermonatlicher Bestand.

Die verbleibenden 4 Beobachtungen sind geeignet, den Verdacht eines akuten Stirnhöhlenleidens zu erwecken.

Ehe wir aber ein akutes Leiden annehmen dürfen, welches so schnell zu einer Zerstörung des Knochens führt, muss eine vielleicht schon länger bestehende „latente" Eiterung sicher ausgeschlossen werden. Das wird aber zumeist mit grossen Schwierigkeiten verknüpft beiben und ist jedenfalls in den angezogenen Fällen nirgends gelungen.

Dass gewisse maligne Infektionen eine akute umschriebene Zerstörung einer der Wände im Gefolge haben können, ist bereits dargethan worden. Sichergestellt erscheint dieses Vorkommen für das Erysipelas-Kontagium, als überaus wahrscheinlich für manche Arten von Strepto- und Staphylokokken, vielleicht auch von Influenzabacillen und von Fränckelschen Pneumokokken. Die sorgfältige bakteriologische und histologische Analyse aller weiteren, wie ich glaube, gar nicht so seltenen, deletär verlaufenden Fälle von schweren Infektionen der Nase und ihrer Nebenhöhlen dürfte nach dieser Richtung bald Aufklärung bringen.

Den Beweis, dass überhaupt ganz akute Nasen- und Stirnhöhlenleiden zu einer todbringenden Meningitis führen können, finde ich bisher nur durch die ebenso sorgfältige und nüchterne, wie überzeugende Beobachtung von Huguenin[1]) (1882) erbracht, weshalb ich sie in eingehendem Referate folgen lasse.

19jähriger Seminarist erkrankte am 27. November vormittags, nachdem er bereits seit einem Tage über Zahnweh und Kopfschmerzen und einige Tage über lästigen Nasenkatarrh geklagt hatte, mit Frost und hartnäckigem Kopfweh in Stirn und Hinterhaupt. Am 28. Nov. Schmerzen in beiden Ohren und starke Schmerzen im Occiput., am 29. Nov. Erbrechen, zunehmende Mattigkeit, schnell vorschreitende Affektion des Sensoriums Am 30. Nov. Untersuchung der Retina: Rötung der gut konturierten, nicht geschwollenen Papille, Erweiterung sämtlicher Retinalvenen Im übrigen bieten alle Symptome das Bild des meningitischen Hirndruckes. Am 1. Dez. neuerliche Untersuchung der

[1]) Huguenin, Eiterige Meningitis der Konvexität; Ursache: Bakteritische Infektion von der akut erkrankten Stirnhöhle aus. Korrespondenzblatt der Schweizer Ärzte 1882. Nr. 4. pag. 97.

Augen, man konstatiert: sehr deutliches Ödem der Papille, dieselbe ist eleviert, allgemein gerötet und mit einer Menge dunkelroter, feiner radiärer Streifen versehen, Konturen ganz undeutlich, Venen sehr weit und bis weit in die Peripherie hinaus geschlängelt. Verschlimmerung des Zustandes nach allen Richtungen, komaähnliche Besinnungslosigkeit, hohes Fieber, starke Nackenstarre. Exitus im Laufe des Vormittags.

Sektion (Prof. Ziegler): Dura adhärent, nach Wegnahme derselben zeigt sich sofort eine ausserordentlich hoch entwickelte Meningitis der Konvexität und Konkavität. An der Basis bildet das eiterige Exudat dicke Schwarten und Platten, noch reichlicher ist dasselbe an der Konvexität; hier füllt es den ganzen Subpialraum aus, so dass sämtliche Sulci voll davon sind; am stärksten ist Stirn und Scheitelhirn betroffen. Die Venen ziemlich stark gefüllt, die Gyri etwas abgeplattet, auf ihrer Höhe nur selten etwas Exsudat. Sogar die Innenfläche der Dura, sowie die Aussenfläche der Pia zeigen an einigen Stellen einen dünnen eiterigen Exsudatbelag, so an der rechten Stirnseite. Knochen und Aussenfläche der Dura gesund, keinerlei Verletzung an den Schädelknochen. Linker Seitenventrikel etwas erweitert, enthält ziemlich viel leicht getrübte Flüssigkeit, das gleiche Verhalten rechterseits. Encephalitische Heerde in den Centralganglien, hämorrhagische Infiltration in der rechten Lunge und Pleura, Milzschwellung, flüssiges, dunkles Blut, makroskopisch undefinierbare Nierenveränderung.

Beide Stirnhöhlen zeigen eine starke Infiltration der Auskleidungsmembran mit ziemlich dickem Eiterbelage. Eiteriger Nasenkatarrh. Vergeblich wurde in dem eiterigen Sekrete mit grossem Eifer nach einer charakteristischen Bakterienform gesucht; einzelne Kokken, die zur Beobachtung kamen, liessen vor allem eine herdartige Häufung und multiples Vorkommen vermissen, so dass über das infektiöse Agens nichts ausgesagt werden konnte.

Einen positiven Befund für Mikrokokken ergab erst die Untersuchung der vermehrten exsudativen Ventrikelflüssigkeit. In derselben befanden sich grosse Kolonien unzähliger kugelförmiger Bakterien feinster Art, zum Teil zu Haufen vereint, zum Teil in den Eiterzellen drin steckend.

Huguenin nimmt als Endursache der tödlichen Meningitis eine Infektion von der Stirnhöhle aus an. Der Gang derselben von hier aus in das Cavum cranii war leider nicht zu ermitteln.

Das Übergreifen der Entzündung bezw. der Infektion von den Stirnhöhlen auf die Häute und die Substanz des Gehirns selbst vollzog sich in sehr verschiedener Weise.

Bei den Kranken von Schütz und Redtenbacher sehen wir, dass sich infolge der chronisch entzündlichen Veränderungen des Knochens eine eben solche der Dura mater herausgebildet und zu einer auffallend festen Verwachsung beider geführt hatte. In anderen Fällen bestand nur in der Umgebung

der Knochenperforation eine etwas innigere Verklebung. Diesen Beobachtungen gegenüber stehen jene Angaben, wonach die Dura mater durch eine Eitermasse in grösserem oder geringerem Umfange von dem kranken oder usurierten Knochen abgehoben war. Im Bereiche der kranken Knochenpartie zeigte sich die harte Hirnhaut ausnahmslos hochgradig verändert, nämlich verdickt, gequollen, getrübt, verfärbt, ja morsch oder abgestorben, ulcerös zerfallen. Demnach bestand entweder ein veritables Loch in derselben, „so dass eine freie Verbindung zwischen Sinus frontalis und Arachnoidealhöhle vorhanden war“ (Paulsen), oder nur eine Haarfistel an irgend einer Stelle der befallenen Partie, oder es konnte überhaupt keine offenkundige Kommunikation zwisehen Stirn- und Schädelhöhle naehgewiesen werden.

Die weitere Entwickelung dürfte bei einem Teile der Fälle so anzunehmen sein, dass die stark entzündete und gequollene harte Hirnhaut auf die gegenüberliegende Stelle der Pia mater und des Lobus frontalis drückte, hier dieselbe Entzündung induzierte und zu gegenseitiger Aneinanderlagerung, Verklebung oder sogar Verwachsung führte Der Einwanderung von Mikroorganismen in die Hirnsubstanz ist somit Thür und Thor geöffnet. Es erklärt sieh auf diese Weise, wie mir scheint, ganz ungekünstelt und ungezwungen die Entstehung eines Abseesses ohne wesentliche Meningitis. Von den mitgeteilten Beobachtungen illustrieren diese Genese in eklatanter Weise die von Huguenin, Knapp und Schindler. Ob für den eben geschilderten Hergang eine besondere Akuität oder Heftigkeit des Leidens, oder vielleicht die Anwesenheit besonderer Erreger in Anspruch genommen werden muss, bleibt weiteren Untersuchungen vorbehalten, da bisher irgend verwendbare Angaben noch ausstehen.

Ohne jedes erklärende Wort leuchtet die Verbindung einer Abscessbildung mit einer Meningitis ein. Das Vordringen der Mikroorganismen erfolgt in diesen Fällen eben nieht allein auf den Bahnen der adhärirenden, im Innern zerfallenen oder gelockerten Gewebsparticen der Dura-Pia, sondern auch seitlieh auf

die Oberfläche zu und breitet sich demgemäss in gleicher Weise auf dieser letzteren aus. Die stärkere Ausbildung des Abscesses oder der Meningitis hängt von dem früheren oder späteren Befallensein des entsprechenden Teils oder von der Masse der imigrierenden Erreger ab.

Unklar und nicht leicht verständlich bleiben jene Fälle, bei denen jede Verwachsung der Hirnhäute fehlt oder bei denen nicht einmal eine deutlich veränderte Stelle am Knochen resp. in der harten Hirnhaut die Stelle des Einbruchs der Mikroorganismen verrät.

Vielleicht kommen auch hier sowohl für die Erzeugung eines isolierten Abscesses wie für die mancher Formen von Meningitis mechanische Momente in Betracht, etwa derart, dass die lokalisierte starke Schwellung der Dura wegen der Eigenart des Mikroorganismus (z. B. seines migrierenden Charakters) sehr schnell und ohne deutliche Veränderungen zu behalten, zurückgeht. So könnte sehr wohl für kurze Zeit eine Aneinanderlagerung beider Meningen stattfinden und sich der Transport der Erreger vollziehen, ohne dass eine spätere Verklebung die Eingangspforte und die Brücke kennzeichnet. Die Hoppesche Beobachtung erscheint dafür beachtenswert. Eine Hinüberwanderung der Mikroorganismen von der Dura zur Pia mater quer durch den immerhin breiten Lymphraum ist mir vorerst wenig plausibel, so lange nicht mindestens Stellen, an welchen eine stärkere quere Lymphströmung innerhalb des subduralen Raumes stattfindet, nachgewiesen sind.

Bezüglich der Carverschen Beobachtung muss ich noch etwas bemerken. Ich habe diese der Kürze halber zu den Fällen gestellt, die durch Perforation der hinteren Knochentafel ad exitum kommen, obschon in dem Sektionsprotokoll hierüber keine Angabe vorliegt. Bestimmend wirkte auf mich die Notiz über das Verhalten der Dura, welche als verdickt, adhärent und abgestorben bezeichnet wird. Unzweifelhaft war der darunter befindliche Knochen krank, ob er porotisch, schmutzig verfärbt, spröde oder wirklich perforiert war, dürfte für unsere Schlüsse belanglos sein.

Schliesslich sei noch hervorgehoben, dass der Abscess immer auf der Seite des kranken Sinus und zwar sechsmal im Lobus frontalis, einmal im Grosshirnlappen seinen Sitz hatte; zweimal war er mit einer bedeutenden Meningitis verbunden. In den übrigen Fällen handelte es sich um ausgedehnte Meningitiden. Bei dem Kranken Carvers fand man nebstdem den oberen Sinus longitudinalis mit schmutzig grauem Eiter erfüllt. Nur in der Beobachtung Hoppes dürfte der Erreger der Meningitis zweifellos sichergestellt sein und zwar in Form der Erysipelas-Kokken.

Von unseren 17 Beobachtungen sind nur zwei zu verzeichnen, wo die Mitbeteiligung des Gehirns und seiner Häute nicht infolge einer Perforation der hinteren Knochentafel erfolgte. Es sind dies die von Bourot-Lécard und von Zirm beschriebenen Fälle. In dem ersteren trat im Anschluss an einen Faustschlag eine Sinuitis pyorrhoica auf, welche zu einem umfangreichen Abscess auf der orbitalen Fläche der unteren Stirnhöhlenwand und annähernd gleichzeitig zu einer eiterigen Thrombophlebitis der Vena ophthalmica, Thrombose des Sinus cavernosus (zwar nicht erwähnt) und ausgedehnter Meningitis führte.

Bei der Kranken Zirms entwickelte sich aus irgend einem Grunde eine schwere Infektion des (vielleicht schon chronisch kranken) Sinus frontalis, diese führte zu einer jauchigen Thrombose der den Nervus frontalis begleitenden Venenstämmchen und im weiteren Verlaufe zu einer solchen der orbitalen Venen, des Sinus cavernosus erst der einen und sodann der anderen Seite. Durch Zerfall eines thrombosierten Gefässes hatte sich in der Orbita ein jauchiger Abscess gebildet. Interessant ist die Verschleppung der Thrombose in die Muskulatur der Pterygoidei. Selbstverständlich war diese auf den Bahnen der Vena ophthalm. inf. in den Plexus pterygoideus hinein erfolgt. In diesen beiden Fällen war die Chemosis, was bei Thrombose des Sinus cavernosus auch nicht anders zu erwarten ist, besonders hochgradig.

Ziehen wir ein kurzes Facit aus dem Studium der 17 ad exitum gekommenen Beobachtungen von Sinuitis

frontalis, so müssen wir feststellen, dass dieselben a priori durch keinerlei Besonderheiten erkennbar waren. Bei allen handelte es sich um pyorrhoische Prozesse, relativ häufig um solche akuten Charakters. Gemeinhin erfolgte das tödtliche Cerebralleiden durch Perforation oder Usurierung der hinteren knöchernen Sinuswand oder der Lamina cribrosa, nur selten durch thrombophlebitische Vorgänge.

Obschon die Zahl von 17 Todesfällen schon an sich nicht mehr unbedeutend genannt werden kann, so dürfte sie in Wirklichkeit doch zweifellos noch ausserordentlich viel höher sein. Einmal machte und macht auch jetzt noch die Sicherstellung der Diagnose nicht selten erhebliche Schwierigkeiten und dann ist bei den Autopsien nur ausnahmsweise der Nase und ihren Nebenhöhlen die gebührende Aufmerksamkeit zugewendet worden. Ja, es will mir durchaus plausibel erscheinen, dass bei den meisten Abscessen des Vorderhirns, bei einer sehr grossen Anzahl rätselhafter und oft unerklärlicher Meningitiden, bei vielen Thrombosen der Sinus, insbesondere der Sinus cavernosi die Eingangspforte für das verderbliche Virus in ihnen gelegen ist. Auch bin ich für meine Person nicht mehr im Zweifel darüber, dass eine bei Sektionen geübte sorgfältige und methodische Beachtung der oberen Teile der Nase, der Stirnbein-, Keilbein- und Siebbeinhöhlen deren Affektion mindestens ebenso oft als Endursache für die erwähnten cerebralen Erkrankungen ergeben wird, wie bei Hirn-Abscessen in der Nähe des Felsenbeins eine Primärerkrankung dieses letzteren bereits sicher gestellt ist. In welchem prozentualen Verhältnisse die einzelnen Nebenhöhlen und Abschnitte des Cavum narium dabei in Frage kommen, muss natürlich weiteren Untersuchungen anheimgestellt werden.

Es fehlt in der Litteratur auch nicht mehr an Hinweisen nach dieser Richtung. Bekanntlich hat schon Weigert bei der Sektion einiger (an Cerebrospinalmeningitis verstorbener) Individuen eine intensive eiterige Entzündung der oberen Teile der

Nasenhöhle gefunden. Hierdurch wurde der Gedanke angeregt, dass die Entzündung in der Nasenhöhle möglicherweise einen Anhaltspunkt geben könne für die Erforschung des Weges, auf welchem der Infektionsstoff der epidemischen Meningitis in den Körper, speziell in die scheinbar so abgeschlossenen Höhlen des Gehirns und Rückenmarkes gelange. Strümpell[1]) war in der That in der Lage, bei einigen (durchaus nicht allen) Fällen eine sehr auffallende Abnahme des Geruchssinnes zu konstatieren. Ferner konnte dieser Forscher feststellen, dass in einigen Fällen dem Auftreten der meningitischen Symptome ein ziemlich intensiver Schnupfen vorherging. „Wäre wirklich, wie Weigert vermutet, der Weg der Infektion durch die Nasenhöhle und die Löcher der Siebbeinplatte in die Schädelhöhle, so könnte man sich wohl denken, wie ein bestehender Schnupfen die Disposition zur Infektion erhöht."

Eine festere Form gewann die Weigertsche Hypothese dadurch, dass die gleichen pathogenen Mikroorganismen in der Nase resp. im Sekret der kranken Nebenhöhlen und im Cavum cranii festgestellt werden konnten.

Gleich A. Fränkel[2]) und Foà und Bordoni-Uffreduzzi[3]) hat Weichselbaum[4]) den Nachweis geführt, dass der Diplococcus pneumoniae auch bei Erkrankungen anderer Organe als der Lunge eine ursächliche Rolle spielen kann (Meningitis, Pleuritis, Peritonitis, Endometritis, Endocarditis etc.), entweder gleichzeitig mit einer Pneumonie oder ganz unabhängig von dieser. Für uns interessiert hier besonders die Angabe, dass bei einem Falle von Meningitis cerebrospinalis ohne Komplikationen in der rechten Paukenhöhle[5]) und in beiden Kieferhöhlen seröse Flüssig-

---

[1]) Strümpell, Zur Pathologie und pathologischen Anatomie der epidemischen Cerebrospinal-Meningitis. Deutsches Archiv für klinische Medizin. Bd. XXX. pag. 513.

[2]) A. Fränkel, Deutsche med. Wochenschrift 1886 und Zeitschr. für klin. Medizin.

[3]) Foà und Bordoni-Uffreduzzi, Deutsch. med. Wochenschr. 1886. Nr. 15.

[4]) Weichselbaum, Wiener med. Wochenschr. 1888. Nr. 28—32.

[5]) Vgl. Zanfal, Prager med. Wochenschr. 1887 Nr. 7 u. 1888 Nr. 8.

keit und Schleimhautschwellung, in einem zweiten Falle in beiden Paukenhöhlen, beiden Kieferhöhlen und dem linken Siebbeinlabyrinth viscider Eiter sich fanden. Im ersteren Falle konnte aus der Paukenhöhle der Diplococcus pneumoniae, im zweiten dieser und nebstdem der Staphylococcus pyogenes aureus gezüchtet werden. Bei einem dritten Falle von akuter Encephalitis und umschriebener Meningitis cerebralis zeigte in der rechten Kieferhöhle „das Involucrum ein umschriebenes, sehr mächtiges, submuköses Ödem".

Auch Weichselbaum ist daher geneigt, anzunehmen, dass in den Fällen, bei welchen entzündliche Veränderungen in den Nebenhöhlen gefunden werden, der Diplococcus pneumoniae von diesen Höhlen aus, insbesondere vom Siebbeinlabyrinthe auf die Hirnhäute übertrete.

Ausserdem war Weichselbaum in der Lage, noch in einem anderen Falle von Meningitis cerebrospinalis, deren Erreger der von demselben Autor aufgefundene Diplococcus meningitidis intracellularis war, eine eiterige Entzündung in den Nebenhöhlen der Nase festzustellen, sowie auch in den Fällen von Meningitis, die durch den Streptococcus pyogenes bedingt waren, den Ausgang der Entzündung von den genannten Räumen aus zu konstatieren.

Neuerlich teilte Ortmann[1]) einen bemerkenswerten Fall aus der Klinik von Mikulicz mit, bei welchem — es handelte sich um einen die eine Nasenhälfte obturierenden Tumor — der Diplococcus pneumoniae, noch bevor irgend welche sicheren Symptome einer Hirnhauterkrankung bemerkbar wurden, in dem eiterigen Sekrete der Nase nachweisbar war, das von dem ulcerierenden Tumor geliefert wurde. Derselbe Kokkus mit der gleichen Virulenz fand sich an den Meningen. Die auffällige Ansiedelung des Diplokokkus an den Gefässen in der Geschwulstmasse legte den Gedanken an eine direkte Verschleppung der Mikroben auf dem Wege der venösen Verbindungen zwischen

[1]) Ortmann, Der Diplococcus pneumoniae bei eiteriger Meningitis. Virchows Arch. Bd. 120. Folge XI. Bd. X. pag. 109.

Nase resp. Sinus und Cavum cranii nahe. Indessen lässt Ortmann auch eine Infektion auf dem Wege der Lymphbahnen zu, welche von der oberen Nasengegend mit der Olfaktoriusausbreitung zur Lamina cribrosa ziehen und daselbst mit dem Subdural- und Arachnoidealraum kommunizieren.

Die sekundären Veränderungen in der Orbita und am Sehorgan bei den ad exitum gekommenen Beobachtungen bestanden in Lid-Orbitalphlegmone, die niemals ganz fehlte, in Exophthalmus und sehr häufig in einer Funktionsuntüchtigkeit des Rect. sup. und Obliq. sup. Einmal war es zu einem Orbitalabscess infolge Zerfalles einer Thrombophlebitis gekommen. Am Auge selbst trat einmal völlige Erblindung, einmal Neuritis optica und einmal geringe venöse Hyperämie und cirkumpapilläres Ödem auf.

Aus dem Studium der den Stirnhöhlenleiden möglicherweise anhaftenden Komplikationen wird die Notwendigkeit besonders klar ersichtlich, die Diagnose des vorliegenden Leidens in einem möglichst frühen Stadium zu stellen. Sind wir zur Zeit doch völlig ausser stande, auch nur mit einiger Sicherheit jene Fälle zu erkennen, bei welchen cerebrale Komplikationen kommen werden oder selbst nur wahrscheinlich sind!

Leider sind die diagnostischen Zeichen, die für ein relativ kurze Zeit bestehendes Sinusleiden zu verwerten sind, nicht immer prägnant ausgebildet und auch nicht immer eindeutig. Wir haben an der betreffenden Stelle auf die vielfachen noch vorliegenden Mängel aufmerksam zu machen gesucht.

Für die Frühdiagnose stehen die aus der Nasenuntersuchung erwachsenden Momente obenan. In jedem Falle muss beim Verdacht einer Stirnhöhleneiterung die Sondierung des Ductus naso-frontalis versucht werden. Dieselbe dürfte bei Vorhandensein des nötigen Eifers und Geschicks in etwa der Hälfte der Fälle gelingen. Kann durch sie oder durch eine ausgeführte Ausspülung Eiter oder Schleim entleert werden, dann sind alle

Zweifel behoben. War das aber nicht möglich, so muss die Diagnosis event. aus den anderen genauer dargelegten Symptomen allein abgeleitet werden. Besonderes Augenmerk bleibt der Anamnesis zuzuwenden. Geht aus den Angaben des Kranken der charakteristische, mit Intervallen und Attaquen abwechselnde Verlauf hervor, oder können wir nebstdem eine Ptosis fugax konstatieren, so sind schon bemerkenswerte Anhaltspunkte gewonnen. Gesichert, möchte ich sagen, wird gleichfalls die Diagnose, wenn eine deutliche Druckempfindlichkeit der ganzen vorderen Knochenwand besteht, wahrscheinlich gemacht, wenn dieselbe an den charakteristischen Stellen der vorderen oder orbitalen Wand nachzuweisen ist.

In manchen Fällen wird man meiner Überzeugung nach auch trotz Berücksichtigung aller Faktoren nicht schnell zu einer festen Diagnosis kommen, vielmehr gezwungen sein, entweder den weiteren Verlauf abzuwarten, namentlich eine neuerliche Attaque, oder sich zu einer probatorischen Eröffnung der vorderen Wand zu entschliessen.

Von unseren 14 operierten Kranken boten das Bild des Abscesses oder des sogenannten klassischen Empyems nur 4 (V, VI, IX, XI), bei allen übrigen handelte es sich um noch nicht so weit vorgeschrittene Prozesse. In der Beobachtung X war die Ectasie der Vorderwand im Beginnen.

Steht die Diagnosis einmal fest, alsdann soll unverzüglich an die Behandlung gegangen werden. Nicht nur die Gefahren der drohenden Perforation nach der Schädel- oder Augenhöhle fordern gebieterisch hierzu auf, es kann auch durch zu langen Bestand einer Eiterung der Gesamtorganismus derartig infiziert und geschwächt werden, dass die Beseitigung des Herdes schliesslich zu spät kommt, wie die von Montaz[1]) gemachte Beobachtung darthun dürfte.

Es handelt sich um einen 62jähr. Mann, der 24 Jahre vorher am inneren Ende der rechten Augenbraue von einem Holzsplitter verwundet wurde (Bloss-

1) Montaz, Empyem des Sinus frontalis. Dauphiné médical. Avril 1893. Citiert nach d. Referat International. Centralbl. für Laryngologie u. Rhinologie. Oktober 1893. pag. 178.

legung des Knochens und Hämorrhagie). Nach einige Wochen dauernden Kopfschmerzen an der fronto-nasalen Gegend trat eine übelriechende Eiterung aus der rechten Nasenhöhle auf. Während der folgenden Jahre verschwindet die Naseneiterung und kommt zu wiederholten malen wieder zum Vorschein, wobei jeder Stillstand der Eiterung von einem Wiederausbruch der Schmerzen begleitet wird. Im letzten Jahre Entwickelung einer Anschwellung an der linken, dann an der rechten inneren Augenbrauengegend. Einige Zeit nachher tritt Fieber mit Abmagerung und anderen septikämischen Erscheinungen auf. Montaz schlägt die sofortige Eröffnung beider frontalen Höhlen vor, die aber erst drei Monate später zugestanden wird. Trepanation. Beide Höhlen kommunizieren mit einander. Wiederherstellung der Durchgängigkeit des Infundibulum, antiseptische Ausspülungen. Trotzdem Anurie und 8 Tage post operationem der Exitus. Sektion leider verweigert.

Therapie.

Es liegt in der Natur der Sache, dass die frühen Stadien der entzündlichen Stirnhöhlenerkrankungen nur ausnahmsweise den Ophthalmologen zu Gesicht kommen. Die Patienten finden erst dann eine Veranlassung zu diesem zu gehen, wenn die Erscheinungen der Asthenopie sich geltend machen oder die periodischen Anschwellungen des oberen Lides resp. die Dislokation des Bulbus Besorgnisse erregen. Wird bei einem grossen und mannigfaltigen Materiale indes auf die im vorstehenden ausführlich erörterten Punkte konsequent und mit Aufmerksamkeit geachtet, dann erwächst im Laufe der Jahre auch für diese Kategorie ein befriedigendes Beobachtungsmaterial.

Es giebt Individuen, die bei jeder akuten Koryza auch eine Sinuitis catarrhalis acuta mit der charakteristischen Eingenommenheit des Kopfes, insbesondere des Stirnteils, unbedeutender Druckempfindlichkeit der unteren Wand und leichtem Ödem des oberen Lides acquirieren. Mit dem Rückgange der Schleimhautschwellung in der Nase wird der Ductus naso frontalis wieder frei und nach Entleerung einer grossen Flüssigkeitsmenge, der nur sehr wenig Schleim beigemengt ist, verliert der Patient alle Beschwerden. Öftere Ausspülungen des Cavum narium mit den mit Recht so beliebten Chlornatrium-, Natron bicarb.-, Natr. salycil. etc.-Lösungen mit oder ohne Zusatz von Morphium und

Kokaïn, ferner Bähungen, Inhalationen von Dämpfen erweisen sich nicht nur als angenehm, sondern auch als die Heilung befördernd. Auch bei der Sinuitis catarrh. chronica, blennorrhoica, ja selbst bei schon zur Pyorrhoe neigenden Formen sieht man zuweilen noch erfreuliche Erfolge von der Anwendung genannter Massnahmen, wenngleich bei ihnen die häufigere kräftige Anwendung des Kokaïns auf die Umgebung des Ostium und auf die mittlere Muschel sowie Scarifikationen auf eben diese Teile meist nicht zu entbehren sind. Noch in allerneuester Zeit hat Majo Collier[1]) einen Fall publiziert, bei dem es ihm gelungen ist, durch lauwarme Nasendouchen und Inhalationen mit Jodtinktur und Chloroform den Eiterabfluss zu erzielen.

Meist führt bei der Sinuitis blennorrhoica und pyorrhoica, selbst frischen Datums, obige Therapie aber nicht zum Ziele. Es benötigt vielmehr weiterer Massnahmen und zwar kommt unseres Erachtens zunächst als einfachster Eingriff die von Hartmann[2]) empfohlene Luftdouche in Frage. Durch die Anwendung des Politzerschen Verfahrens gelang es diesem Autor die Schleimhautschwellung am Ostium und im Ductus zu beheben und das Sekret zum Abflusse zu bringen.

Die Nützlichkeit und den Zweck seines Handelns erklärt Hartmann wie folgt: „Durch die Schwellung des Nasofrontalkanals befindet sich keine kommunizierende Luftsäule zwischen Nase und Sinus frontalis. Wird nun die in dem Sinus vorhandene Luft resorbiert, so werden dadurch die Gefässe der Schleimhaut desselben unter geringeren Druck gesetzt und füllen sich stärker, daher grössere Schwellung der Schleimhaut, stärkere Sekretion derselben, das gestaute Sekret wird eiterig (?). Wird nun Luft in den Sinus durch die Nase mit Gewalt eingetrieben, so entsteht dort wieder erhöhter Druck auf die Schleimhaut, die Schwellung nimmt ab, der Nasofrontalkanal öffnet sich und das Sekret entleert sich".

Selbstredend wird das Verfahren aber effektlos bleiben müssen, wenn Verwachsungen, Verklebungen oder auch nur wesentliche Faltenbildungen in einem längeren Ductus naso fron-

---

1) Majo Collier, Chirurgie des sinus frontaux. La Semaine médicale 1892.

2) Hartmann, Zur Behandlung d. Nasenkatarrhs. Deutsch. med. Wochenschr. 1877 und Über Empyem der Stirnhöhlen. Deutsch. Arch. für klin. Med. Bd. XX.

talis vorliegen. „In diesen Fällen wird das schon von Gottlieb August Richter empfohlene Einführen von Röhrchen von der Nase aus in die erkrankte Stirnhöhle zum Zweck der Reinigung derselben und die Ermöglichung des freien Abflusses der angesammelten Flüssigkeit von Nutzen sein.“ [1]) Dem Einführen von Röhrchen wird zweckmässig aber immer die Sondierung voranzugehen haben.

Es ist ein Verdienst von Jurasz, die Sondierung des Stirnhöhlenausführungsganges zu therapeutischen Zwecken methodisch geübt und empfohlen zu haben.

Bezüglich der Technik bemerkt Jurasz [2]): „Die Sonde muss geknöpft und äusserst dünn nnd fein sein. Ich habe bisher nur metallene, 11—15 cm lange Sonden in Anwendung gezogen, glaube aber, dass entsprechende fischbeinerne Sonden in vielen Fällen den Vorzug verdienen, weil sie biegsamer sind. . . . . Die wichtigste Anfgabe, die bei der Manipulation mit der Sonde zu lösen ist, ist ohne Zweifel das Auffinden der Kommunikationsöffnung. Die Schwierigkeiten, die nns nicht selten dabei entgegentreten, liegen nicht allein in Schwellungen und Hypertrophieen der Muscheln, besonders der mittleren, in Verbiegungen der Scheidewand, Polypen und anderen pathologischen Prozessen, sondern auch in dem Umstande, dass die Kommunikationsöffnung keine typische Bildung zeigt und zahlreiche Varietäten anfweist. Bekanntlich kann selbst das Ostium frontale anf einer Seite fehlen. Anderseits kann es wieder 2 oder 3 abnorm liegende Ostien geben, welche einer nnd derselben Stirnbeinhöhle angehören. Wie sich aber auch die anatomischen Verhältnisse gestalten mögen, stets wird der vordere Abschnitt des Infundibulum am vorderen Ende der mittleren Muschel derjenige Ort sein, wo wir die Mündung des Stirnbeinhöhlenganges zu suchen haben. Zwischen dem vorderen Schnabel der mittleren Mnschel und dem nach anssen liegenden Proc. nncinatus des Siebbeins bildet das Infundibulum eine Rinne, welche bei rückwärts geneigtem Kopfe des Individunms häufig mehr oder weniger senkrecht steht, nach oben halbkreisförmig abgeschlossen ist, nach unten schmäler wird und spitz endet. Der oben abgerndete Abschnitt der Rinne, die nach dem Gesagten die Form eines grossen Komma zeigt, stellt das gesuchte Ostinm des Stirnbeinhöhlenganges dar, in welches wir die Sonde einzubringen haben. . . . . Das Lnmen des (12—16 mm langen) Kanals ist ungleich weit, am engsten etwa in der Mitte, am weitesten an den Mündungen. . . . . Für die Sondierung hat ein besonderes Interesse der Umstand, dass der Kanal nicht immer ein grader ist nnd nicht immer in der Sagittalebene liegt. . . . . Eine winkelige Knickung desselben habe ich nicht angetroffen.“

---

[1]) conf. Steiner, pag. 204.

[2]) A. Jurasz, Über die Sondierung der Stirnbeinhöhle. Berl. klin. Wochenschr. 1887, pag. 34.

Wie aus den eigenen Worten des Autors hervorgehen dürfte, ist die Sondierung des Ausführungsganges aber keine leichte, aus anatomischen Gründen ja oft sogar eine unmögliche Aufgabe. Jurasz giebt an, dass unter 21 Fällen, fünfmal die Manipulation auf beiden Seiten gleich und fast ohne alle Mühe gelang, sechsmal bot sie auf einer oder beiden Seiten grosse Schwierigkeiten dar, und in 10 Fällen war sie direkt unausführbar.

Ging die Sondierung ohne wesentliche Verletzung der Schleimhaut von statten und entleerte sich das im Cavum des Sinus gestaute Sekret ohne weiteres oder mittelst darauffolgender Ausspritzung, so können die subjektiven Beschwerden grossenteils oder zeitweise wohl auch ganz schwinden.

Im allgemeinen hat der Vorschlag der Sondierung keineswegs eine gleichmässige Aufnahme gefunden. Ein Teil der Forscher verhielt sich direkt ablehnend, ein anderer betonte die unüberwindlichen Schwierigkeiten und die Unsicherheit des Erfolges. Als entschiedener Freund trat Cholewa[1]) für sie ein. Wo das Vorderende der mittleren Muschel ein Hindernis darbiete, genüge eine „einfache Luxation", d. h. Einknickung der mittleren Muschel nach dem Septum zu, um Raum für den Gebrauch der Sonde zu schaffen. Diesen Darlegungen Cholewas gegenüber betont hinwiederum Katzenstein[2]), gestützt auf zahlreiche Versuche in vivo et in cadavere, dass es nur ganz ausnahmsweise, nämlich bei breitem Ostium nasale gelinge auf dem natürlichen Wege von dem Hiatus semilunaris aus in den Sinus zu gelangen. Mündet die Stirnhöhle mittelst eines Ausführungsganges in das Infundibulum ein, so verlaufe derselbe regelmässig in einem nach vorn konvexen Bogen, wodurch sich die Sondierung zu einer Unmöglichkeit gestalte, zumal ein weiteres Hindernis durch die von der Bulla ethmoidalis herunter

---

[1]) R. Cholewa, Pyoctanin bei Stirnhöhleneiterung. Therap. Monatsh. 1891. März. Centralbl. f. Chirurgie 1892, pag. 30.

[2]) J. Katzenstein, Über Pyoctanin bei Stirnhöhleneiterung. Therap. Monatshefte 1891. September. Centralbl. f. Chirurgie 1892, pag. 29, 30.

kommende vordere Sehleimhautlippe des Hiatus semilunaris abgegeben werde.

Liehtwitz[1]) hebt hervor, dass bei den mit Empyem behafteten Individuen die Sondierung weniger sehmerzhaft sei, als bei normalem Sinus und zwar, weil eine gewisse Herabsetzung der Sensibilität um das Orifieium naso-frontale bestehe. Es sei nieht einmal nötig, Kokaïn in Anwendung zu bringen.

Ziehen wir das Mittel aus den zustimmenden und absprechenden Äusserungen, so dürfte Hartmann das Richtige getroffen haben, wenn er sagt, er nehme auf Grund seiner Präparate in Übereinstimmung mit Hansberg an, dass eine Sondierung der Stirnhöhle „in nahezu der Hälfte der Fälle" gelingen dürfte. Ohne mir in dieser rein rhinologischen Frage ein besonderes Urteil anmassen zu wollen, möchte ieh erklären, dass diese Schätzung auch meinen Beobaehtungen entsprieht, wenigstens wenn der berechtigten Mahnung Moure's[2]) Reehnung getragen wird, dass die eventuellen, zumal bei foreiertem Vorgehen kaum zu vermeidenden Verletzungen in jener Gegend doeh aueh nicht immer so ganz harmloser Art sein dürften.

Neuerdings wird gewissermassen als vorbereitende Operation für die Sondierung die Abtragung des verdickten Vorderendes der mittleren Muschel empfohlen (Hajek, Zaufal, Strazza u. A.). Manehmal werde durch diese Voroperation allein sehon eine Heilung erzielt. Sind Polypen oder Hypertrophien im Bereiehe des Infundibulum vorhanden, so müssen dieselben natürlieh anschliessend beseitigt werden.

Ich habe aus der Litteratur nieht mit Sieherheit ersehen können, wer diese Massnahmen zuerst empfohlen hat, möchte aber aus Hinweisen entnehmen, dass Miehel die Autorsehaft hierfür zuzuerkennen ist.

---

[1]) Lichtwitz, Communication sur l'empyème latent du sinus frontal diagnostiqué et traité par voie naturelle. Société de laryngologie, otologie et rhinologie de Paris. Archives internationales de laryngologie etc. 1893, Nr. 3.

[2]) Société française d'otologie etc. 12. Mai 1893.

Selbstverständlich wird die Sondierung dadurch ganz ausserordentlich erleichtert.

Die Erfahrung wird darüber zu entscheiden haben, ob eine derartige Verstümmelung einigermassen im Verhältnis zu dem Gewinne steht. Vorerst kann ich mich noch nicht der Annahme zuneigen, dass das Vorhandensein oder Fehlen eines grösseren Teiles der mittleren Muschel so etwas ganz gleichgültiges wäre, bin im Gegenteil der Ansicht, dass dieselben, abgesehen von anderen Funktionen, z. B. dem Erwärmen der Inspirationsluft etc., mit dazu bestimmt sind, den Ostien der Nebenhöhlen einen gewissen Schutz zu gewähren sowohl gegen allzu starke Temperaturschwankungen, wie gegen mancherlei Corpora aliena. Genaue Angaben darüber, ob die Besserung der Sinuitis anhält, resp. in welcher Zeitfolge Recidive auftraten, ferner ob die Siebbeinzellen, vielleicht auch das Antrum Highmori gesund blieben, werden Aufklärung über das Begründet- oder Unbegründetsein meiner Bedenken erbringen.

Dass die Abtragung des vorderen verdickten Teiles der mittleren Muschel einen bedeutenden momentanen Einfluss auf das Sinusleiden ausüben muss, springt ohne weiteres in die Augen. Die ganz ausserordentliche Entlastung der Schleimhaut von Blut wird jedenfalls auch eine Abschwellung im Duktus erzeugen und möglicherweise sogar eine Eröffnung desselben vielleicht mit völliger Sekretentleerung herbeiführen können.

Besondere Sonden zum Katheterisieren des Ductus nasofrontalis sind von Chiari, Hajek, Lichtwitz und anderen angegeben worden.

Es lag nahe, an die Sondierung eine methodische Auswaschung des Sinus und eventuell noch eine Einpulverung geeigneter Medikamente anzuschliessen[1]). Die hierfür beschriebenen

---

[1]) Schutter*) empfiehlt mit der in den Ductus nasofrontalis ausgeführten Kanüle ein Doppelgebläse zu verbinden und nach Füllung der Höhle mit Irrigationsflüssigkeit durch den stärkeren Luftdruck dieselbe zu entleeren. „Gleich floss der Eiter mit solcher Schnelligkeit in grosser Menge hinunter, dass es dem Patienten nicht möglich war, ihn auszuspucken.“ Auf diese Weise vermeidet man das bei Anwendung der Hartmannschen Luftdouche für

Instrumente sind zahlreich und stellen teils einfache, teils doppelte Röhrchen dar. Ihre Unterschiede beruhen vorwiegend auf der abweichenden Krümmung.

Doch prüfen wir nunmehr die Sondierung mit oder ohne angefügte Ausspülung des Sinus frontalis auf ihre heilenden Kräfte!

Schon auf Grund rein theoretischer Erwägungen, nicht minder in Hinblick auf die praktischen Erfahrungen muss in dieser Beziehung mit Bestimmtheit ausgesprochen werden, dass von der Sondierung etc. nur in Fällen von Sinuitis catarrhalis, ferner von S. blennorrhoica, beginnender pyorrhoica und vielleicht von kurze Zeit bestehenden Empyemen eine wirkliche Sanierung erwartet werden kann, vorausgesetzt, dass die individuellen anatomischen Lage-Verhältnisse günstige sind, die Kranken sich einer längeren Behandlung unterwerfen und nach derselben vor schweren Schädlichkeiten schützen können, dass dagegen in allen Fällen von chronischer Sinuitis pyorrhoica und manifestem Empyema höchstens nur eine zeitweilige Wirkung zu erhoffen ist, während beim Abscess selbst diese noch zweifelhaft bleibt.

Demnach erachte ich die Sondierung, abgesehen von den Katarrhen, für dringend indiziert bei allen Sinuitisformen, welche sich nach einer überstandenen Infektionskrankheit, wie der Influenza, dem Typhus, den Masern, dem Scharlach, den Pocken, oder nach akuten oder chronischen Rhinitiden entwickelten und bald in Behandlung traten. Hier wird des Arztes Geschicklichkeit, Ausdauer und Geduld bei manchen Patienten schönste Resultate erreichen können.

Da die Diagnose der Stirnhöhlenerkrankung, wie wir gesehen haben, gewöhnlich aber erst relativ spät gemacht wird, so bleibt

---

den Patienten unangenehme Gefühl des erhöhten Druckes in der Paukenhöhle und hat keine Gefahr, stinkende Gase oder Eiter ins Mittelohr zu schleudern, eine Gefahr, auf welche bereits Ziem (1880) aufmerksam gemacht hatte.

---

*) Schutter, Zur Kasuistik des Stirnhöhlenempyems. Monatsschrift für Ohrenheilkunde 1888, pag. 269.

das Heilmoment der Sondierung für die gerade am häufigsten in Betracht kommende Spezies nur ein untergeordnetes. Bei den Empyemen wie bei den inveterierten Pyorrhöen liegen fast ausnahmslos so hochgradige substantielle Veränderungen der Schleimhaut vor, dass die Herausbeförderung des Eiters, die Reinigung der Schleimhautoberfläche zwar eine momentane Erleichterung und subjektives Wohlbefinden erzeugen, nicht aber, selbst längere Zeit hindurch fortgesetzt, eine wirkliche Sanierung. Zudem würde ich letztere als solche nur anerkennen können, wenn sie über Jahr und Tag anhielte. Über derartige Erfolge liegen meines Wissens aber noch kaum Mitteilungen vor. Die durch die Sondierung und die eventuellen Ausspülungen erzielten temporären Besserungen bei manifesten Empyemen und alten Pyorrhöen dürften schwerlich im stande sein, auch nur mässigen Infektionen bei Schnupfen-Attaquen Widerstand zu leisten, geschweige denn intensiveren Schädlichkeiten.

Wie sehr überhaupt die Unwegsamkeit des Ductus nasofrontalis als Ursache für den Fortbestand des Empyema überschätzt worden ist und noch immer überschätzt wird, geht aus der grossen Anzahl von sorgfältigen in der Litteratur deponierten Beobachtungen hervor, wo trotz unbehinderten Abflusses, ja trotz nebstdem schon bestehender Knochenfistel das Leiden mit allen seinen Gefahren für den Träger ruhig fortbestand, selbst zu noch weiteren Fisteln führte und überaus hochgradige Schmerzen verursachte. Die wesentlichen pathologisch-anatomischen Veränderungen an der Schleimhaut, am Perioste und im Knochen, nicht die Retention des Sekretes allein bedingen eben bei allen älteren Fällen die Tenacität und die Gefährlichkeit des Leidens.

Mehr kann von der Sondierung im allergünstigsten Falle aber doch nicht erwartet werden, als dass der Kanal für den Abfluss der Sekrete wieder passierbar wird. Erinnern wir uns endlich, dass das Kavum der kranken Stirnhöhlen abgekammert sein, also aus mehreren gewissermassen selbständigen Abscessen bestehen kann, wie z. B. in unserem Falle XII, sowie bei dem einen Kranken von Jansen, so möchte die Unzulänglichkeit

der Sondierung und Ausspülung als wirklich ausreichendes Heilmittel bei allen älteren Empyemen und Pyorrhöen genügend gekennzeichnet sein.

Im noch höheren Grade trifft das Gesagte für die Abscesse zu. Hier erscheint eine derartige Manipulation direkt zweck- und nutzlos.

Dass die Sondierungsversuche bei unseren operierten Kranken durchweg nicht gelangen, dürfte weniger einer Ungeschicklichkeit der von mir konsultierten Spezialisten und meiner eigenen zuzuschreiben sein, als, wie nochmals betont werden möge, der Besonderheit der Fälle. Bei fast allen handelte es sich um das Höhestadium einer erneuten Entzündung, einer sogenannten Attaque, während der die Verschwellung am Hiatus, am und im Duktus bekanntlich immer eine ganz besonders hochgradige ist. Zudem glaubte ich jede, nur irgend wesentliche Verletzung der Schleimhaut in jener Gegend unter allen Umständen vermeiden zu müssen sowohl wegen der stets massenhaft vorhandenen Eiterung erregenden Mikroorganismen, wie wegen der Nähe des Cavum cranii, enthielt mich also aller forcierten und häufigen Manipulationen.

Die Wiederherstellung der Wegsamkeit des Ductus nasofrontalis kann ausser durch die Sondierung noch durch den Galvanokauter versucht werden. Voltolini[1]) empfiehlt dieses Vorgehen.

„Bei Eiteransammlungen im Sinus frontalis habe ich von der Nase aus mit dem Galvanokauter einen Abzug verschafft, indem ich den Weg nach der Mündung des Sinus in die Nase weiter machte. Ein gleiches kann man bei der Keilbeinhöhle und dem Siebbeinlabyrinthe versuchen."

Immer würde es sich dabei aber wohl als zweckmässig erweisen, wenn mit der Galvanokausis des Ostium auch eine solche der Muschelschleimhaut verbunden würde, falls letztere eine bedeutende Schwellung zeigt. Der von Hartmann[2]) mitgeteilte

---

[1]) Voltolini, Die Krankheiten der Nase. 1888, pag. 344.

[2]) Hartmann, Über das Empyem der Stirnhöhlen. Arch. f. klin. Medizin. XX, pag. 531.

Fall, bei welchem sich nach einmaligem Bestreichen der am stärksten geschwollenen Muschelpartie der schleimig-eiterige Inhalt der Stirnbeinhöhle entleerte, ladet jedenfalls sehr hierzu ein.

War mittelst Sondierung oder Galvanokausis eine bleibende Eröffnung des unregelmässig gestalteten, zu engen, resp. zugeschwollenen, mit einer Schleimhautfalte verlegten oder strikturierten Canalis nasofrontalis nicht zu erreichen oder genügte die wiedergewonnene Durchgängigkeit nicht für Herbeiführung einer dauernden Genesung, alsdann muss die **operative Eröffnung** und zwar in genügender Ausdehnung ins Auge gefasst werden.

Zweierlei Möglichkeiten der Encheirese liegen vor. Entweder es wird versucht, von der Nase aus mit oder ohne Benutzung des präformierten Duktus in das Kavum des Sinus zu gelangen, oder es wird die vordere resp. untere knöcherne Sinuswand durchbrochen und so ein Zugang gewonnen.

Der erstere Weg, die Eröffnung des Sinus von der Nase aus ist zuerst vom genialen Dieffenbach empfohlen worden und zwar bediente sich dieser Operateur eines Troikarts, eines Löffels oder einer Sonde. Jedoch gelang es nicht, dem Vorschlage Bürgerrecht in der Nasenchirurgie zu erwerben, er wurde vergessen und erst jüngst von Schäffer[2]) wieder ans Licht gezogen.

„Will ich den Sinus frontalis sondieren, resp. suche den Sitz des Leidens in ihm — sagt Schäffer —, so gehe ich mit einer festen aber biegsamen Messingsonde von 2 mm Dicke nach vorheriger Kokaïnisierung der Weichteile entlang dem Nasenrücken zwischen Septum und mittlerer Muschel direkt nach der Stirn zu in die Höhe. Bald hört man ein leises Knistern, wie vom Zerbrechen feiner Knochenplättchen, fühlt ab und zu einen stärkeren Widerstand, schiebt aber die Sonde weiter vor und hat zuletzt das Gefühl, in einen Hohl-

[3]) Schäffer, M., Chirurgische Erfahrungen in der Rhinologie und Laryngologie. Wiesbaden 1885, und Deutsche med. Wochenschrift 1890, pag. 905. Zur Diagnose und Therapie der Erkrankungen der Nebenhöhlen der Nase mit Ausnahme des Sinus maxillaris.

raum gelangt zu sein, dadurch, dass die Sonde plötzlich rascher vorwärts schlüpft. Es erfolgt eine Blutentleerung von 2—4 Esslöffel Blut. Man zieht die Sonde zurück und lässt den Kopf nach vorn neigen, um die Blutung zu fördern, die nach einiger Zeit ganz von selbst steht." Handelt es sich um jahrelange Leiden oder fühlt man wohl auch gleich mit der Sonde rauhen Knochen, „dann gehe ich gleich mit meiner Löffelsonde in oben angegebener Weise vor und schabe und kratze den kranken Knochen und allenfalls vorhandene Granulationen gehörig aus. Nachher spüle ich die Höhle mit einer Sublimatlösung mittelst Spritze mit geeignetem Ansatz aus, mache die Luftdouche und blase zuletzt mittels Glasrohr, je nachdem Jodol- oder Borsäurepulver ein". „Die Nachbehandlung muss eine sehr sorgfältige sein, damit keine Verstopfung der geschaffenen Öffnung durch Borken oder Eiter eintreten kann. Häufig auch lasse ich in der nächsten Zeit eine Ätzung mit Chromsäurelösung 1 : 2 folgen, indem ich auf eine gerippte Sonde etwas Verbandwatte fest aufdrehe und sie mit der Lösung getränkt einführe. Hindert die verdickte Septumschleimhaut oder die der mittleren Muschel den Sekretabfluss, so werden die betreffenden Stellen entweder mit Chromsäure geätzt oder galvanokaustisch behandelt."

Trotzdem Schäffer 25 Fälle registriert, welche er nach dieser Methode behandelt hat und trotzdem versichert wird, dass keine wesentliche Gefahr derselben anhafte, dürften die Aussichten für ihre allgemeine Annahme doch nur sehr geringe sein. Ich selbst habe mich nicht entschliessen können, einen Versuch mit ihr zu machen und zwar aus folgenden Gründen. Erstens scheint mir das Operieren im Dunkeln, welches den Erfolg, die gelungene Eröffnung nur daran merken lässt, dass die Löffelsonde plötzlich rascher vorwärts schlüpft, nicht ganz mit dem Geiste unserer heutigen Chirurgie im Einklange zu stehen. Zweitens muss ich, zumal bei Schmalgesichtern, schon auf Grund einfacher Würdigung der anatomischen Verhältnisse, das Verfahren als ein unsicheres und deshalb ungeeignetes bezeichnen und zwar möchte ich diese Behauptung aufrecht erhalten trotz des von Winkler[1]) gemachten Versuches, das Verfahren

[1]) Winkler: 1. Empyem des Sinus frontalis. Münchner Med. Wochenschrift 1892. Nr. 47 u. 48. — 2. Zur Anatomie der unteren Wand des Sinus frontalis. Archiv f. Laryngologie und Rhinologie. Bd. 1, 2. S. 178—197. — 3. Dürfen die therapeutischen Eingriffe, welche zur Behandlung einer Oberkieferhöhlen-Eiterung als kunstgerechte in Frage kommen können, auch bei der gleichen Erkrankung des Sinus frontalis angewandt werden? Monatsschrift f. Ohrenheilkunde, sowie für Kehlkopf-, Nasen-, Rachenkrankheiten. XXVIII, 2 und 3.

wenigstens für eine grössere Quote von Fällen zu begründen. Von diesem Autor konnte an 66 Stirnhöhlen (von 33 Leichen) 35 mal die intranasale Trepanation ausgeführt werden. Die Konfiguration des äusseren Schädels, eine stark prominierende Orbitalregion, stark verbreiteter Nasenrücken oder bedeutender horizontaler Kopfumfang gaben keinerlei Anhaltspunkte für Beurteilung der Gestaltung der Stirnhöhle und insbesondere des die Nasenhöhle nach oben abschliessenden medianen Abschnittes der unteren für das Schäffersche Verfahren in Betracht kommenden Sinuswand.

Auch Lichtwitz[1]) unterzog die nasale Eröffnungsmethode einer revidierenden Untersuchung und zwar sowohl an Kranken, wie am Kadaver. Die Versuche an der Leiche ergaben 3 günstige und 9 negative Resultate, letztere beruhten besonders auf der Dicke der unteren Knochenwand, welche sich nicht durchstossen liess. In einem Falle glitt, als stärkere Gewalt angewendet wurde, das Stilet nach hinten ab und durchbohrte die Lamina cribrosa. An 11 Kranken konnte L. dreimal in den Sinus gelangen und erzielte befriedigende Erfolge, siebenmal fand er bedeutenden Widerstand und liess infolge davon ab, einmal folgte der scheinbar gelungenen Punktion ein synkopaler Anfall mit Erbrechen, Cephalalgie und Fieber, welche Beschwerden aber im Laufe einiger Tage wichen. Bei der Anzahl von Schädeln, welche ich in der hiesigen anatomischen Sammlung daraufhin prüfen konnte, wäre bei Befolgung der Schaeffersehen Vorschriften selbst mit Berücksichtigung der unerlässlichen von Winkler betonten Massnahmen, „das eingeführte Ende der Löffelsonde oberhalb der mittleren Muschel mehr oder weniger lateralwärts zu drücken", nur in allerhöchstens 17 Prozent eine Möglichkeit vorhanden gewesen, in den Sinus zu gelangen, d. h. falls ausserdem der Knochen besonders dünn oder erkrankt, id est erweicht gewesen wäre — ein Verhalten, welches auf Grund meiner Beobachtungen aber nicht immer vorzuliegen scheint. Relativ häufig wäre man

[1]) Annales des maladies de l'oreille etc. 1893, Nr. 2.

— immer vorausgesetzt, dass der Knochen von einer Löffelsonde durchdrückbar ist, — in den Sinus der anderen Seite gelangt und wohl in der Hälfte der Fälle auf die hintere Knochenwand des Sinus, wenn nicht gar auf die Lamina cribrosa gestossen.

Sollte die Operation aber nicht durch Hinaufgehen mit der Löffelsonde „zwischen Septum und mittlerer Muschel", sondern, wie Grünwald vermutet, „zwischen mittlerer Muschel und lateraler Nasenwand" bewirkt werden, auch dann dürften Zertrümmerungen einzelner Siebbeinzellen beziehungsweise des hinteren Teils des Thränenbeins und der vorderen Region der Lamina papyracea wohl das Gewöhnliche, die Eröffnung des Sinus frontalis aber immer noch die Ausnahme bilden. Hiermit soll indes nicht gesagt sein, dass es nun nicht doch Fälle gäbe, die ihrer ganzen Konfiguration nach eine leichte und auch mit keinerlei Nebenverletzungen verknüpfte Eröffnung des Sinus gestatteten, jene nämlich, „deren untere Wand dünn und nach der Nase trichter- oder cylinderförmig eingebuchtet ist". Da man diesen anatomischen Befund aber auch nicht annähernd mit Sicherheit voraussehen kann, dürfte der Nachweis solcher Fälle seitens Winklers nur eine theoretische Stütze für das Diefenbach-Schaeffersche Verfahren liefern.

Übrigens weiss ich, dass einem hervorragenden, jetzt verstorbenen Ophthalmologen bei der versuchten Eröffnung des Sinus von der Nase aus, allerdings mit einem Troikart, das Unglück passierte, anstatt den Sinus die Lamina cribrosa zu perforieren, ein Ereignis, welches am vierten Tage den Exitus letalis per meningitidem zur Folge hatte.

Drittens halte ich, wie auch Winkler zugiebt, eine Ausschabung oder ein Curettement der Schleimhaut in nur einiger Ausdehnung, selbst bei Benutzung noch besonders gebogener Löffelsonden für unausführbar. Die anatomischen Verhältnisse zeigen klar, dass es sich im günstigsten Falle immer nur um die Beeinflussung einer umschriebenen kleinen Partie an der vorderen, resp. an der hinteren Wand der Pars inferior des Sinus handeln könnte. Eine Erreichung des lateralen Teiles der

Höhle ist völlig ausgeschlossen, eine Erreichung der oberen Gegend, insbesondere der Ausbuchtungen in dieser letzteren überaus unwahrscheinlich. Die von Schaeffer beigegebenen Krankengeschichten bieten wegen ihrer extremen, man möchte fast sagen lakonischen Kürze gar keinen Anhaltspunkt für eine Beurteilung des Verfahrens, sind jedenfalls nicht im stande, dasselbe irgendwie zu stützen.

Nach den in der Litteratur niedergelegten Berichten wurde die intranasale Eröffnung der Stirnhöhle von Dreyfuss[1]) in einem, von Lichtwitz in 11 und endlich von Winkler in 14 Fällen versucht. Vohsen, Ziem, Schech, Hajek, Montaz, Moure, Lichtwitz u. a. erklären dieselbe wegen der leicht möglichen Verletzung der Lamina cribrosa für ungeeignet und gefährlich.

Der andere Weg, der der Eröffnung des Sinus frontalis von aussen wurde bisher vorwiegend nur für den Abscessus oder das klassische Empyem und die Mukocelen (Vorhandensein einer Geschwulst, Ektasie oder Fistel) als erlaubt angesehen und in Betracht gezogen.

Der Eingriff bestand je nach der Lage des Falles und der Unternehmungslust des Operateurs in einer Eröffnung an der prominentesten, häufig von Knochensubstanz ganz freien Stelle, in Entleerung des Eiters und nun entweder

a) in blosser Drainierung nach aussen, oder

b) in Sondierung, Erweiterung, Ausschabung des Ductus naso-frontalis und Einführen eines Drain aus der Stirn- in die Nasenhöhle; oder

c) bei fester Strikturierung des Ausführungsganges in der gewaltsamen Durchbrechung der tiefst und medialst gelegenen Partie der unteren Knochenwand, wiederum mit Drainierung nach der Nase oder gleichzeitig auch nach aussen.

---

1) Dreyfuss, die malignen Epithelialgeschwülste der Nasenhöhle. Wiener Med. Presse, 1892, Nr. 36 ff.

War der Knochen an der prominentesten Stelle noch nicht geschwunden, so hatte dem ausgiebigen Hautschnitte eine Zurückschiebung des Periostes und hierauf eine Trepanation, oder eine Eröffnung mit Hammer und Meissel, oder bei bereits vorhandener Erweichung mit einem starken Skalpell zu folgen.

Es schlossen sich an diese Eingriffe meist längere Zeit methodische Auswaschungen, Einspritzungen, Einstäubungen antiseptisch oder adstringierend wirkender Medikamente, event. Ätzungen, Sengungen oder ein Curettement der pathologisch veränderten Schleimhaut an, bis die Sekretion nachliess beziehungsweise gänzlich schwand.

Lag eine Fistel vor, so ging man gewöhnlich dieser nach, spaltete sie breit, erweiterte die Knochenöffnung und drainierte nach aussen oder auch, wenn möglich, ausserdem noch nach der Nase, oder allein nach der Nase, sei es in der Bahn des Duktus, sei es durch eine künstlich angelegte Öffnung.

Diese Quote von Fällen gab vorwiegend Veranlassung die Eröffnung der kranken Stirnhöhle von der unteren Wand aus zu kultivieren.

Die Erfolge einer derartigen Therapie waren häufig überaus mangelhaft. Trotz monatelanger Behandlung versiegte die Sekretion nicht und schien dies endlich der Fall zu sein, liess man im Vertrauen hierauf die äussere Wunde sich schliessen, so trat über lang oder kurz neuerdings eine Schwellung und Fistel auf. Recht klar erhellt dieser Verlauf aus der von Walker[1]) gegebenen Schilderung seines Falles. Der Patient befand sich Jahr und Tag in Behandlung, wurde wiederholt operiert, zwischendurch auch mal schwer pyämisch und schliesslich doch noch nicht definitiv von seinem Leiden befreit. Bei dem Kranken von Spencer Watson[2]) war selbst nach $1^1/_2$ Jahr die Fistel noch nicht zum Schluss gekommen und der Augapfel noch nicht in seine normale Stellung gerückt.

---

[1]) C. H. Walker, Ophthalmic Hospital Rep. 1889.

[2]) Spencer Watson, Diseases of the nose and its accessory cavities, pag. 393.

Als Ausspülflüssigkeiten bediente man sich, um auch dies kurz anzugeben: der Borsäure-, des Kali hypermang.-, der Chlorzink-, Sublimat-, Carbol-, Salicyllösungen, der Chlor- und Phenylwässer, der Lösungen von Glycerin und Acid. tannic. in Wasser, des Sodium fluo-silicate, Chinin, Jodin etc.

Die Perforation der unteren Sinuswand zwecks Anlegung einer neuen Kommunikation mit der Nasenhöhle machte man so, dass man entweder mit dem in die Höhle eingeführten Finger die manchmal sehr dünne und erweichte Knochenstelle zerdrückte, oder sie mit einem Troikart (Wells)[1]), einer kräftigen Sonde (Becker), einem kleinen scharfen Löffel oder Belloequeschen geknöpften Röhrchen (Pagenstecher) durchbrach. Als Drains wurden die verschiedenartigsten Gummi-, Kautschuck- und Metallröhrchen benutzt. Sie wurden in T-Form oder durch Fäden, oder durch besondere Instrumente fixiert. So führte Jones[2]), um die Öffnung weit zu behalten und eine Zusammenklemmung der Wandungen des weichen Katheters zu verhindern, eine eigens dazu konstruierte Röhre in die Öffnung, bestehend aus einer kleinen silbernen (und später einer vergoldeten) Kanüle von 1½ Zoll Länge, durch welche zwei divergierende federnde Stahlblätter hindurchliefen. Diese waren unten vereinigt und der Abstand ihrer Flügel an der Mündung sowohl als auch

[1]) Wells in Lancet 1870. Vol. I. Nr. XXI, cit. nach Steiner, p. 178. Es erscheint zweckmässig, die praktische Methode dieses Autors für die neue Kommunikation zwischen Stirn- und Nasenhöhle, wörtlich wiederzugeben:

„Der kleine Finger, in die Incisionsöffnung in der Richtung auf den Sinus frontalis hin eingebracht, drang durch eine breite, unregelmässige Öffnung bequem in den letzteren vor. Nachdem eine erhebliche Menge Eiter aus der Höhle des ausgedehnten Sinus entleert worden war, wurde der kleine Finger der anderen Hand durchs rechte Nasenloch hinauf geführt, bis sein Anstoss vom Finger im Sinus gefühlt wurde, es war nur eine dünne Knochenlamelle dazwischen, diese wurde nun an der tiefsten Stelle mit einem Troikart punktiert hierauf eine an einem Leitstab befestigte, seitlich mehrfach durchlöcherte Drainageröhre durch die Nase in den Sinus und von da durch das Orbitalloch zur Incisionswundöffnung herausgeführt, ihr eines Ende mit Pflasterstreifen an der Stirne befestigt, das andere etwas zum Nasenloche heraushängen gelassen."

[2]) Macnaughton Jones, The Dublin Journal of medical science 1873. Nr. XXI. Citiert nach Emil König.

das Mass ihres Vortretens konnte durch ein Schraubengewinde reguliert werden. Diese Vorriehtung diente der Kanüle als Halter und bewahrte sie vor dem Herausfallen.

Nieht so einstimmig lautet das Urteil für die Licenz der Eröffnung des Sinus von aussen beim Empyema simplex oder latens. Von seiten der Rhinologen wird dieselbe im allgemeinen nur unter Vorbehalt zugegeben. So formulierte Sehech gelegentlich seines Referates auf dem internationalen Kongresse zu Berlin noeh den Satz: „Die Stirnhöhle soll nur eröffnet werden bei Auftreibung der Höhle, Verdrängung des Bulbus und Hirndruek“ und Mae Bride stimmte ihm im grossen und ganzen bei. Im Stadium einer heftigen Attaque würde indes angesiehts der Lid-Orbitalphlegmone, ferner im Hinbliek auf die möglichen ernsten Komplikationen sowie auf die unerträglichen Qualen des Kranken wohl nur ein überaus messerscheuer Arzt Bedenken tragen, falls die Sondierungsversuehe erfolglos verliefen, die Knochenwand zu sprengen und den Eiterherd zu beseitigen. Denn die Abscedierung dureh das obere Lid hinterlässt, wie wir eingehend dargethan haben, stets eine Fistel und führt ausnahmslos zu einer Verkürzung jenes, so dass bereits nach kurzer Zeit ein Lagophthalmus folgen kann. Schon im Interesse der Erhaltung des Auges müsste ja später, um eine Blepharoplastik unternehmen zu können, die Endursaehe der Eiterung, d. h. die kranke Schleimhaut des Sinus frontalis geheilt oder beseitigt werden. Ein Zaudern könnte mithin nur ernstere Gefahren heraufbeschwören, nicht aber die Operation überflüssig oder vermeidbar maehen.

Ieh meinerseits habe es mir, wofern die Diagnose eines Empyems sieher gestellt ist, zur Regel gemaeht, sogleich operativ vorzugehen und in allen den Fällen, die nicht mehr innerhalb des Rahmens der oben ausgesprochenen Indikationen für die Sondierung stehen, die Eröffnung von aussen vorzunehmen. Diese Fälle umfassen alle länger bestehenden Empyeme, alle Hydropsieen, mögen sie traumatischen oder entzündliehen Ursprungs sein, sowie die lange persistierenden Blennorrhöen, Blenno-Pyorrhöen und Pyorrhöen.

Nach der Perforation und Entleerung des Eiters mache ich es von dem Verhalten und Aussehen der Schleimhaut abhängig, ob ich den Ductus naso-frontalis sondiere und durch einen Drain eine Zeit lang mechanisch geöffnet halte, oder eine neue Verbindung mit der Nasenhöhle für den ungehinderten Abfluss des Sekretes anlege.

Es ist hier auch der Ort, noch der Methoden Erwähnung zu thun, die Beer (1817)[1]) und Riberi (1838)[2]) in je einem Falle übten, mehr wegen ihrer originellen Art, als weil sie zur Nachahmung Veranlassung bieten dürften.

Beer sagt: „Im zweiten, anscheinend viel weniger gefährlichen Falle fand ich nach Durchbohrung der vorderen Wand der Stirnhöhle bei behutsamer Untersuchung mit einer fischbeinernen Sonde schon die untere Knochenwand völlig erweicht und durchlöchert; ich musste mich daher begnügen, nur der Karies Einhalt zu thun und eine ziemlich gute Form des Auges, indem ich an der Bindehaut über dem Augapel, der vollkommen blind blieb, eine Gegenöffnung machte, zu erhalten."

Riberi durchschlug nach sechsmonatlicher Behandlung, zweimaliger Incision und vergeblichen anderen Heilversuchen, um dem Eiter einen breiteren Weg zu eröffnen, „mit Meissel und Hammer die Papierplatte des Siebbeins, wodurch die Öffnung so gross wurde, dass der Ringfinger eindringen konnte; der knöcherne Thränenkanal war verschont geblieben. 24 Tage später schloss sich die äussere Öffnung, die Luft drang aus der Nase in den Grund der Augenhöhle. Durch Kompression wurde mit der Zeit völlige Heilung erzielt. Das Auge und die Thränenwege sind unversehrt geblieben."

Alle bisher besprochenen Methoden sind auf der Annahme basiert, dass jede auch noch so viele Jahre hindurch kranke Sinusschleimhaut gesunden müsse oder könne, wenn die Abführung des Sekretes und die Einwirkung ausspülender resp. desinfizierender Flüssigkeiten oder dem gleichen Zwecke dienender trockener Medikamente leicht gewährleistet sei. Dass dem in recht vielen Fällen aber nicht der Fall ist, geht schon aus der grossen Zahl einschlägiger Beobachtungen hervor, die klar beweisen, dass selbst sehr sorgfältige und lang andauernde Behandlung bei manchmal

[1]) Beer, Lehre von den Augenkrankheiten. Wien 1817, II. Bd., p. 566.
[2]) Riberi, Giornale delle scienze med. di Torino 1838. Cit. nach Steiner.

geradezu auffallender Weite des Duktus keinen dauernden Erfolg zu erzielen vermochten. Es liegt nahe, hier an die Erfahrungen zu erinnern, die die Ophthalmologen so oft an den eiterigen Katarrhen, an den Schleim- und Eiter-Absackungen des Thränen ableitenden Apparates, speziell des Saccus lacrymalis gemacht haben, und die um so beherzigenswerter sein dürften, als Thränensack wie Stirnhöhle durch einen annähernd gleich weiten und langen Kanal mit der Nasenhöhle in Verbindung stehen, mithin bezüglich Schädlichkeitsursachen, Neigung zu Recidiven und Heilbarkeit wohl mit einigem Recht in Parallele gestellt werden können.

Eine tausendfältige Beobachtung hat da über allen Zweifel sichergestellt, dass trotz Monate, ja Jahre hindurch fortgesetzter Sondierungen, Durch- und Ausspülungen etc. in einer nicht unbedeutenden Quote von Fällen eben keine Heilung, wenigstens keine vollständige und keine dauernde zu erzielen ist, dass vielmehr bei jeder neuerlichen Koryza die Verengerungen oder Strikturen im Kanal, die Sekretion im Sacke wiederkehren, dass daher eine Beseitigung der für das Sehorgan unter Umständen so verderblichen Erkrankung nur mit der Herausnahme der leidenden Schleimhaut erlangt werden kann.

Die einfache Unmöglichkeit der sicheren und festen Heilung nicht minder wie die grossen für das Individuum bestehenden Gefahren lassen es mithin als unabweisbar erscheinen, bei den meisten Abscessen und Mukocelen, ferner bei sehr lange bestehenden Empyemen und Pyorrhoen und insbesondere bei den mit Nekrose der Schleimhaut oder einzelner Knochenteile einhergehenden Erkrankungen **prinzipiell eine Verödung der ganzen Sinusschleimhaut** ins Auge zu fassen, denn nur mittelst dieser wird in manchen Fällen überhaupt erst eine Heilung denkbar, beziehungsweise in absehbarer Zeit erreichbar.[1])

[1]) Nicht unerwähnt darf bleiben, dass Franz Koenig bei Besprechung der eitrigen oder putriden Katarrhe der Stirnhöhlen auch eines anderen Ausweges Erwähnung thut. „Die konstante Folge, sagt dieser hervorragende Autor — welche ich nach der Operation (Eröffnung, Auswaschen mit desinfizierenden Lösungen) beobachtete, war ein Nachlassen der hässlichen Kopf-

Der Gedanke einer solchen Radikaloperation ist kein neuer. Schon Runge[1]) setzte ihn etwa vor 150 Jahren in die Praxis um. „Da mein Vater wohl wusste, schreibt der Sohn, dass diese Höhlen (Sin. frontalis) nicht wieder ad integrum hergestellt werden können, wegen der teilweisen Zerstörung der Schleimhäute und der sie bildenden knöchernen Wandungen . . . ., daher keine Hoffnung auf vollständige Ausheilung, wohl aber die Besorgnis auf Fortbestehen einer Fistel vorhanden sei, so glaubte er den ganzen Sinus veröden, und die Wunde vernarben lassen zu müssen. Zu diesem Zwecke führte er ein Bourdonnet mit einem Gemisch von zerriebenen Lap. infern. und Balsam. Arc.[2]) bestrichen in den Grund des Sinus und brachte schliesslich bei dieser Behandlungsweise vollkommene Heilung zu stande. Eine vertiefte Narbe blieb zurück."

Beim Studium der Litteratur gewinnt man nicht gerade den Eindruck, als ob dieser auf treffender Beobachtung beruhende Rat Runges auf fruchtbaren Boden gefallen wäre. Wenigstens finde ich ihn bis in die neueste Zeit hinein nicht befolgt. Erst Nebinger[3]) und allerjüngst Jansen[4]) haben sich ihm wieder zugewandt und Methoden für Radikalbehandlungen angegeben, ersterer indem er von der vorderen, dieser indem er von der unteren Sinuswand aus vorzugehen riet[5]).

---

schmerzen und der davon abhängigen geistigen Verstimmung, dagegen hat es nicht immer gelingen wollen, trotz Desinfektion mit den verschiedendsten Mitteln und trotzdem, dass der Ausführungsgang nach der Nase offen war, die Eiterung verschwinden zu machen. In einem solchen Falle habe ich daher die Knochenöffnung nach der Nase hin bis auf den Ausführungsgang vertieft und diesen durch Einführen eines derben scharfen Löffels gehörig erweitert. Die stark geschwellte Schleimhaut wurde darauf noch mit scharfem Löffel abgekratzt und nun die Höhle nach beiden Seiten drainiert. Über das Endresultat wird nicht berichtet. (Fr. Koenig, Lehrbuch d. spez. Chirurg., sechste Auflage, 1893, Bd. I, pag. 299.)

1) Lud. Henr. Runge, Halleri disput. chirurg. Rintelii 1750. citirt nach Steiner, pag. 164.

2) In neuerer Zeit hat Spencer Watson zum Zwecke der Verödung der secernierenden Schleimhaut die Injektion starker Jodlösungen, Richet das Einführen von Charpiebäuschchen, welche mit Aq. Jugland spirit. getränkt waren, empfohlen.

3) Praun, Die Stirnhöhleneiterung und deren operative Behandlung. Inaug.-Diss. Erlangen 1890.

4) Jansen, Zur Eröffnung der Nebenhöhlen der Nase bei chronischer Eiterung. Archiv f. Laryngologie, I. Bd., II. Hft.

5) Bei dem von Steinthal publizierten bemerkenswerten Falle wurde gleichfalls die ganze Schleimhaut ausgekratzt, aus der vorderen Sinuswand ein etwa markstückgrosses Stück reseziert und schliesslich, da die Eiterung über

Die Methode Nebinger's, von Praun beschrieben und durch drei Krankengeschichten beleuchtet, besteht in einer so ausgiebigen Eröffnung des Sinus von der vorderen Wand aus, dass ein ganz freier Einblick gegeben ist, und in radikaler Ausschabung der Membrana pituitaria im Kavum und im Ductus naso-frontalis. Die Erfolge werden auch in kosmetischer Beziehung gerühmt.

Der Schnitt geht, wie gewöhnlich, von der Sutura naso-frontalis längs dem Orbitalrande bis etwas über die Incisura supraorbitalis hinaus; hierauf Freilegung des Knochens von der sutura naso-front. nach aufwärts etwa in der Länge von $1^1/_2$ und in der Breite von $^3/_4$ bis 1 cm; Aufmeisselung zunächst am Os nasale, dann am Os frontale und stumpfe Durchtrennung der Schleimhaut. Nachdem die Dimensionen und die Konfiguration des Sinus mittelst Sonde festgestellt worden sind, wird ein Vertikalschnitt 4 – 6 cm lang angelegt (hart dem Rande der Vena frontalis folgend) und zwar sofort bis auf den Knochen, der nun der Breite des Sinus entsprechend entblöst und mit Schonung der Schleimhaut aufgemeisselt wird. Sodann erfolgt die Freilegung des horizontalen Teiles in ganz derselben Weise bis zur Mitte der Augenbrauen. Entfernung des Eiters aus der Höhle durch Sublimattupfer und Tamponierung des Endes des Ductus naso-frontalis, um bei der jetzt folgenden Ausschabung der Schleimhaut das Hinablaufen von Blut in Nase, Rachen, Kehlkopf zu verhüten. Die Ausschabung der Mukosa wird zuerst in der Pars horizontalis ausgeführt und nachdem dies geschehen, fest tamponiert, hierauf kommt der Trichter und schliesslich der Vertikalteil an die Reihe. Ist das Septum durchbrochen, der andere Sinus also miterkrankt, so kann nach vollständiger Ausmeisselung der Zwischenwand, die Schleimhaut auch dieses ohne weiteres entfernt werden, oder was bei grossen Stirnhöhlen zweckmässiger ist, ein Horizontalschnitt über den Arcus superciliaris der zweiten Seite hinzugefügt, der Knochen aufgemeisselt und die Mukosa entfernt werden. Wenn nötig, wird schliesslich der Ductus naso-frontalis zur genügenderen Abführung des Sekrets noch erweitert Ausspülung der Höhle.

„Die primäre Naht der Weichteilwunden mit Drainage an der Vereinigungsstelle des Vertikal- und Horizontalschnittes durch etwa acht Tage giebt ein günstigeres Resultat als Jodoformgazetamponade mit Offenlassen des einen Schnittes und hat, wenn die Schleimhaut exakt entfernt worden ist, auch theoretisch kein Bedenken."

Demgegenüber gestaltet sich das von Jansen beschriebene Verfahren folgendermassen:

dem rechten Auge fortbestand, in zwei weiteren Operationen ein Orbitalabscess entleert und umfangreiche Partien vom Dache, dem oberen Rande der Orbita und der Lamina papyracea des Siebbeins entfernt. (Jahresbericht von Virchow-Hirsch 1891. Das Original war mir leider nicht zugänglich.)

„Durch einen bogenförmigen Schnitt unterhalb und parallel der Augenbrauen vom lateralen Orbitalrande bis auf die Seitenwand der Nasenwurzel abwärts von der Lidspalte legte ich unter Abhobeln des Periostes die untere Wand der Stirnhöhle d. h. die obere Orbitalwand bis tief in die Orbita hinein frei. Die Ablösung des Periostes ist infolge straffer Anheftung am Margo supraorbitalis manchmal recht schwierig. Unter Abdrängen des Bulbus mit einem stumpfen Wundhaken entferne ich mit Meissel und Knochenzange den ganzen Boden des Sinus vom lateralen Orbitalrande bis zur Nasenwurzel und zum Ausführungsgang.

Bei sehr kleinem Sinus nehme ich von der vorderen Wand gar nichts fort, bei grösseren Höhlen nur den unteren Saum derselben, etwa $^1/_4$—$^1/_2$ cm hoch. Die Höhle wird mittelst des Löffels von dem Granulationsgewebe und von der dicken Abscessmembran gereinigt. Bisweilen erstreckt sich die Höhle so hoch hinauf, dass es nur schwer möglich ist, dieselbe bis in den obersten Winkel zu übersehen.

An die Eröffnung des Sinus frontalis habe ich die Ausschabung des Siebbeines mit Fortnahme der orbitalen und der nasalen unteren Wand angeschlossen und auf diese Weise eine breite Drainage nach der Nase zugleich hergestellt. Wegen der hierbei erfolgenden Blutung in die Nase thut man gut, die hintere Tamponade vom Nasenrachenraum beim Beginne der Operation vorzunehmen. Man erhält bei diesem Verfahren eine überraschend grosse und tiefe Wundhöhle, von welcher aus man sich nicht selten von der Beschaffenheit sowohl der Kiefer- wie der Keilbeinhöhle unterrichten kann.“

„Bei grossen Höhlen war ich einigemale genötigt, aus entlegenen Winkeln, besonders von oben her eiternde und missfarbig gewordene Granulationen bei der Nachbehandlung auszuschaben; auch sah ich mich zweimal veranlasst, von der vorderen Wand nachträglich noch mehr fortzunehmen, weil sich immer wieder Fisteln bildeten und aufs Neue Ausschabungen nötig machten. Dadurch sind stark entstellende Narben entstanden. In der Folge würde ich die Versuche, durch Auskratzen etwa eiternde Fisteln etc. zu beseitigen, über eine längere Zeit fortsetzen, bevor ich mich zur Entfernung eines grösseren Teiles der vorderen Wand entschliesse.“

Nach Jansen steigt alsbald nach der Operation das Fettgewebe der Orbita zum Teil in den leeren Sinus hinauf und verkleinert so die Wundfläche ausserordentlich. „Bei sehr kleinen Höhlen wird so in kurzer Zeit der Hohlraum völlig beseitigt. Bei grösseren Höhlen nimmt die Ausheilung, da der obere Abschnitt vorn und hinten starrwandig begrenzt bleibt, eine oft recht lange Zeit in Anspruch“ — wie aus einer anderen Stelle zu entnehmen ist bis $7^1/_2$ Monat. Der Bulbus leidet nicht, es besteht nur öfter für einige Tage eine recht beträchtliche Chemosis der Konjunktiva. Eine Entstellung durch Verlagerung des Bulbus nach oben oder innen tritt nicht auf.

Es erübrigt nunmehr in folgendem die zwei Verfahren zu schildern und zu begründen, welche ich bei neun resp. bei drei Stirnhöhlen ausgeführt habe und welche ich glaube auf Grund der gewonnenen Resultate und zwar sowohl wegen der Sicher-

heit des Erfolges wie wegen des kosmetischen Endeffektes warm empfehlen zu müssen.

Bei den Kranken I, II, IV unserer Beobachtungsreihe ging ich nach der landläufigen Methode vor, indem ich in der Gegend des Augenbrauenkopfes eröffnete und nach der Nase drainierte. Zwei von diesen sind, soweit ich erfahren konnte, bisher dauernd gesund geblieben, beide stellten relativ frische Fälle dar und beide gehören jenen Schichten der Gesellschaft an, die für ihre Gesundheit bedacht sind und auch schon einer Koryza Rechnung tragen können. Der dritte (I unserer Serie), ein Taglöhner, stetig allen Unbilden der Witterung ausgesetzt, war schon in dem der Operation folgenden Winter zeitweilig wieder von Kopfschmerzen geplagt und wollte auch manchmal Ergüsse von übelriechendem Eiter aus der Nase bemerkt haben. Bei diesem wird meiner Meinung nach über kurz oder lang das Krankheitsbild des Empyems resp. des Abscesses neuerdings zur Entwickelung kommen.

Jener so eigenartig gelagerte Fall No. III wurde mir die äussere Veranlassung, eine neue Methode, nämlich die **prinzipielle Wegnahme der ganzen vorderen Sinuswand und der gesamten kranken Schleimhaut** auch des oberen Teiles des can. nasofront, zu erproben[1]). Der überraschende Erfolg sowohl bezüglich der Heilungsdauer wie insbesondere des kosmetischen Endeffekts ermutigte mich, dieses Verfahren, das eine grosse Menge nicht hoch genug zu schätzender Vorteile in sich birgt, auch weiterhin zu prüfen. Die fortlaufende Beobachtung hat in mir die Überzeugung gezeitigt, dass dasselbe wegen seiner Überlegenheit den bisher mir bekannt gewordenen anderen Methoden gegenüber einer ausgedehnten Nachahmung wert sein dürfte.

Das **zweite Verfahren** kam in Anwendung bei den Beobachtungen XIII und XIV, bei welchen rudimentäre und besonders flache Sinus, und zudem das typische klinische Bild der Osteoporose der unteren Wand vorlagen. Es besteht darin, dass nicht

[1]) Vergl. den diesbezüglichen hypothetischen Hinweis von Kocher bei Emil Koenig pag. 45.

nur die **untere**, sondern auch die **vordere Knochenwand samt Schleimhaut entfernt** wird[1]).

Aus dem Umstande, dass ich verschiedene Arten der Operation üben zu müssen glaubte, geht klar und deutlich hervor, dass ich es schon a priori für irrationell halte, eine Methode als für alle Fälle geeignet zu erachten. Die Mannigfaltigkeit der pathologischen Veränderungen, die so überaus verschiedene Form und Gestaltung der Stirnhöhle und ihre wechselnde Grösse (von wahrhaft riesenhafter Dimension wie in unserem Falle XII bis zur Kleinheit wie in den Fällen XIII und XIV) zwingt von vornherein von einer Verallgemeinerung abzusehen. Mehr als bei jeder anderen Nebenhöhle werden wir vielmehr gerade beim Sinus frontalis gezwungen sein, wenigstens wenn wir in erspriesslicher Weise handeln wollen, den gegebenen individuellen Verhältnissen Rechnung zu tragen. Es kann sich daher im folgenden immer nur um Vorschläge handeln, welche für gewisse Kategorien zutreffend sind und in Frage kommen. Die sorgfältige Diagnostik und die richtige Erkenntnis der gerade vorliegenden Species sinuum hat in letzter Linie die Art der Methode zu bestimmen. Nur wenn wir eklektisch und unvoreingenommen an jeden einzelnen Kranken herantreten, werden wir ihm das Beste geben.

Da, abgesehen von der Eventualität einer schweren Wundinfektion, eine vitale Gefahr bei den Operationen an den Stirnhöhlen nur dann anzuerkennen ist, wenn bei der Eröffnung nicht das Kavum des Sinus, sondern das des Schädels getroffen wird, muss man es sich besonders angelegen sein lassen, mög-

1) Nachdem diese Abhandlung abgeschlossen war, habe ich auch einen Kranken mit relativ grossem Sinus nach in Rede stehendem Verfahren operiert. Es handelte sich um einen auf traumatischer Basis entstandenen Abscess, welcher bereits seit 15 Jahren bestand und zu einer auffallenden Erweichung und zu umfangreichem Schwunde der unteren und vorderen Wand geführt hatten. Kosmetischer Endeffekt befriedigend.

Wo beide Wände in grösserer Ausdehnung so erkrankt sind, dass eine Ausheilung der Knochensubstanz nicht wohl erwartet werden kann, wird man durch völlige Abtragung derselben weit weniger entstellend wirken, als durch partielle Resektionen, aus denen dann erst recht tiefe Einsenkungen resultieren.

lichst vorher eine genaue Vorstellung von den Ausdehnungen der Stirnhöhle zu gewinnen. Als relativ sicherste Methoden hierfür sind mir einmal die Prüfungen auf die Druckempfindlichkeit und die Durchleuchtung nach Vohsen erschienen. Wiederholt konnten wir konstatieren, dass die mit ersterer Manipulation gewonnenen Grenzen sich nach der Operation als absolut übereinstimmend mit den wirklichen Massen erwiesen. Nur in unserer nach so vielen Hinsichten hin bemerkenswerten Beobachtung XIII führte dies sonst zuverlässige Symptom zu einem Lapsus. Allerdings muss bemerkt werden, dass es sich hierbei nicht um ein Empyem, sondern um eine Knochenporose infolge chronischer Pyorrhoe handelte, welche zur Zeit noch nicht immer sicher zu differenzieren sein dürfte. So wenig die Durchleuchtung nämlich auch für die Diagnostik des Bestandes eines Empyems verwertet werden kann, aus den oben genügend erörterten Gründen, so beweisend halte ich eventuell ihr Ergebnis für die Existenz eines Stirnsinus überhaupt. Bekomme ich bei der wiederholt vorgenommenen Durchleuchtung absolut gar keine Andeutung eines rötlichen Reflexes, alsdann ist an die Möglichkeit des Fehlens[1]) der Stirnhöhlen zu denken, sowie daran, dass möglicherweise ähnliche Verhältnisse vorliegen, wie bei No. XIII und XIV. Ergiebt die Durchleuchtung dagegen ein positives

[1]) Hierher gehörig und interessant ist die Beschreibung, welche Ssapeshko von seiner dritten Beobachtung giebt: „Weib, 36 Jahre alt. Protrusio bulbi beiderseits nach vorn, aussen und unten. An der rechten Seite der Nasenwurzel eine feine Fistelöffnung. Die daraus hervortretende Flüssigkeit macht pulsatorische Bewegungen. Seit 2 Jahren periodische heftige Kopfschmerzen, welche nach reichlicher Entleerung von Eiter aus der Nase stets schwanden. Vor zwei Monaten bildete sich unter sehr heftigen Kopfschmerzen an der Stelle der Fistel eine Geschwulst, die aufbrach und reichlich Eiter entleerte. Die Operation ergab das unerwartete Resultat, dass sich gar keine Stirnhöhle fand! Der Meissel legte die Diploë und weiter die harte Hirnhaut bloss. Patientin wurde in der Folge in demselben Zustande entlassen, in welchem sie sich vorgestellt hatte. S. nimmt an, der vordere Teil des Siebbeins sei Ausgangspunkt der Eiterung gewesen und von hier aus sei dann die innere Wand beider Orbitae vorgedrängt worden und habe dadurch die Dislokation der Bulbi nach aussen und vorn bedingt."

Ssapeshko, Zur Frage der Erkrankung der Stirnhöhlen. Westnik oftalmolog. Juli-Dezember 1889. Ref. im Centralblatt f. Augenheilk. 1890. pag. 251, 252.

Resultat, so kann man annähernd sicher sein, dass die anatomische Lage des Sinus eine dem gewöhnlichen Vorkommen wenigstens ungefähr entsprechende ist.

Erst wenn konform diesen Ratschlägen verfahren ist, kommt die Wahl der für die Eröffnung geeignetsten Stelle in Betracht, die ihrerseits natürlich wieder die Schnittführung bestimmt. Es leuchtet ohne weiteres ein, dass hierbei zwei Momente besondere Berücksichtigung erheischen, einmal die anatomische Lage und Form der Stirnhöhle, zweitens das Gebot, wenn möglich jeden kosmetischen Defekt zu vermeiden.

Ist ein Sinus von den Durchschnittsdimensionen und der normalen Lage vorhanden, so wird zweifelsohne für die Eröffnung die Gegend des Augenbrauenkopfes zu wählen sein. Dieselbe gestattet einen relativ guten Einblick in den eröffneten Hohlraum, erlaubt die Untersuchung des Canalis naso-frontalis mittelst geeignet geformter Sonden und giebt bei Beachtung einiger Kautelen, so gut wie gar keine Entstellung. Demgemäss führe ich einen 3—4 cm langen Hautschnitt, welcher in der Mittellinie und zwar an der Sutura naso-frontalis beginnt und mitten im Augenbrauenbogen genau auf dem Margo supraorbitalis temporalwärts läuft, sogleich bis auf den Knochen. Nach sehneller, sorgfältigster Blutstillung wird das Periost nach der Glabella zu zurückgeschoben[1]) und nun genau unter dem Brauenkopfe mit Meissel und Hammer eine annähernd runde etwa 6—8 mm im Durchmesser haltende Knochenöffnung vorgenommen. Diesen median und nach oben von der Trochlea gelegenen Punkt halte ich auf Grund von praktischen Erfahrungen nicht minder wie von anatomischen Untersuchungen für den am meisten zu bevorzugenden.

---

[1]) Im allgemeinen lässt sich das Periost bekanntlich bei krankhaften Veränderungen viel leichter von dem Knochen, als bei normalem Verhalten ablösen. In unserem Falle XIII lag im Bereiche der Osteoporose dasselbe vor, in der Umgebung derselben indes auf dem Arcus superciliaris war eine so überaus feste Verbindung zwischen Beinhaut und Knochensubstanz eingetreten, dass eine Trennung beider nur mit grösster Mühe und unter Anwendung eines scharfen Rasparatorium möglich wurde.

Um nach Verschiebung der Weichteile denselben immer sicher wieder zu finden, namentlich nicht zu hoch auf die Glabella hinauf zu geraten, empfiehlt sich folgende Erwägung. Denkt man sich die beiden Incisurae supraorbitales durch eine gerade Linie verbunden, bei der Operation durch Auflegen einer geraden Messsonde zu bewirken, und nun von der Crista lacrymalis anterior (etwa in der Gegend des inneren Lidbandes) eine Senkrechte auf diese errichtet, dann muss der Schnittpunkt beider die gesuchte Stelle sein.

Eine ganze Reihe von Autoren, z. B. Velpeau, Moldenhauer, Voltolini u. A. empfehlen annähernd dieselbe Lokalisation. Richardson Cross[1]) dagegen begünstigt einen Punkt dicht hinter dem Orbitalrande ca. 1/2 cm über der Vereinigung des Processus angularis int. mit dem Nasenrücken (weil er so den tiefsten Punkt treffe und sich dem Infundibulum, dem natürlichen Abflusskanal des Sinus nähere) und Panas[2]) sagt: „Le mieux sera de pratiquer une incision immédiatement au-dessous de la queue du sourcil et à trépaner la paroi inférieure ou orbitaire du sinus qui constitue à même temps la partie la plus déclive et la plus large de cette cavité.“ In einer späteren Arbeit seines Schülers Guillemain dagegen rät Panas, nach Lösung des Periostes, die Höhle mit einer 1 cm Trepankrone zu eröffnen: „Sur la partie la plus déclive de la paroi antérieure du sinus, en plein rebord orbitaire.“ Excision eines Schleimhautstückes: „Il est nécessaire d'agrandir en haut avec une gouge l'orifice osseux dans une étendue d'environ d'un demi-centimètre, ce qui lui donne au total une longeur de 1 1/2 cm.“

Grünwald empfiehlt zur Erzielung eines besonders guten kosmetischen Endeffektes den Schnitt „senkrecht und zwar genau in der durch den Corrugator supercilii gebildeten Hautfalte, also sehr nahe der Mittellinie“ zu führen. „Er braucht nicht länger als diese Falte, also ungefähr 1 1/2 cm zu sein.“ Der Wert dieses Vorschlags wird wohl am besten mit Grünwalds eigenen Worten gekennzeichnet, nach der Eröffnung sei etwas sterilisirtes Wasser zu injizieren, „um sich über den Abfluss und insbesondere darüber zu orientieren, ob nicht die Höhle der anderen Seite eröffnet ist, was bei der sehr variablen Lage der Scheidewand beider Höhlen gar nicht ausgeschlossen ist.“

1) Richardson Cross, The ophthalmic Review, 1842, July. Citiert nach dem Referate, Centralblatt f. praktische Augenheilkunde.

2) Panas, Archives d'ophthalmologie, X, pag. 233.

Blieb, was entschieden die Ausnahme darstellt, bei der Durchleuchtung die Gegend der Stirnhöhle völlig dunkel, dann sollte daran gedacht werden, dass es sich event. um ein Fehlen oder um eine rudimentäre Entwickelung des Sinus handelt. Als Eröffnungsstelle muss für solche Fälle die orbitale Fläche, dicht hinter und über der Thränensackkuppel in Aussicht genommen und demgemäss ein Schnitt beantragt werden, welcher auf der Crista lacrymalis anterior vom oberen Rande des Ligamentum palp. internum ansetzt, im Bogen nach dem Margo orbitalis hin und auf diesem bis über die Incisura supraorbitalis hinaus läuft. Die Lösung des Periostes erfolgt nach beiden Seiten, nur in unbedeutender Ausdehnung nach der Nasenwurzel und Stirn, in ausgedehnter nach der Orbita zu und muss sorgfältigst und schonendst vorgenommen werden, insbesondere im Bereiche der Fossa trochlearis. Der entblösste Knochen wird einer eingehenden Inspektion und Palpation unterworfen und, falls nicht ohne weiteres eine Verfärbung oder Erweichung — wie in unseren Fällen XIII und XIV — auf die kranke Höhlenwand hinweist, nun $^1/_2$ cm oberhalb und nach hinten von der Thränensackkuppe die Perforation begonnen. Unter Umständen kann man gezwungen sein, um einen klaren Einblick zu erhalten und ungeniert operieren zu können, den Schnitt nach unten über das innere Lidband hinaus zu verlängern und den Thränensack samt Kapsel provisorisch aus seiner Grube zu lösen, nämlich dann, wenn zugleich das ganze Siebbeinlabyrinth mit Eiter erfüllt, oder die orbitale Wand weit nach hinten zu nekrotisch ist. Irgend eine Störung in der Funktion konnten wir an dem reponiert und ohne Eiterung wieder angeheilten Thränensacke später nicht beobachten.

Sei die Perforation nun nach dieser oder jener Methode vorgenommen worden, sogleich, nachdem sie vollendet, wölbt sich die Schleimhaut leicht hervor und lässt bereits an ihrem Aussehen erkennen, ob resp. welcher Inhalt in ihr vorhanden ist. Eine kleine Excision verscheucht jeden noch möglichen Zweifel. Öfter wurde nach Vollendung der Knochenperforation natürlich auch von uns jene deutlich markierte Pulsation des Inhaltes des

geöffneten Sinus frontalis oder der Flüssigkeitsäule innerhalb des eingelegten Drainage-Röhrchens beobachtet, welche im ersten Momente die Befürchtung eines Defektes in der hinteren Knochenwand aufsteigen lassen kann. Dieselbe beruht aber, wie Jul. Boeckel[1]) auf Grund klinischer und experimenteller Studien überzeugend nachgewiesen hat, durchaus nicht auf jenem fatalen Momente. Die Pulsationen treten vielmehr jedesmal dann auf, wenn eine enge Öffnung in eine von starren Wänden umgebene Höhle führt, in welcher sich gefässhaltige Gewebe befinden, mag dies nun die Markhöhle der Knochen, die Schädelhöhle (Broca oder eine der Nebenhöhlen der Nase sein.

Nachdem der Inhalt aus der eröffneten Stirnhöhle herausirrigiert, mit der Sonde die Dimensionen des Kavum nach allen Seiten festgestellt und mit einer Fischbein- oder Celloidinsonde der Ductus naso-frontalis auf seine Durchgängigkeit geprüft worden, bleibt zu erwägen, ob eine Ausheilung mit verhältnismässigem Opfer an Zeit möglich oder wahrscheinlich bezw. ob eine radikale Ausrottung der Schleimhaut von vornherein ratsam erscheint. Es ist eingehend dargethan worden, nach welchen Prinzipien wir uns bei Entscheid dieser Frage leiten lassen. Hier sei nur noch bemerkt, dass die Durchgängigkeit oder Undurchgängigkeit des Duktus, das Aussehen der Schleimhaut, die Beschaffenheit der knöchernen Wandungen, die Länge der Krankheit, die sekundären Veränderungen in der Orbita, das Allgemeinbefinden und die äusseren Verhältnisse des Patienten sorgsamst dabei zu berücksichtigen sind.

Seitdem ich durch anatomische Untersuchungen und unsere Beobachtung XII von der praktischen Bedeutung des Vorkommens eines Sinus posterior, oder zahlreicher kleiner Zellräume anstatt eines solchen unterrichtet bin, verabsäume ich es nicht mehr, mit einer geknöpften Sonde sorgfältigst jene Stellen zu explorieren, wo sich der Übergang der hinteren Knochenwand

[1]) Boeckel, Étude clinique et expérimentale sur les battements du tissu médullaire des os. Strassbourg 1872. Citiert nach Leber.

in die orbitale vollzieht. Man darf getrost einen kräftigen Druck hierbei ausüben. Jedes Nachgeben oder Knistern würde einen begründeten Verdacht für die Existenz jener Räume erwecken müssen. Ist diese Gegend genau abgesucht, dann prüfe ich die seitlichen Winkel der Stirnhöhle in der gleichen Weise auf das etwaige Vorhandensein von Abkammerungen, beziehungsweise auf den Inhalt dieser. Die Existenz solcher kranker Appendices erfordert selbstredend allein an sich schon die Radikaloperation, möge auch das Verhalten der eigentlichen Sinusschleimhaut, die Art des Sekretes, die Dauer des Leidens sonst zu Gunsten einer konservativen Therapie sprechen.

Fällt die Erwägung für eine erhaltende Therapie aus, alsdann sondiere ich den Duktus und lege einen Drain in diesen, oder falls abnorme Enge, Strikturen oder dergl. die Anbahnung einer besseren Kommunikation mit der Nase erheischen, in die an der tiefsten Stelle bewirkte Perforationsöffnung.

Erscheint die Radikaloperation indiziert und ist die Lage und Entwickelung des Sinus keine vom Durchschnitt wesentlich abweichende, war also die sub I beschriebene Schnittführung in ihre Rechte getreten, so wird nunmehr genau in der Mittellinie von der Sutura naso-frontalis an ein auf den ersten Schnitt annähernd senkrechter, je nach der Höhe der Höhle — 3, 4 ja 5 cm weit nach oben geführt, die Weichteile werden samt Periost gelöst und nach oben zurückgeschlagen. Um eine ganz exakte Entfernung der gesamten kranken Schleimhaut zu erlangen, jedwede entstellende partielle Einsenkung auszuschliessen und eine schnelle Heilung herbeizuführen, nehme ich prinzipiell die ganze vordere Knochenwand weg und zwar auch über den häufig ganz flachen, halbkreisförmigen Ausbuchtungen an der oberen Grenze; Meissel und Hammer thun hierbei die Hauptsache, den Rest besorgt die Luersche Knochenzange. Besondere Aufmerksamkeit wenden wir dabei der Glättung und Abschrägung der Knochenränder zu, sowie der Entfernung aller auch nur andeutungsweise vorspringenden Septen. Am Margo orbitalis verbleibt ein Saum der vorderen Wand, etwa in der Höhe

von 0,5 cm, dagegen darf absolut nichts überhängen am Septum und an der oberen oder oberen und temporalen Grenze.

Die Eliminierung der Schleimhaut geschieht im Wesentlichen mit dem Volkmannschen scharfen Löffel. Zur Beseitigung kleinerer Fetzen bedient man sich mit Vorteil, nachdem alle Blutgerinnsel etc. durch Irrigation weggeschwemmt wurden, festgedrehter und an der Pinzette befestigter Wattetüpferchen. Mittelst dieser werden durch kräftiges Aufdrücken und Wischen auch kleinste Partikelchen entfernt, so dass eine absolut reine Höhle restiert. Besteht keine Kommunikation mit gleicherkrankten Zellen des Siebbeinlabyrinthes, welche zu einer Ausräumung auch dieser zwingt, so ist nur noch die Auskleidung des Duktus in seinen obersten Partieen mit dem scharfen Löffel anzufrischen. Eine völlige Ausschabung zumal in der unteren Hälfte strebe ich hier absichtlich nicht an, weil die Drainierung der Wundhöhle meiner Meinung nach besser nach aussen zu geschehen hat, als nach der von Mikroorganismen aller Art förmlich wimmelnden Nasenhöhle.

Der Schluss der Wunde erfolgt in der Art, dass der vertikale Schnitt ganz, der horizontale bis auf eine Stelle für Aufnahme eines starken Drainagerohres vernäht wird. Indes ist bei Anlegung der Nähte besonders zu beachten, dass das Integument plus Periost breit gefasst und die Haut möglichst evertiert, ja nicht eingerollt werde. Als Lagerungsstelle für den Drain bleibt im Hinblick auf die Kosmetik selbstredend der Augenbrauenkopf am meisten zu empfehlen.

Die Nachbehandlung ist überaus einfach und besteht in täglicher Ausspülung der Höhle mit Sublimatlösungen, die vorteilhaft nicht allzuschwach gewählt werden und in Einlegung eines starken Drains, welcher bis zum horizontalen Ende der Höhle vorzuführen ist. Beabsichtigen wir jedoch eine recht kräftige Granulierung wachzurufen und so bald eine Füllung des manchmal sehr umfangreichen Kavums zu erlangen, oder entwickelt sich die Granulierung nicht in erwünschter und genügender Weise, so benötigt es wohl auch einmal der Irrigation mit einer Argentum nitricum-, Chlorzink- oder ähnlichen Solution.

Am 6. oder 7. Tage werden die Nähte entfernt. In der 3., 4., 5., spätestens 6. Woche pflegt die definitive Heilung komplet zu sein. So weit meine Erfahrungen bisher reichen, ist von einer nennenswerten Einziehung oder Dellenbildung im Bereiche der entfernten vorderen Knochenlamelle nicht wohl zu sprechen. Auch von einer irgendwie entstellenden nachträglichen Einschrumpfung habe ich nichts sehen können.

Je öfter ich diese Methode in Anwendung zog, um so mehr habe ich mich von ihrer Brauchbarkeit überzeugt. Sie ist einfach und leicht auszuführen, ermöglicht in sicherster Weise alle kranke und insanable Schleimhaut selbst aus den feinsten spaltförmigen Buchten zu entfernen, macht keinerlei Nachoperationen nötig und giebt bei einer relativ sehr kurzen Heilungsdauer geradezu ideale kosmetische Endeffekte.

Es liegt mir durchaus ferne, zu Gunsten meiner Methode die dasselbe Endziel anstrebenden Verfahren von Nebinger und Jansen scharf kritisieren zu wollen. Jeder Operateur ist gar leicht geneigt, wenn er durch häufigere Ausführung eine gewisse Dexterität in diesem oder jenem Eingriff erlangte, eben diesen Eingriff in seinem Werte höher zu stellen, als einen anderen ihm weniger geläufigen. Deshalb soll und muss es mit Recht den die Methoden nüchtern nachprüfenden Fachgenossen überlassen bleiben, über den Wert derselben zu urteilen und zwar an der Hand der thatsächlichen Erfolge.

Unter allen Umständen zurückzuweisen ist indessen die eventuelle Übertragung des Jansenschen Ausspruches auf unser Verfahren:

> „Da wir schon durch Fortnahme eines grossen Teiles der vorderen Sinuswand eine sehr widerwärtige Entstellung bekommen, so sollten wir grundsätzlich auf deren Entfernung verzichten."

Bei partieller Entfernung der Vorderwand treten freilich äusserst unangenehme kosmetische Defekte auf — aus auf der Hand liegenden Gründen — bei Beseitigung der ganzen Tafel aber keine oder doch kaum nennenswerte.

Auch das sei noch dem bereits gesagten hinzugefügt, dass eine selbst grössere Usurierung oder ein partieller Schwund der unteren Sinuswand keineswegs für die Anwendung des Jansenschen und gegen die Opportunität meines Verfahrens spricht. Fall IX beweist das in eklatanter Weise. Auch die Doppelseitigkeit des Leidens würde, wenn ein solches vorläge und die Beseitigung durch eine Operation dem körperlichen Befinden des Kranken angemessen erschiene, durchaus nicht der Wahl unseres Verfahrens hinderlich sein — aus in die Augen springenden und deshalb nicht weiter darzuthuenden Gründen.

Endlich hebe ich hervor, dass ungezwungen auch die Ausräumung der eventuell gleichzeitig und gleichartig erkrankten Siebbeinzellen und zwar im Sinne eines einheitlichen Operationsaktes unserem Verfahren angereiht werden kann, wie ich dies, seitdem die vorliegende Arbeit niedergeschrieben worden ist, an zwei weiteren, hier nicht verwerteten Kranken thatsächlich vollbrachte.

Im Anschluss an meinen am 5. März 1894 gehaltenen Vortrag in der Königsberger Gesellschaft für wissenschaftliche Heilkunde wurden zwei nach der eben beschriebenen Methode operierte Fälle und zwar die relativ ungünstigsten, nämlich IX und XII den Herren Kollegen demonstriert.

Die zweite Methode, ausgeübt an den Fällen XIII und XIV besteht in der Entfernung der unteren und vorderen Knochenwand samt Schleimhaut.

Der eigenartigen Erkrankung nicht minder wie der Konfiguration dieser Stirnhöhlen entsprechend musste auch eine hierfür passende Operation gewählt werden. Über erstere — die Osteoporose — ist schon an mehreren Stellen berichtet worden. Bezüglich der Form der Höhlen ist nur noch nachzutragen, dass dieselbe abgesehen von der Kleinheit in allen Dimensionen, durch besondere Flachheit sich auszeichneten. Sie schienen im allgemeinen sehr grossen Bohnen nicht unähnlich, welche sich,

auf die Fläche gebogen, von der Thränensackkuppel bis annähernd zur incis. supraorbit. erstreckten. Die porotisch kranke Knochenwand war selbstredend zu entfernen. Da die vordere Knochentafel nicht über allen Zweifel intakt erschien, wurde auch sie weggenommen, was um so unbedenklicher geschehen konnte, da ihre Höhe nur 0,7—1,0 cm betrug. Das den rudimentären Sinus nach hinten und unten abgrenzende Septum war in gleicher Weise wie die orbitale Wand schmutzig bis schiefergrau verfärbt. Es handelte sich also um eine gleichzeitige Erkrankung des Siebbeinlabyrinthes, welches denn auch, die hintersten Zellen miteinbegriffen, radikal ausgeräumt wurde, natürlich mit scharfem Löffel, kleinen Knochenzangen und starken Pinzetten. Auch eine teilweise Entfernung der Lamina papyracea musste Platz greifen.

Von einem Durchstossen nach dem mittleren Nasengange und der Einführung eines Drains zur Ableitung des Wundsekrets nahm ich absichtlich Abstand. Eine breite Kommunikation der grossen Wundhöhle mit der Nase schien mir durchaus nicht erwünscht, weil die letztere wie bekannt nicht mikroorganismenfrei zu halten und demgemäss eine Infektion der Wundhöhle nicht auszuschliessen gewesen wäre. Unmittelbar nach der Operation floss die Irrigationsflüssigkeit nach der Nase ab, am nächsten Tage aber schon nicht mehr.

Für das von mir befürchtete leichte Infiziertwerden der grossen Wundhöhle von der Nase aus möchte ich aus der Jansenschen Mitteilung eine direkte Bestätigung ableiten. So giebt dieser Autor z. B. bei seinem Falle II an, dass zwei Monate nach der Operation eine eiternde Fistel in die Tiefe auf missfarbene Granulationen führte, welche unter Fortnahme eines dreieckigen Stückes aus der vorderen Wand ausgeschabt wurden. Nach vier weiteren Monaten „führt wieder eine eiternde Fistel in die Tiefe, besonders hoch oben in die Stirnhöhle und medianwärts über der Nasenwurzel, wo sulzige und missfarbene Granulationen ausgelöffelt wurden.“ Da zweifellos alle, auch die kleinsten Partikel der kranken Schleimhaut entfernt, der Knochen zudem bei

der Operation völlig intakt gefunden war, bin ich wenigstens geneigt, jene missfarbigen Granulationen und Fistelbildungen als durch Infektionen bedingt anzusehen.

Die Nachbehandlung war eine der vorhin gekennzeichneten ganz analoge.

Anfangs befürchtete ich, dass infolge der wesentlichen Verlagerung der Trochlea ein störendes Doppeltsehen verbleiben könnte. Diese Eventualität trat indessen nicht ein. Die Diplopie wich vielmehr nach kurzer Zeit und dauernd.

Gestützt auf die glatte und relativ schnelle Heilung dieser Fälle glaube ich, dass auch für die Behandlung der reinen Siebbeinzelleneiterungen fortan die Eröffnung von aussen viel mehr in Frage kommen wird, als das bisher geschah. Und zwar dürfte sich für die Schnittführung die von mir geübte Methode II empfehlen. Eine provisorische Lösung des Thränensackes braucht keinerlei Störungen in der Thränenableitung im Gefolge zu haben, mithin auch nicht perhorresziert zu werden, falls sie im Interesse einer grösseren Operationsbasis wünschenswert erscheinen sollte. Die Vorzüge des Eingriffs von aussen gegenüber der noch von Grünwald so warm empfohlenen Behandlung von der Nase aus mittelst scharfer Löffel, Knochenzangen etc. sind besonders darin gelegen, dass ersterer wesentlich gefahrloser, mit weniger Blutverlust verknüpft und in den Erfolgen sicherer genannt werden muss. Der Weisung „nur muss man immer unter okularer Beaufsichtigung „arbeiten“ und sich vor Verletzung gesunder Partieen, insbesondere des Septum und der unteren Muschel in acht nehmen“, ist bekanntlich bei allem Bestreben meist bloss sehr mangelhaft nachzukommen, wie die einfache Würdigung der anatomischen Verhältnisse lehrt und erfahrene Rhinologen bestätigen. Wo irgend möglich, bleibt zudem prinzipiell das Operieren im Dunkeln oder Halbdunkeln zu vermeiden, zumal wenn dadurch noch Wundflächen in nicht oder nur primitiv zu desinfizierenden Höhlen gesetzt werden. Der Eingriff von aussen gestattet bequemen Zugang selbst bis zu den hinteren Siebbeinzellen ohne einen Insult für das Seh-

organ. Auch die Entfernung von grossen Teilen der Papierplatte muss ganz unbedenklich genannt werden, insbesondere braucht keinerlei Beeinträchtigung der Funktionen des Musc. rectus internus, des Musc. obliquus superior, oder des Museulus Horneri zu resultieren.

Die von mir eben empfohlene Schnittlage zur Eröffnung des Sinus und der Siebbeinzellen weicht in einzelnen Punkten von der von Grünwald vorgeschlagenen ab. Dieser Autor führte seinen Vorschlag nicht am Lebenden aus, sondern stellte ihn nur nach Untersuchungen am Kadaver fest, um die Möglichkeit einer „typischen Operation" für solche Fälle darzulegen, in denen ein Durchbruch eines Siebbeinzellen-Empyems zu erwarten steht, aber noch nicht stattgefunden hat und bei denen der Weg durch die Nase nicht mehr möglich ist.

„Ein bogenförmiger Schnitt läuft unmittelbar unterhalb der Augenbraue, derselben parallel, von der Hälfte derselben beginnend bis zur Nasenwurzel, wo er umbiegend bis etwa zur Hälfte des Nasenbeins herunter geführt wird und am innern Augenwinkel endigt. Der senkrechte Teil des Schnittes, welcher Haut und Periost zugleich durchtrennt, liegt genau an der Umbiegungsstelle der Orbita gegen die Nase." Mit einem Elevatorium wird der ganze Lappen samt Periost nach unten abgehobelt.

Nicht zutreffend kann ich hierbei die Bemerkung Grünwalds finden, „da nur Hautgefässe in den Schnitt fallen" wird die Operation so gut wie blutlos vor sich gehen. Bei meinen drei Operationen war die Blutung keineswegs ganz unerheblich und so wird es auch wohl immer sein müssen, da bekanntlich mehrere arterielle Zweige getrennt werden, die zudem, wie überall in der Nähe eines chronischen Entzündungsherdes, regelmässig ausserordentlich erweitert sind. Die Schonung des Nervus supraorbitalis halte ich nicht immer für durchführbar. Muss er durchtrennt werden, dann ist bei Anlegung der Nähte natürlich Bedacht darauf zu nehmen, die Schnittstellen desselben durch Katgutfäden genauest mit einander zu verbinden.

Beanstanden möchte ich ferner die Worte Grünwalds: „man hat dann einen grossen Teil der Orbitalinnenwand vor sich frei liegen. Am leichtesten zugänglich erweist sich hierbei das

Thränenbein, durch das man, nach innen unten resp. hinten mit einem Meissel einstossend dann leicht in das Siebbeinlabyrinth gelangt.“ Geht man strikte nach Grünwalds Angaben vor, so hat man keineswegs das Thränenbein frei vor sich liegend. Dasselbe wird bekanntlich in der Fossa lacrymalis vom Thränensack gedeckt, auf seinem fast ganzen hinteren, d. h. hinter der Crista lacrymalis posterior gelegenen Teile in der oberen Hälfte entspringt aber und zwar von der Sutura fronto lacrymalis an, der Musc. Horneri sive lacrymalis posterior. Will man also hier durch das Thränenbein hindurch, ohne Zerstörung von für die Thränenableitung wichtiger Teile, so muss man den Saccus lacrym. und den Ursprung jenes Muskels samt Periost provisorisch ablösen, was ich in einem meiner Fälle auch ausführte.

Zum Schluss sei es noch gestattet, unseren Standpunkt bezüglich der so vielfach empfohlenen probatorischen Eröffnung der Stirnhöhle zu kennzeichnen. Bei Beachtung aller Vorsichtsmassregeln halte ich eine solche allein zu diagnostischen Zwecken für erlaubt. Ihre Indikation wird sich zwar nur selten ergeben. Denn bei den typischen, chronisch entzündlichen Sinuitiden ist die Diagnose wohl immer sicher zu stellen. Bei den sehr schleichend, ohne bedeutende subjektive Symptome und natürlich auch ohne Attaquen verlaufenden Krankheitsfällen aber pflegt keine Gefahr im Verzuge zu sein und zu dem die rhinologische Beobachtung wenigstens mit der Zeit völlige Klarheit zu erbringen. Jedenfalls bleibt prinzipiell zu fordern, dass von dieser Licenz nur ganz ausnahmsweise Gebrauch gemacht werde. Ein Schaden erwächst zwar auch in dem Falle kaum, wenn einmal, wie das Majo Collier[1]) passierte, ein gesunder Sinus eröffnet wird.

Kaum zu umgehen wird unseres Erachtens die diagnostische Eröffnung der Stirnhöhle bei jenen Individuen sein, die einen

[1]) Collier, The surgery of the frontal sinus. British Laryngol. and Rhinolog. Assoc. 9. Dec. 1892. im Journal of Laryngol. 1893, Nr. 1.

Sinus posterior, oder dem ähnliche und entsprechende zellige Räume besitzen, welche im Anschluss an ein Siebbeinzellenempyem erkrankten. Die untere Wand derselben, die die Grenze gegen die eigentlichen Siebbeinräume bildet, ist relativ stark und fest. Dieserhalb kann ich mir kaum denken, dass man, da der in Rede stehende anatomische Befund sonst durch nichts sicher zu erschliessen sein dürfte, durch endonasale Operationen wagen wird, sie zu durchbrechen und eventuell im Anschlusse daran, die Räume auszukratzen. Ein energisches Handeln in dieser Gegend möchte gar leicht, wegen der Unsicherheit einer bestimmten Diagnose, und wegen des steten Operierens im Dunkeln fatale Folgen haben.

Krankengeschichten.

I. Operierte Fälle.

Nr. I. Empyema sinus frontalis sin. Eröffnung, Curettement und Reinigung der Höhle; Drainage des Ausführungsganges; scheinbare Heilung.

Edmund W. 17 Jahre alt, Arbeiter aus Wenigenjena-Camsdorf. Patient erinnert sich nicht krank gewesen zu sein mit Ausnahme von häufigen Nasenkatarrhen und Blutungen, die ihn schon in der ersten Schulzeit quälten und nur selten verliessen. Dieselben waren aber immer auf die linke Nasenhälfte beschränkt. Seit einigen Jahren gesellten sich noch Kopfschmerzen hinzu, die gradatim stärker wurden und seit Monaten nicht mehr völlig schwanden.

Die Nasenblutungen waren sehr häufig, manchen Tag 3—4 mal und oft wochenlang jeden Tag. Im Sommer pflegten sie mit dem Nachlassen des Schnupfens seltener zu werden und sich zu verringern; auch die Kopfschmerzen waren dann erträglicher.

Im letzten Winter war der Schnupfen mit seinen Folgeerscheinungen besonders heftig. Die Sekretion war dabei zu Zeiten wie „lauter Wasser“ bald wieder wie reiner „gelber Eiter“. Im letzteren Falle verspürte Pat. dann einige Erleichterung im Kopfe.

Am 11. Februar 1891 überfiel Pat. plötzlich beim Frühstück ein ungewöhnlich heftiger Kopfschmerz, der den ganzen Tag, die folgende Nacht, sowie den nächsten Tag ungeschwächt anhielt. In der zweiten Nacht traten wiederholt Blutungen aus der Nase auf, zugleich schwollen die Lider, das obere hing stark verdickt und schlaff über das untere herab, und es stellte sich auch Exophthalmus ein. Daneben bestand Schüttelfrost. Am 15. Februar hatten wir Gelegenheit, folgenden Status zu notieren:

Pat. ist ein grosses, starkknochig gebautes, aber sehr anämisches Individuum. Die untere Hälfte der linken Stirn erscheint gedunsen; bei der Betastung fühlt man eine teigige Verdickung der Gewebe über dem Knochen, letzterer selbst ist bei geringem Fingerdruck schmerzempfindlich und zwar von der Mittellinie längs des Orbitalrandes etwa 5 cm temporalwärts, sowie 3—4 cm nach oben zu. Palpiert man die obere Orbitalwand soweit dies hinter dem Rande möglich ist, so fühlt

man ungefähr an der Grenze des innern und mittleren Drittels derselben, eine derbere, ein wenig prominierende, etwa 1 cm grosse Partie, deren leiseste Berührung ganz ungewöhnliche Schmerzen verursacht.

Das obere Lid hängt geschwollen und gerötet unbeweglich über das untere herab. Hebt man es, so stürzt ein Thränenstrom aus der Lidspalte hervor. Man erkennt nunmehr, dass der Exophthalmus etwa 6 mm beträgt und dass der völlig reizfreie Bulbus nach unten und etwas nach aussen disloziert ist. Die Beweglichkeit des Augapfels ist nach unten unbehindert, nach den Seiten mässig eingeschränkt, nach oben nur bis zur Horizontalen möglich. Nach Mitteilung des Kollegen, der am 11. Februar den Pat. sah, bestand damals und an den zwei folgenden Tagen Chemosis.

Pupillarreaktion prompt, Papille ein wenig getrübt, ihre Grenzen leicht verschwommen. Vis. mit — 3,0 = $^3/_3$. Gesichtsfeld am Perimeter nicht aufzunehmen. Mässige Insufficienz der Interni.

Die Untersuchung der Nase zeigt links starke Schwellung und Rötung der Schleimhaut mit eiteriger Sekretion. Besonders auffallend ist die Schwellung an der vorderen Hälfte der mittleren Muschel. Eiteriger Belag und eingetrocknete Borken finden sich an allen Wänden und auch an der Nasenrachenwand.

Am 21. Februar hatte Pat. sich zur Operation entschlossen, die ich in Chloroformnarkose ausführte.

Nach gründlicher Desinfektion mit Seife, Alkohol und Sublimat, und nachdem der Brauenbogen abrasiert war, legte ich einen etwa 4 cm langen Schnitt an, der auf der Nasenwurzel begann, etwas oberhalb des Margo orbitalis und parallel zu diesem mitten im Augenbrauenbogen temporalwärts lief, und sämtliche Weichteile und das Periost durchtrennte. Nach der Blutstillung schob ich das Periost stirnwärts mit dem Rasparatorium zurück und eröffnete nun den Sinus mit Hammer und Meissel auf dem Arcus superciliaris etwa unter dem Brauenkopfe. Die Öffnung war in diesem, wie in allen folgenden Fällen, quadratisch, mit einer Ausdehnung von nie weniger als 6 und nicht mehr als 9 mm. Es entleerte sich eine sehr beträchtliche Menge reinen gelben Eiters. Nach längerer Irrigation stellten wir die Dimensionen der Höhle fest. Die grösste Ausdehnung in der Horizontalen, vom Septum bis zum temporalen Ende betrug 4,3, in der Vertikalen, d. h. von der tiefsten Stelle auf der Nasenwurzel bis zum oberen Ende 3,0, in der Sagittalen d. h. von der vorderen zur hinteren Knochenwand 1,6 cm. Hierauf vergewisserte ich mich, ob der Ausführungsgang frei zu machen wäre. Nach einigen Bemühungen gelang es, mit der geknöpften Fischbeinsonde unter Überwindung einer leichten Striktur, in die Nase zu gelangen. Da die Schleimhaut sowohl im Kanal, wie im ganzen Sinus verdickt, gewulstet und mit bedeutenden fungösen Granulationen besetzt erschien, suchte ich dieselbe mit der Curette von ihren Wucherungen zu befreien. Um den Ausführungs-

gang nun dauernd offen zu erhalten, wurde ein starker Drain eingeführt, und zwar in der Art, dass wir um ihn einen Faden knoteten, dessen anderes Ende das Öhr einer Fischbeinsonde aufnahm. Letztere führten wir in die Nase, fassten dann mit einer Pincette den Faden und leiteten damit den Drain durch den Ausführungsgang. Nochmalige Ausspülung der Höhle mit Sublimat 1 : 5000. Schluss der Wunde bis auf die Eröffnungsstelle, in welche das obere Ende des Drains zu liegen kommt.

Pat. erklärt nach dem Erwachen, dass er alle Schmerzen los sei. Er schläft fortan gut, isst wie in gesunden Tagen und ist heiter und guter Dinge.

Die Irrigation der Höhle erfolgte täglich. Vom dritten Tage an floss dabei Flüssigkeit aus der Nase ab, augenscheinlich, weil die Reaktion der Schleimhaut im Duktus auf die mechanische Beleidigung, welche die Sondierungen etc. gesetzt hatten, nunmehr zurückgegangen war.

Nachdem mehrere Tage der Abfluss durch die Nase untadelhaft, klar und ohne Beimengung von Blut etc. gewesen war, wird der Drain entfernt und nur ein solcher für die Stirnhöhle selbst in Anwendung gebracht.

Am 19. März wurde auch dieser weggelassen und Patient nach definitiver Heilung der Wunde am 26. März entlassen.

Während dieser ganzen Zeit war natürlich auch die Nase einer täglichen sorgfältigen Behandlung unterzogen worden. Der Exophthalmus und die Lidschwellung schwanden in sieben Tagen vollkommen. Auch die Beweglichkeit des Bulbus stellte sich alsbald her, so dass am 9. Tage ohne jede unangenehme Empfindung die excessivsten Motionen nach oben, oben innen und aussen, ohne dass auch nur eine Spur von Doppelbildern vorhanden war, ausgeführt werden konnten.

Als ich am vierten Tage post operationem mit dem Augenspiegel untersuchte, vermochte ich an der Papille keinerlei Veränderungen mehr nachzuweisen.

Längere Zeit befand sich Pat., der sich von Zeit zu Zeit wieder vorstellte, vollauf wohl; insbesondere hatte sich das Nasenbluten nicht wieder eingestellt, ebensowenig der Schnupfen. Die Anämie war geschwunden und demgemäss das Allgemeinbefinden ein sehr befriedigendes. Keinerlei asthenopische Beschwerden.

Im Frühjahr 1892 recidivierte nach einigen stärkeren Erkältungen die Coryza, auch glaubte Pat., der sich natürlich als Arbeiter jedwedem Witterungsinsulte aussetzen musste, zeitweilig wieder etwas Eiter im Nasensekrete beobachtet zu haben. Indessen waren die Beschwerden nur unbedeutend.

Mein Weggang von Jena schnitt die weitere Beobachtung ab.

Nr. II. Empyema sinus frontalis sinistri; Eröffnung und Reinigung der Höhle, Drainage des Ausführungsganges; Heilung.

Gymnasialoberlehrer Dr. O. aus Weimar, 40 Jahre alt, verfasste auf meinen Wunsch die folgende Anamnesis selbst. „Während der Osterferien 1890 zog ich mir eine Erkältung zu, deren Folge ein tüchtiger Stoeksehnupfen war. Derselbe wollte durchaus nicht weichen und die gewöhnlichen Hilfsmittel, wie Einatmen heisser Dämpfe, manchmal mit Kampfer gemischt, konnten ihn nicht in Fluss bringen. Auf mein Allgemeinbefinden hatte dies zunächst wenig Einfluss, nur war es insofern unangenehm, als ich nicht mehr durch die Nase allein atmen konnte. Von Pfingsten ab klagte ich oft über Eingenommenheit des Kopfes, doch brachte mir das Einziehen von Wasser Erleichterung, wenn sie auch nicht lange anhielt. Waren bis dahin die Abscheidungen aus der Nase gering, so wurden sie vom Ende des Sommers ab bedeutender, — bald förderte ich morgens mit Hilfe eines kräftigen Luftstromes Pfropfen aus der Nase bis zu 6 cm Länge. Es machte den Eindruck, als wenn eine grössere Fläche mit all ihren Vertiefungen von einer Gallerte bedeckt gewesen, diese dann erhärtet und endlich abgelöst worden sei. Nie aber konnte ich mich von derselben befreien, so lange ich noch lag, erst wenn ich $^1/_4$—$^1/_2$ Stunde den Kopf aufrecht gehalten, gelang es. Tagsüber kam die Bildung in der beschriebenen Ausdehnung gar nicht zu stande, aber verstopft war die Nase immer. Die Eingenommenheit des Kopfes wurde immer grösser und es gesellte sich dazu auf beiden Seiten der Nase ein eigentümliches Drängen und Drücken. Dieser Zustand hielt an bis gegen Ende Februar 1891. Schon seit Weihnachten war der Appetit wesentlich geringer geworden und vom 3. März ab ass ich fast nichts mehr. Am 5. März erwachte ich mit heftigen Kopfschmerzen, die sich während des Tages noch steigerten. Am Nachmittag war es, als wenn ein Strahl vom linken Auge aus im Bogen nach aussen durch das Gehör sich durcharbeitete. Ich musste das Bett aufsuchen, fand aber trotz grösster Müdigkeit weder am folgenden, noch übernächsten Tage Schlaf. Die Schmerzen liessen zwar ein wenig nach, dafür aber war inzwischen das Augenlid so angeschwollen, dass das Auge selbst vollständig verdeckt war."

Als Patient mich am 8. März 1891 aufsuchte, konnte ich folgenden Befund feststellen:

Kräftiger, aber sehr anämisch aussehender Mann. Sehvermögen beider Augen völlig normal. Gesichtsfelder für weiss unbedeutend (etwa 10—15°), für rot-grün hochgradig konzentrisch eingeengt; Insuffizienz der Interni mittleren Grades, Pupillen weit und nur schwach reagierend, besonders linkerseits. Dieserhalb war mir Patient auch mit der Wahrscheinlichkeitsdiagnose Glaukom zugesandt worden. Venen des linken Hintergrundes stärker gefüllt und geschlängelt als rechts. Das obere Lid des linken Auges ist ödematös geschwellt und

kann weniger weit nach oben gehoben werden, als das rechte. Doppelbilder sind nur beim forzierten Blick nach oben hervorzurufen. Kein Exophthalmus und keine Dislokation. Die linke Stirn zeigt sich im ganzen Bereiche der Frontalhöhle selbst auf unbedeutenden Fingerdruck schmerzempfindlich, am stärksten oberhalb der Nasenwurzel und, wie beim vorigen Falle, an einer dicht hinter dem Orbitalrande ein wenig medialwärts von der Incisura supraorbitalis gelegenen umschriebenen Stelle der unteren Sinuswand. Obsehon die Haut weder geschwollen noch gerötet ist, sieh aueh nicht teigig anfühlt, bleiben die gedrückten Punkte auffallend lange intensiv gerötet. Die Untersuchung der Nase ergiebt eine allgemeine Rhinitis hypertrophicans der linken Hälfte und eine ziemlich beträchtliche Schwellung der mittleren Muschel. Eiterfluss an dem vorderen Ende der letzteren ist nicht wahrzunehmen.

Am 9. März schritt ich zur Eröffnung des Sinus genau wie in Fall I. Es entleerte sich eine bedeutende Menge Eiter und Schleim. Die Dimensionen der Höhle betrugen in der grössten horizontalen Ausdehnung 2,9, in der grössten vertikalen 2,7, in der grössten sagittalen 1,4 cm. Nach genügender Ausspülung wurde bei der Sondierung des Ausführungsganges eine Striktur mit der Fischbeinsonde leicht überwunden, darauf ein Drainagerohr bis in die Nase geführt und mit einem Faden auf der Stirn fixiert. Schluss der Wunde und Einlegen eines zweiten Drains.

Eine Bearbeitung der Höhlenschleimhaut mit dem scharfen Löffel oder der Curette ersehien nicht indiziert, einmal, weil das Leiden nur relativ kurze Zeit bestand, und zweitens, weil nichts auf eine polypöse oder fungöse Wucherung hindeutete.

Sofort nach Überwinden der Naehwehen der Narkose ausserordentliches Wohlbefinden. Patient kommt sich vor „wie neugeboren". Die tägliche Irrigation der Höhle überzeugte uns davon, dass der Ausführungsgang passierbar blieb. Nach 14 Tagen Entfernung beider Drains, naeh vier Woehen Entlassung des Patienten aus der Klinik mit gesunder Gesichtsfarbe und heiterem Gemüte. Die Veränderungen im Gesichtsfeld und die Insufficienz sind geschwunden.

Selbstredend wurde während des ganzen klinischen Aufenthaltes das ursächliche Nasenleiden behandelt und eine entspreehende Therapie aueh für später angeordnet.

Die kleine eingezogene Narbe auf der Eröffnungsstelle ist, weil im Brauenkopf gelegen, nur bei aufmerksamem Mustern erkennbar.

Wie ich brieflich vernehme, ist die Heilung bisher eine anhaltende.

Nr. III. Infectio putrida sinus frontalis sinistri; Abtragung der ganzen vorderen Knochenwand und radiale Entfernung der Schleimhaut; Heilung ohne Entstellung.

St., Kaufmann, 18 Jahre alt, aus Jena, bekundet als Kind stets gesund gewesen zu sein und nur im 13. Jahre eine Diphtherie durch-

gemacht zu haben. Im Sommer 1890 bekam er, angeblich infolge einer Erkältung, eine beträchtliche Schwellung der linken Lider, welche sich auch auf die angrenzende Stirn und Wange ausdehnte. „Aus dem Auge kam Eiter.“ Unter 14tägiger ärztlicher Behandlung, die in Applikation von Überschlägen und Einträufeln von Tropfen bestand, erfolgte restitutio ad integrum. Auf eingehendes Befragen giebt Patient schliesslich noch an, dass er schon seit Jahren an Schnupfen, besonders linkerseits leidet. In der Nacht vom 23. zum 24. April 1891 erkrankte er, nachdem bereits am 20. April eine akute Coryza eingesetzt hatte, mit Schüttelfrost und heftigsten linksseitigen Kopfschmerzen. Tags darauf trat in der Frühe ein mässiges Nasenbluten auf, im Laufe des Nachmittags eine Rötung und Schwellung des linken obern Lids. Am 25. April verminderten sich bei ruhiger Bettlage zwar die Schmerzen etwas, die Lidschwellung dagegen nahm noch zu. Am 26. April 1891 suchte Pat. die Augenklinik auf.

Befund: Schlankes, mässig genährtes, blasses Individuum. Eltern und Geschwister leben und sind sämtlich gesund.

Visus beiderseits $= {}^{3}/_{3}$. Rechtes Auge völlig normal, ebenso die Adnexa. Linkes Auge: Das obere Lid hängt schlaff und bewegungslos über das untere herab, ist stark gerötet und geschwollen, ebenso wie die angrenzende linke Nasenhälfte. Eine Fluktuation ist an den geschwollenen Stellen nicht zu fühlen. Bei der Palpation des Sinus frontalis, der durchaus nicht prominent erscheint, ist überall (sowohl an der vordern, wie an der orbitalen Wand) schon bei geringstem Drucke Schmerzhaftigkeit zu konstatieren, auch fühlt sich die bedeckende Haut sehr deutlich heiss an. Ganz besonders schmerzempfindlich erweist sich eine runde, etwa 1 cm im Durchmesser haltende Stelle an der orbitalen Wand hinter der Incisura supraorbitalis, unmittelbar am Margo orbitalis beginnend und nach hinten in die Orbita sich erstreckend. Beim kräftigeren Zudrücken bekommt man fast den Eindruck, als sei der Knochen hier etwas weniger fest. Minder schmerzempfindlich als diese Stelle, aber doch entschieden mehr noch als sonst die vordere und untere zugängliche Wand des Sinus ist die linke Seite der Nasenwurzel.

Beträchtlicher Exophthalmus (6—7 mm) und Dislokation nach unten; Beweglichkeit nach allen Seiten bedeutend eingeschränkt, nach oben fast völlig aufgehoben. Das Auge ist durchaus reizfrei, Jäger Nr. 1 wird von 8—36 cm gelesen; Pupille mittelweit und träger reagierend, Corpus ciliare auf Druck nicht schmerzhaft, Hintergrund bis auf eine mässige Hyperämie und Verschleierung der Papille normal. Gesichtsfeld am Perimeter nicht aufzunehmen.

Die Nasenuntersuchung ergab eine allgemeine Rhinitis der linken Hälfte mit besonders starker Schwellung der mittleren Muschel. Äusserst unangenehmer, ozänaartiger Geruch.

Operation am 27. April.

Vorbereitungen, Schnitt und Eröffnung der Stirnhöhle in der gewohnten Weise.

Sogleich, nachdem der Knochen perforiert worden war, drang aus dem Sinus ein derartig penetranter Gestank, dass wir vorerst kurze Zeit Thür und Fenster des Operationszimmers öffnen mussten, um nicht umzusinken. Die grauschwärzlich verfärbte Schleimhaut wölbt sich in der Knochenöffnung hervor, wird gefasst und eingeschnitten. Im Sinus ist kein Eiter vorhanden, sondern nur eine geringe Menge einer trüben, mit einzelnen Flocken vermischten, übelriechenden Flüssigkeit. Der Versuch, mit einer elastischen Sonde in die Nase zu gelangen, misslingt.

Die Dimensionen des Sinus sind nach allen Richtungen hin auffallend grosse. Wir massen in der grössten vertikalen Ausdehnung 3,7, in der grössten horizontalen 3,9, in der grössten sagittalen 2,3 cm.

Bei genauerer Inspektion erkennt man, dass die grauschwarz verfärbte Schleimhaut dem Knochen nur sehr locker anhaftet und sich schon bei leichtem Zuge mit der Pincette auf grössere Strecken abheben lässt. Da bei einer derartigen Beschaffenheit der Schleimhaut und des Periosts an eine auch nur annähernd normale Ernährung der Innenfläche der vorderen Sinuswand nicht wohl zu denken war, glaubte ich die völlige Abtragung dieser ins Auge fassen zu sollen. Zu dem Zwecke wurde vom medialen Schnittende ein zweiter Schnitt annähernd in der Mittellinie der Stirne $4^1/_2$ cm nach oben geführt und der so gebildete Lappen samt Periost bis etwas oberhalb der oberen Sinusgrenze zurückgeschoben.

Die vordere Knochenwand, die an ihrer Innenfläche ein elfenbeinartiges Aussehen darbot, wurde mit Hammer und Meissel abgetragen, die Unebenheiten und Rauhigkeiten mit der Luerschen Knochenzange geglättet.

Längs des ganzen orbitalen Randes beliess ich eine schmale (nach oben überragende) Knochenleiste von etwa $2^1/_2$—3 mm Breite, an der medialen Begrenzung dagegen wurde alles bis über dem Septum abgetragen, und an der oberen sogar bis in die kleinsten Ausbuchtungen mit der Zange eingegangen und das Überstehende abgebrochen. Hierauf wurde überall die Knochenwunde nach aussen abgeschrägt. Es entstand so eine annähernd trapezförmige Höhlung. Der am weitesten nach oben reichende Punkt des Sinus neben dem Septum war nämlich nicht, wie dies gewöhnlich ist, annähernd geradlinig mit dem lateralen Ende am Margo orbitalis verbunden, sondern es zog der obere Sinusrand fast parallel mit dem Augenhöhlenrande nach aussen und fiel dann fast senkrecht nach unten.

Das Periostschleimhautgewebe liess sich leicht entfernen. Schon bei der Irrigation der Höhle zur Beseitigung der Knochensplitter und Bröckel war es teilweis dem Wasserstrahle gefolgt, das Restierende beseitigte jetzt der scharfe Löffel.

Es musste jedenfalls sorgfältigst darauf geachtet werden, dass wirklich keine Spur Schleimhautgewebe zurückblieb, auch nicht in den ganz flachen kryptenartigen Ausbuchtungen am obern bezw. obern äusseren Sinusrande, da andernfalls eine unangenehme, die Heilung ungemein störende Infektion zu gewärtigen war.

Nach genügender Reinigung der Höhle konnte der palpierende Finger nirgends eine Rauhigkeit oder eine unzweifelhafte Erweichung des Knochens konstatieren, auch erschien letzterer normal gefärbt. Nur eine kleine, die vorderste Siebbeinzelle begrenzende Partie der unteren Wand war leicht grau verfärbt. Wir deuteten dies als auf einer Veränderung der Siebbeinschleimhaut beruhend, die der an der Sinusmukosa erwähnten vielleicht ähnlich war, enthielten uns aber vorerst eines speziellen Eingriffs.

Bei dem Schluss der Höhle wurde besonderes Gewicht darauf gelegt, dass die Nähte die ganze Dicke des von der vorderen Wand zurückpräparierten Lappens, also auch das Periost fassten, und dass genaueste Adaptation der Wundränder erfolgte. Für die Einlegung des Drains kam natürlich die tiefste über der Nasenwurzel gelegene Stelle in Betracht.

Anlegung eines antiseptischen Verbandes.

Der Patient blieb fortan fieberfrei und wurde alle zwei Tage verbunden. Jedesmal fand hierbei eine Irrigation mit Sublimatlösung 1 : 5000, aber nur unter ganz geringem Drucke statt. Die Heilung der Hautwunde erfolgte per primam intentionem.

Ende Mai entleerte sich Tage lang kein Sekret aus dem Drainagerohre mehr, und wir liessen die Wunde sich schliessen.

Am 6. Juni klagte Patient plötzlich wieder über Kopfschmerzen, die seit der Operation dauernd geschwunden waren. Ich eröffnete daher die ehemalige Lagestelle des Drains und es entleerte sich etwas Eiter. Da meiner Meinung nach hieran nur die grossenteils zurückgebliebene Schleimhaut des Duktus Schuld sein konnte, entfernte ich diese mit dem scharfen Löffel in radikaler Weise. Es wurde nun nochmals drainiert und täglich irrigiert. Sogleich wichen die leichte ödematöse Schwellung der Stirnhaut und der Kopfschmerz. Nachdem sich 14 Tage lang keine weitere Eiterabsonderung gezeigt hatte, liessen wir die Drainierung fort und die Wunde vernarben. Patient wurde entlassen und befand sich dauernd wohl.

Der erhebliche Exophthalmus hatte sich ausserordentlich schnell verringert. Am 12. Tage war kaum noch eine Spur davon zu bemerken. In gleicher Weise war die Schwellung und Rötung des oberen Lides zurückgegangen, und die Beweglichkeit des Bulbus eine normale geworden. Der ozänaartige Geruch ist ganz geschwunden.

Bei der Operation und auch einige Zeit nachher hatte mich der Gedanke mit Besorgnis erfüllt, dass Patient durch die Abtragung der ganzen vorderen Knochenwand des Sinus infolge der Einziehung eine dauernde arge Entstellung erleiden würde. Zu meiner Überraschung konnte ich aber schon in der dritten Woche post operationem sehen, dass das Sinuskavum sich füllte und die anfängliche Einsenkung immer mehr und mehr schwand. Als die Drainageöffnung zum Schluss gekommen, war auf der operierten Seite kaum die Andeutung einer leichten Delle zu finden, sodass auch nicht die Spur eines kosmetischen Defektes vorlag. Beim Tragen eines festen Hutes, welcher

in der ganzen Cirkumferenz des Kopfes ein Druckgefühl erzeugte, hatte Patient auf der Stelle seines chemaligen Sinus keine andere Empfindung als in der Nachbarschaft.

Nr. IV. Empyema sinus front. sin.; Eröffnung; Drainage des Canalis naso-frontalis, Heilung.

Friedrich H., Oberprimaner, 19 Jahre alt, aus Berlin, machte als Kind Masern durch und vor 8 Jahren einen Gelenkrheumatismus, der 8 Wochen anhielt. Seither war Patient im wesentlichen immer gesund. In den letzten 2—3 Jahren wurde er in Intervallen von etwa 8 Wochen von heftigen linksseitigen Stirnkopfschmerzen befallen, die am 3. Tage zumeist das Höhestadium erreichten und in weiteren 2—3 Tagen sich dann allmählich verloren. Während dieser Zeit war jedwede geistige Beschäftigung unmöglich und nur durch ruhige Rückenlage ein erträgliches Dasein zu erreichen. Patient kann sich nicht erinnern, besonders häufig oder stark an Nasenkatarrhen oder Blutungen gelitten zu haben. Jedwedes Trauma der Kopf- oder Stirngegend wird entschieden in Abrede gestellt; desgleichen jede Infektion. In der Familie keine Tuberkulose.

Bis vor 10 Tagen waren niemals Beschwerden an den Augen bemerkt worden. Da aber trat während eines der üblichen Kopfschmerzanfälle folgende Affektion am linken Auge auf: ohne jeden Grund durchzuckte starker Schmerz den Bulbus, daneben entwickelte sich beträchtlicher Thränenfluss und eine leichte Injektion. Die Beweglichkeit war nicht behindert, wohl aber verursachte der forcierte Blick nach oben bedeutende Schmerzen. Doppelbilder wurden nicht wahrgenommen. Es fehlte jede Andeutung von Exophthalmus und Sehverringerung.

Vor 4 Tagen liess der Schmerz im Auge zwar nach, doch hielt der Kopfschmerz in schwankender Intensität noch an. Patient, der seiner „Nervosität“ halber zur Stärkung fort von Berlin in die bessere Luft Thüringens geschickt worden war, fühlte sich hierdurch sehr beunruhigt, zumal diesmal auch die sonst wenigstens etwas lindernden Nervina gar nichts nutzen wollten.

Status am 11. Juli 1891.

Kräftiger junger Mann von blassem, durchgeistigten Aussehen. Linkes Auge völlig reizlos; V. mit — 2,75 D = $^3/_3$ Jäger'sche Schriftprobe Nr. 1 in 8—33 cm. Pupille weiter und träger reagierend als normal. Gesichtsfeld auch für rot und grün ohne jede Einschränkung. Hyperämie der Papille. Das obere Lid, dessen Deckfalte verstrichen erscheint, kann nicht soweit gehoben werden, wie rechterseits. Konjunktiva leicht injiziert. Keine Dislokation des Bulbus. Die thränenableitenden Wege sind normal. Der Augapfel ist

anscheinend nach allen Seiten frei beweglich, nur bei forciertem Blick nach oben bleibt er um weniges gegen den rechten zurück.

Der Gleichgewichtsversuch ergiebt eine Insufficienz der Interni von 9°.

Die linke Stirn erweist sich in der ganzen Ausdehnung des Sinus schon auf geringen Druck schmerzempfindlich, und zwar 5 cm längs des Brauenbogens nach aussen und $3^1/_2$ cm nach oben. Der Schmerz ist am stärksten auf der Nasenwurzel, also an dem inneren unteren Sinuswinkel, sowie an der mehrfach erwähnten Stelle hinter der Incisura supraorbitalis. Die vordere Wand erscheint vielleicht in toto ein Minimum prominenter als rechterseits. Eine ödematöse Schwellung fehlt, die gedrückten Stellen röten sich aber intensiver und bleiben länger rot, als auf der gesunden Seite.

Bei der Untersuchung der Nase konnte abgesehen von einer allgemeinen katarrhalen Schwellung weder eine besondere Hypertrophie der vorderen mittleren Muschel, noch Eiterausfluss aus dem Ostium frontale konstatiert werden.

Am 13. Juli schritt ich zur Operation. Vorbereitung, Schnittführung, Eröffnung genau an derselben Stelle und in genau derselben Weise wie bei I. Es entleert sich eine grosse Menge Eiter und Schleim. Nach längerer Irrigation versuchte ich die Sondierung des Ausführungsganges; dieselbe gelang nach Überwindung einer unbedeutenden Striktur. Da nirgends eine Rauhigkeit oder Erweichung des Knochens zu eruieren ist, die Schleimhaut auch keinerlei fungöse oder polypöse Wucherungen zeigt, erübrigte es nur ein dünnes Gummi-Drainagerohr vom Sinus bis in die Nase zu führen und entsprechend zu fixieren. Hierauf Schluss der Wunde bis auf eine kleine Stelle zur Aufnahme eines stärkeren Drains für die Stirnhöhle selbst.

Die Schmerzen sind sofort geschwunden und bleiben es auch. Bei dem einen Tag um den andern vorgenommenen Verbandwechsel wird jedesmal der Sinus des längeren mit Sublimatlösung 1:5000 irrigiert. Am 22. Juli entfernte ich das im Ausführungsgange liegende Drainagerohr. Bei der Ausspülung läuft fortan die Flüssigkeit auch durch die Nase ab. Vom 7. August an wurde, da sich seit acht Tagen gar keine Sekretion aus dem Sinus mehr zeigte, die Eröffnungsstelle der Vernarbung überlassen und Pat. nach Hause gesandt.

Die an der ehemaligen Perforationsstelle vorhandene, wenig eingezogene Narbe bewirkt keinen kosmetischen Defekt, da sie im Brauenkopf gelegen ist und nur bei genauerem Zusehen erkennbar wird.

Das blasse Aussehen des jungen Mannes schwand schon sehr bald nach der Operation und derselbe verliess mit roten Backen die Klinik.

Wie ich brieflich erfuhr, hat das Wohlbefinden stetig angehalten, die Nervosität war definitiv beseitigt, ebenso die Unlust zu jeder geistigen Beschäftigung, die vordem in hohem Masse vorlag. Seit Ostern 1892 ist Patient ein flotter Studio.

Nr. V. Fistula in palpebra superiore ex periostitide; gangraena incipiens mucosae sinus front. dextr.; Entfernung der ganzen vorderen Sinuswand und der Schleimhaut; Heilung.

Frau Anna G., 59 Jahre alt, aus Völkershausen, welche am 22. März 1892 die Jenenser Augenklinik aufsuchte, giebt an, früher stets gesunde Augen gehabt zu haben. An Kopfschmerzen hat sie nie, dagegen öfters an Schnupfen gelitten. Eines Trauma, welches die Stirn oder Schläfen getroffen habe, kann sich Pat. nicht entsinnen. Ende September 1891 bekam sie ohne besondere nachweisbare Ursache eine sich schnell entwickelnde Geschwulst am Orbitalrande mit Einschluss des oberen Lides des rechten Auges, die mittelst Kataplasmen aufging. Nachdem sich eine erkleckliche Menge Eiter entleert hatte, ging die Geschwulst in einigen Wochen zurück; es verblieb jedoch eine nässende Fistel, die die Haut des Lides in beständiger Entzündung erhielt. Das Lid selbst verkürzte sich dabei derartig, dass zuletzt das Auge nicht mehr genügend geschlossen werden konnte. Seit angeblich 8 Tagen ist das Auge selbst entzündet. Vom Arzte wurde Salbe und Bleiwasser verordnet.

Status am 22. März 1892: Die rechte Stirnhälfte ist weder prominenter, noch mehr gerötet als die linke; es besteht nur mässiger Druckschmerz im Bereiche der vorderen und unteren Sinuswand; die gedrückten Stellen sind etwas röter und bleiben auch länger rot als auf der linken Stirnseite. Das rechte obere Augenlid, in der vertikalen Ausdehnung auf etwa ein Viertel reduziert, erscheint nach oben und temporalwärts nach einer Stelle des Orbitalrandes hin verzogen, die der Grenze zwischen mittlerem und äusserem Drittel entspricht. Dort ist die Lidhaut mit dem darunterliegenden Knochenrande durch einen starken Narbenstrang verwachsen und zeigt eine feine Fistelöffnung, in der die Sonde ca. 1 cm weit nach oben und etwas schläfenwärts vordringt und dabei auf rauhen Knochen stösst. Eiter ist aus der Fistel nicht auszudrücken, auch dann nicht, wenn der Bulbus in schonender Weise in die Orbita hineingedrängt wird.

Wegen der erheblichen Lidverkürzung bestand offenbar in der Nacht ein Lagophthalmus, der zu einem Oberflächendefekt der Kornea und weiterhin zu einer iritischen Reizung geführt hatte. Die Plumbumkompressen waren die Veranlassung zu einer umfänglichen Bleiinkrustation der Hornhaut geworden.

Die Inspektion der Nase ergab eine Rhinitis hypertrophicans der rechten Hälfte mit mässiger Schwellung der mittleren Muschel und geringem borkigen Belage am gegenüberliegenden Septum, wo der hyperplastische Schleimhautwulst (Schäffer's) deutlich ist.

Da ein Trauma, sowie Lues und Tuberkulose auszuschliessen waren, schien die Periostitis des oberen Orbitalrandes, um die es sich doch offenbar handelte, von einem kranken Sinus frontalis fort-

geleitet zu sein. Es wurde deshalb, nach Abtragung der Bleikruste von der Hornhaut, der Sinus frontalis in der gewöhnlichen Weise eröffnet. Derselbe war mittelgross; die genaueren Masse sind leider nicht notiert worden. Es fand sich kein Eiter in der Stirnhöhle, sondern nur ein unbedeutendes Quantum einer schlecht riechenden, grauflockigen, schleimigen Flüssigkeit; die Schleimhaut selbst war sehr missfarbig, graubraun, sulzig verdickt und auffallend morsch und zerreisslich. Der Canalis naso-frontalis ist nur durch eine stark geschwellte Schleimhautfalte verlegt, sonst durchgängig. Nach Abtragung der ganzen vorderen Sinuswand und Entfernung der Schleimhaut suchten wir nach einer eventuellen Usur und Kommunikation zwischen der Stirnhöhle und der mittels Sonde nachgewiesenen rauhen Knochenstelle am Orbitaldache bez. dem Fistelgange; eine solche liess sich jedoch, für die Sonde wenigstens, nicht auffinden, wohl aber erschien der temporalste Teil des Stirnhöhlenbodens dicht hinter dem Margo orbitalis im Umfange von etwa zwei Quadratmillimetern schmutzig verfärbt. Da diese Stelle auch auf leichten Druck nicht perforierte, wurde angenommen, dass sich die Knochensubstanz nach Beseitigung der Noxe wieder erholen und sanieren könne. Schluss der Weichteile über dem ehemaligen Sinus wie gewöhnlich. Nunmehr spaltete ich den Fistelgang im Oberlide bis auf die rauhe Knochenstelle, entfernte diese mit dem Meissel bis in die gesunde Knochensubstanz hinein und excidierte das die Fistel umgebende Narbengewebe. Drainierung, Verband, Nachbehandlung nach den allgemeinen chirurgischen Grundsätzen.

Die Ausheilung der Fistel erfolgte per primam, die des Sinus ohne Zwischenfall in 4 Wochen und zwar so ideal, dass auch nicht die Spur einer Delle im Bereiche der verödeten Höhle zu sehen war.

Die starke Verkürzung des Augenlides wurde später durch eine Plastik mittelst Übertragung eines ungestielten Lappens gehoben.

Die akut entzündlichen Veränderungen am Auge machten die Aufnahme des Gesichtsfeldes und die ophthalmoskopische Untersuchung vor der Operation unmöglich.

Nr. VI. Abscessus sin. front. dextr.; Ausgedehnte Periostitis des Orbitaldaches; Radikaloperation; nachträgliche Abtragung eines Teiles des Orbitaldaches; Heilung.

Marie S., 54 Jahr, aus Zottelstedt bei Weimar. Patientin, die in ihrer Jugend stets gesund war, auch nie ein nennenswertes Trauma gegen Stirn und Kopfgegend erlitten haben will, giebt an, jetzt schon seit einer langen Reihe von Jahren auffallend viel an Schnupfen, besonders der rechten Nasenhälfte zu leiden. Seit ca. 3 Jahren traten zu den ungefähr alle 14 Tage sich zeigenden Koryzaanfällen

heftige Kopfschmerzen hinzu. Die Anfälle dauerten im allgemeinen nicht lange, meist nur einen halben bis einen Tag; während derselben zeigte sich regelmässig eine ziemlich starke Sehwellung der Stirn über dem reehten Auge.

Vor ca. 1 Jahre trat die Erkrankung mit einem Male besonders heftig auf; die Sehwellung der Stirn war stärker als gewöhnlieh, griff auch auf die Augenlider über, so dass diese nicht geöffnet werden konnten. Der Augapfel selbst entzündete sich unter grossen Schmerzen. Die zuerst diffuse Ansehwellung der Stirn und der Lider konzentrierte sieh bald zu einer sehliesslich wallnussgrossen Beule an den äussern zwei Dritteilen des Brauenbogens. Bei der Eröffnung dieser Beule durch einen Arzt entleerte sich übelrieehender Eiter in bedeutender Menge. Es trat nun zwar eine Absehwellung der Stirn und der Augenlider ein, so dass die Lidspalte wieder geöffnet werden konnte, aber einerseits war unterdessen das Auge erblindet, andererseits kam es nicht zur Verheilung der angelegten Schnittöffnung im oberen Lide, vielmehr bildete sieh eine Fistel, aus der fast beständig Eiter ausfloss. Nur zeitweilig versiegte die Absonderung, dann hatte die Patientin aber stets an Schwellung der rechten Stirnhälfte mit heftigen Kopfschmerzen zu leiden, solange bis die Eiterung, die zuerst immer etwas profuser war, wieder eintrat.

Am 28. März 1892 suehte Patientin wegen der wiederkehrenden heftigen Sehmerzen die Jenenser Augenklinik auf. Bei der Aufnahme wurde folgender Befund festgestellt:

Das rechte obere Augenlid ist verdiekt und dicht unter dem Orbitalrande in einer Ausdehnung von 2 em narbig eingezogen, so dass es gegenüber dem linken beträchtlieh verkürzt erseheint. Die Einziehung reieht von der Ineisura supraorbitalis schläfenwärts bis nahezu an das Ende des oberen Margo orbitalis, an welch' letzterem hier eine leiehte umschriebene Anschwellung des Knochens zu fühlen ist. An der temporalsten Stelle der Narbeneinziehung mündet eine etwa $^1/_2$ cm breite querovale, mit weiehen Granulationen ausgefüllte Fistelöffnung, aus der sich bei Druck auf die oberhalb liegende Stirnpartie wenig floekiger Eiter entleert. Der Druek ist an dieser Stelle besonders schmerzhaft; die Empfindlichkeit erstreekt sich in etwas geringerer Intensität aber noeh auf ein grösseres und zwar ganz seharf umschriebenes Gebiet. Dasselbe stellt ein reehtwinkeliges Dreieck dar, dessen grössere Kathete durch den oberen Orbitalrand, dessen kleinere durch eine von der Nasenwurzel 3 em direkt nach oben verlaufende Linie und dessen Hypotenuse dureh eine von dem oberen Ende der letzteren nach dem temporalen Ende des Orbitalrandes gezogene Linie gebildet wird.

Die Sonde dringt durch die Fistelöffnung ca. 3 em weit nach oben und nasalwärts ein und stösst auf rauhen Knoehen.

Der Bulbus selbst ist stark nach unten verdrängt und ausserdem ziemlieh erheblich vorgetrieben, die Beweglichkeit nach oben sehr beschränkt, nach den anderen Seiten frei. Die Hornhaut zeigt sich zum

grössten Teil staphylomatös entartet. Das Corpus ciliare ist nicht druckempfindlich, die Spannung nicht erhöht.

In der rechten Nasenhälfte besteht eine starke Rhinitis hypertrophicans mit sehr bedeutender Schwellung der mittleren Muschel. Am Septum Schäffers hyperplastischer Schleimhautwulst. Profuse eitrige Sekretion. Schwellung im Cavum naso-pharyngeale.

Vor der Operation des nach dem mitgeteilten Befunde offenbar eitrig erkrankten rechten Sinus frontalis wurde das blinde Auge enukleiert. Der so überaus günstige Erfolg in den Fällen III und V, zumal nach der kosmetischen Seite hin, veranlasste mich von vorneherein die Abtragung der ganzen vorderen Knochenwand in Betracht zu ziehen. Dieserhalb führte ich einen grossen Hautschnitt von der Nasenwurzel beginnend im Gebiet der Augenbraue bis nahe an das temporale Ende des oberen Orbitalrandes und hierauf sogleich einen zweiten, welcher vom medialen Ende des ersteren in der Mittellinie 3,5 cm nach oben sich erstreckte. Nach Aufmeisselung der Vorderwand zeigte sich der ganze Sinus mit dickem, gelbem Eiter angefüllt. Abtragung der Vorderwand mit Hammer und Meissel, Auskratzung der verdickten schwammigen Schleimhaut mit scharfem Löffel. Es fand sich hierbei, dass das temporale Ende der Stirnhöhle durch eine dicht hinter dem Orbitalrande nach unten und vorn verlaufende Knochenfistel mit der äusseren Fistelöffnung im oberen Lide in Verbindung stand. Der Orbitalrand vor der Knochenfistel wurde abgemeisselt; durch den nunmehr möglichen Einblick sowie durch die Handhabung der Sonde erhellte, dass sich an dem Dache der Augenhöhle eine mit Eiter und weichen Granulationsmassen erfüllte Höhle bis weit nach dem Foramen opticum zu erstreckte. Auch die orbitale Thränendrüse erwies sich in eine Eitermasse verwandelt. Energische Auskratzung alles sichtbaren, kranken Gewebes. Nach Ausspülung mit Sublimatlösung und Einlegung eines Drains am nasalen und temporalen Wundwinkel wurden die Weichteile über dem ehemaligen Sinus exakt vernäht. Bei der Ausspülung zeigte sich der Durchgang nach der Nase zu frei, was auch durch Nachfühlen mit einer gebogenen Sonde bestätigt werden konnte. Die Ausdehnung des Sinus entsprach, wie ich noch besonders bemerken möchte, ganz genau dem auf Druck schmerzempfindlichen Rayon, der vor der Operation zur Kontrolle markirt worden war.

Der Heilverlauf war in diesem Falle ein ungewöhnlich langsamer. Die Sekretion wollte und wollte nicht versiegen, auch kam es zeitweilig zu leichter Sekretverhaltung, wodurch dann stets Schwellung und Schmerz in der Stirn und dem Kopfe einzutreten pflegte.

Am 19. Juni, also ca. 11 Wochen nach der Operation secernierte die Wundhöhle noch immer, wenn auch unbedeutend. Da die Zahlungsfrist der Krankenkasse abgelaufen war, wurde die Pat. ihrem Arzte zur Weiterbehandlung zugesandt, kam aber nach 14 Tagen bereits wieder, weil ihr der Weg zum Kollegen zu weit war. Gleich nach

der Aufnahme wurde der Sinus, da sich die Sekretion eher stärker als geringer erwies, wieder geöffnet. Es fanden sich in den unteren Teilen desselben wieder viel weiche von Eiter durchsetzte Granulationen, welche bis in die früher schon ausgekrazte Höhle in der Orbita reichten. Nach der Entfernung dieser Granulationsmassen liess sich alsbald auch der Grund für die verzögerte Ausheilung finden. Es zeigte sich nämlich, dass die ganze temporale Hälfte der unteren (orbitalen) Sinuswand schmutzig verfärbt, zum Teil sequestriert und von Granulationen durchsetzt war. Dieser Herd wurde abgetragen und alles verdächtige Gewebe herzhaft ausgekrazt. Hierauf erfolgte der Schluss der Hautwunde prompt und in 4 Wochen die völlige Ausheilung ohne jeden Zwischenfall.

Nr. VII. Periostitis et necrosis pariet.-ant. Sinus front. dextr.; Radikaloperation.

Robert M., 21 Jahre, Schlossergeselle aus Saalfeld, giebt an, bis Ostern 1892 nie an den Augen gelitten zu haben, will überhaupt bis auf einen Ausschlag an den Händen stets gesund gewesen sein. In der Familie hat, soweit sich das zurückverfolgen lässt, niemand Tuberkulosis gehabt.

Am Montag nach Ostern 1892 begann das rechte Auge ohne besondere Veranlassung zu thränen; danach schwollen die Lider sehr erheblich an. Nach einigen weiteren Tagen war die Schwellung über die ganze rechte Gesichtshälfte bis zum Munde fortgeschritten und hier so stark geworden, dass Pat. durch einen Strohhalm trinken musste. Der behandelnde Arzt verordnete vorerst 10 Tage lang warme Überschläge, incidierte sodann etwas oberhalb des inneren Augenwinkels auf dem prominentesten Punkte und entleerte eine grosse Masse Eiter. Etwas Eiter soll dabei auch aus der Nase abgeflossen sein. Da die Schwellung der Augenlider indes nicht wesentlich zurückgehen wollte, wurde nach acht Tagen ein zweiter Einschnitt gemacht und zwar ungefähr in der Mitte des oberen Orbitalrandes. Wiederum Austritt profuser Eitermassen, desgleichen bei den fortan öfter wiederholten Lüftungen beider Schnittöffnungen. Die Schwellung des Gesichts und der Augenlider ging nun zwar allmählich zurück, dafür trat aber eine immer stärker werdende schmerzhafte Schwellung der Stirn oberhalb des Augenbrauenbogens auf. Die Haut der rechten Stirnhälfte war dabei nicht gerötet; bei Druck auf dieselbe entleerte sich aus den Schnittöffnungen etwas Eiter. Auch diese Anschwellung bildete sich nach öfteren Sekretentleerungen so weit zurück, dass Pat. vor ungefähr zehn Tagen wieder zur Arbeit gehen konnte, welche er jedoch, da das Leiden sich alsbald verschlimmerte, wieder aufgeben musste. Am 15. Juni erste Vorstellung in der Augenklinik zu Jena, woselbst folgender Status aufgenommen wurde:

Pat. ist ein auffallend kräftiger, wohl und blühend aussehender junger Mann. Die Stirngegend über dem rechten Auge ist stark geschwollen; die Schwellung reicht nach oben bis nahe an die Haargrenze, nach links bis 2 cm über die Mittellinie. Die Geschwulst fühlt sich etwas teigig an; palpiert man mit Anwendung eines stärkeren Druckes, so gewinnt man den Eindruck einer Art Pseudo-Fluktuation, wie etwa bei einem derberen Lipom; die Haut ist nicht entzündlich gerötet, die Untersuchung dem Pat. durchaus nicht schmerzhaft. Nach unten zu setzt sich die Schwellung auf das obere Augenlid und in geringem Grade auch auf das innere Drittel des unteren Lides fort, sodass die Lidspalte nur halb geöffnet werden kann. 1 cm über der Mitte des oberen Lidrandes befindet sich in der Haut eine kleine Fistelöffnung, durch welche sich bei Druck auf den oberen Orbitalrand etwas Eiter entleert. In dieser Fistelöffnung kann man mit der Sonde 3,5 cm weit nach oben vorgehen, ohne in eine Höhle zu gelangen und ohne auf rauhen Knochen zu stossen; vielmehr fühlt man die Bewegungen des Sondenknopfes durch die verdickten Weichteile hindurch, sodass die Sonde über dem Stirnbein zu liegen scheint.

Eine zweite Fistelöffnung liegt etwas oberhalb der Thränensackkuppel; auch aus dieser Öffnung lässt sich etwas Eiter ausdrücken. Mit der eingeführten Sonde vermag man 6,5 cm direkt nach oben vorzudringen, ohne auf einen Widerstand zu stossen, während man in der Richtung nach oben aussen, also nach dem Orbitalrand zu, sofort den Knochen erreicht, dessen Oberfläche sich nicht als rauh erweist.

Bei der Injektion von Sublimatlösung durch eine der beiden Fistelöffnungen läuft die Flüssigkeit sogleich aus der anderen aus, ohne dass sich auf diese Weise irgend erhebliche Mengen Eiter ausspülen liessen und ohne dass etwas in die Nase flösse.

Die Durchspülung des Thränensackes geht glatt und leicht von statten; es tritt dabei keine Schwellung der umgebenden Teile ein, auch entleert sich dabei nichts von der Spülflüssigkeit aus einer der beiden Fistelöffnungen.

Das Auge verhält sich sowohl bezüglich der Sehschärfe und des Gesichtsfeldes wie auch der Motilität normal.

Die Inspektion der rechten Nase lässt, abgesehen von einer mässigen Schwellung der Schleimhaut in der oberen Hälfte und an der mittleren Muschel, keinerlei pathologische Veränderung erkennen.

Auf Grund dieses Befundes und der Anamnesis wurde die Diagnose auf umfangreiche Periostitis und Nekrose der vorderen Knochenwand des Sinus frontalis aus unbekannter Ursache gestellt. Denn obschon wir sogleich an ein Trauma dachten, versicherte uns der sehr glaubwürdige Patient doch immer und immer wieder, dass nichts derart vorliege. Auch die wiederholte und minutiöseste Untersuchung hatte absolut keine Anhaltspunkte für die Annahme einer Tuberkulose oder Lues geliefert.

Am 20. Juni schritt ich zur Operation. Hautschnitt wie gewöhnlich bei der Eröffnung des Sinus. An Stelle des Knochens tritt ein weiches, einer Geschwulst ähnelndes Gewebe zu Tage, welches sich einerseits

bis nahe an die Haargrenze, andererseits bis hart an den Orbitalrand erstreckt und von kleineren und grösseren Knochen-Sequestern durchsetzt ist. Mit der geknöpften Sonde kann man zwischen den Sequestern an der Basis der Stirnhöhle bis 1,6 cm weit nach hinten vordringen, ehe man auf festen Knochen stösst. Es stellt sich heraus, dass das ganze Kavum der Stirnhöhle von der fungösen Masse bis auf wenige kleine mit Eiter erfüllte Hohlräume eingenommen ist, ferner dass die untere und hintere Wand des Sinus sowie das Septum völlig intakt sind. Ich leitete nun die Entfernung aller Sequester samt der die Stirnhöhle gewissermassen tamponierenden Gewebsmassen ein. Der Orbitalrand selbst konnte erfreulicherweise in ganzer Ausdehnung erhalten bleiben. Nach oben und nach dem Tuber frontale zu war ich indes gezwungen, noch jenseits der Grenze des Sinus die vordere Lamelle des Stirnbeins — und zwar an einzelnen Stellen centimeterweit — wegzunehmen, weil sich mit der Sonde in der diploëtischen Substanz deutliche fistelähnliche Gänge nachweisen liessen, auch über diesen die Knochenlage erweicht erschien. Der Canalis naso-frontalis war, wie besonders betont werden möge, völlig frei und auch weit.

Die Operation nahm ca. zwei Stunden in Anspruch, wovon ein grosser Teil allerdings auf die Sondenuntersuchungen fällt, für die mir die allergrösste Vorsicht geboten schien. Nach Ausspülung mit Sublimat wurde die Hautwunde in gewohnter Weise genäht und nur das temporale und nasale Ende des horizontalen Schnittes drainiert. Die Heilung ging prompt von statten. Schon nach 14 Tagen konnten die Drains entfernt werden und nach 4 Wochen die Entlassung erfolgen. Es bestand nur noch eine ganz unbedeutende, kaum sichtbare Delle an Stelle des ehemaligen Sinus.

Nr. VIII. Empyema sin. front. sinistr.; Abtragung der vorderen Wand und Entfernung der Schleimhaut; Heilung.

Lehrer F. 35 Jahre alt aus Sch., ein schwächlicher, anämischer Mann, hat in seiner Jugend alle möglichen Kinderkrankheiten durchgemacht und alle Augenblicke an Erkältungen gelitten, die besonders in starken Schnupfenattaken zum Ausdrucke kamen. Im Anschluss an eine solche, überaus heftige Koryza stellten sich im 18. Lebensjahre Stirnkopfschmerzen ein, die ihn seitdem dauernd quälten, vorwiegend die linke Seite einnahmen, zeitweise aber auch über den ganzen Kopf ausstrahlten; zumal, wenn im Herbste kältere Temperaturen auftraten, erreichten diese Schmerzen oftmals eine fast unerträgliche Höhe. Der Schmerz wird als drückend, klopfend, bohrend oder reissend bezeichnet; er trat regelmässig vormittags 9 Uhr auf und dauerte bis nachmittags gegen 3 Uhr. Am Abend war der Kopf meist ganz frei. Nur nach einer Erkältung der Füsse oder einem reichlicheren Genuss von Spirituosen hielt der Schmerz über die gewohnte Zeit hinaus an. Ein tüchtiges Schwitzbad, oder auch das ärztlich verordnete Natron salicyli-

cum brachten zeitweise eine Linderung, auch wohl völlige Ruhe. Die Erteilung des Unterrichts wurde bei diesem Leiden natürlich besonders schwer und steigerte die angebliche Nervosität zu bedenklichster Höhe.

Vor fünf Jahren, also im 30. Lebensjahre des Pat., wurden die Stirnkopfschmerzen nach einem ungewöhnlich starken Schnupfen im Spätherbst noch stärker und zeigten jetzt auch auf Schwitzbäder und Natr. salicyl. keine Remissionen mehr. Der Kranke wandte sich an diese und jene ärztliche Autorität und verschluckte im Laufe der Zeit ganz unglaubliche Dosen von Chinin, Antipyrin, Phenacetin, Antifebrin, Arsenik etc. „Der Schmerz liess hierauf zwar momentan nach (schildert Pat.), aber hinterher schien mir der Zustand immer noch ernster und bedenklicher."

Das Leiden wurde bald für rein nervös, bald für rheumatisch, bald für eine eigentümliche Migräneart gehalten. Zur Mittagszeit war der Kopfschmerz am intensivsten und steigerte sich mit jeder anstrengenden geistigen Thätigkeit.

In der letzten Zeit gesellten sich zu den vorbemerkten Beschwerden noch sehr häufig Übelkeit und Vomitus. Dieses „Magenleiden" führte den Pat. zu meinem verehrten Freunde Herrn Geh.-Rat Seidel, der an den Digestionsorganen keinerlei Erkrankung fand, vielmehr sogleich eine Frontalsinusaffektion vermutete und mir dieserhalb, sowie wegen der asthenopischen etc. Erscheinungen den Kranken am 7. Juni 1892 freundlichst zusandte.

Die Untersuchung ergab folgenden Befund:

Schwacher, äusserst nervöser Mensch von erdfahler Hautfarbe. Augen mittelgradig myopisch, centrale Sehschärfe und Farbenempfindung normal, Gesichtsfelder sowohl für weiss wie für rot-grün scheinbar nicht unwesentlich konzentrisch eingeengt, indess nicht genau aufzunehmen. Pupillenreaktion prompt; Papillen fast normal, nur gering hyperämisch. Die linke Stirngegend ohne jede Andeutung eines Ödems. Das obere Lid wird admaximum gehoben, desgl. ist die Funktion des Musc. rectus sup. eine durchaus unbehinderte. Die untere und vordere Wand des linken Sinus sind druckempfindlich; man kann die obern und seitlichen Grenzen der Höhle mit allen ihren kleinen Ausbuchtungen mit grösster Genauigkeit markieren. An der untern Wand hebt sich die schon mehrmals erwähnte Stelle hinter der Incisura supraorbitalis wieder als besonders empfindlich ab.

Die Exploration der Nase ergab eine Rhinitis hypertrophicans mit beträchtlicher Schwellung der Muscheln, besonders der mittleren, hyperplastischem Schleimhautwulst am Septum mit borkigem Belage, und alte Pharyngitis granulosa. Ganz frei von Druckschmerz erweist sich bei wiederholter Untersuchung auch die rechte untere Stirngegend nicht, wie Kontrol-Versuche bei andern unzweifelhaft gesunden Individuen ergaben, doch konnte ich aus dem Gesamtbefunde nicht genügende Anhaltspunkte für eine wirkliche Erkrankung auch dieser Seite gewinnen. Die versuchte Sondierung des Canalis naso-

frontalis war unausführbar, die Ausübung des Politzerschen Verfahrens wirkungslos.

Für eine gleichzeitige eiterige Erkrankung des Sinus maxillaris, sowie der Siebbeinzellen, an welche in diesem Falle mitgedacht werden musste, liessen sich keine objektiven Zeichen erbringen.

Dieserhalb wurde die Operation genau so ausgeführt wie in den Fällen 3, 5, 6. Der ganze Sinus, dessen Dimensionen 3,6, 3,2 und 2,6 betrugen, war erfüllt von eingedicktem, zum Teil krümeligem, äusserst übelriechendem Eiter, die Schleimhaut sehr bedeutend geschwollen und gewulstet. Im Hinblick auf den langen Bestand des Leidens sowie mit Rücksicht auf die früheren so ermutigenden Resultate wurde wiederum die Radikaloperation in Form der Abtragung der ganzen vorderen Wand und Eliminierung der ganzen Schleimhaut gewählt. Der Canalis nasofrontalis zeigte sich, wie noch bemerkt werden soll, derartig fest strikturiert, dass auch mit der Bowmann'schen Thränensacksonde Nr. 6 bei Anwendung grösserer Kraft eine Passage nicht erzielt werden konnte.

Naht, Drainierung, Nachbehandlung wie sonst. Es war geradezu spasshaft, den Patienten an den nächsten Tagen zu beobachten. Obschon der eigentümliche drückende Stirnkopfschmerz gewichen war, wie der Kranke trotz aller früheren Zweifel an der Heilmöglichkeit der Operation zugeben musste, sass er täglich von 9 Uhr an höchst feierlich da und wartete auf die Wiederkehr der Schmerzen, die natürlich nicht kamen. Pat. wollte nicht einsehen, dass die Stirnhöhleneiterung allein jene Symptomengruppe gezeitigt haben könnte; er meinte, dann hätte er doch auch des Nachts oder sonst, wenn er gelegen, Schmerzen haben müssen, und dies sei nicht der Fall gewesen. Der überaus nervöse und hypochondrische Mann schied denn auch in der vierten Woche nicht so glücklich aus der Klinik, wie die anderen an derselben Affektion Operierten. Vorzüglicher Erfolg in kosmetischer Hinsicht; kaum eine Andeutung einer Delle im Bereiche des verödeten Frontalsinus.

Durch meinen Weggang von Jena war mir die Möglichkeit der weiteren Überwachung genommen. Ich wandte mich daher schriftlich an Herrn F., um über das Endergebnis authentische Nachrichten zu erlangen. Er teilt mir nun (Ende Dezember 1893) mit, dass er von seinem alten Kopfleiden eigentlich ganz befreit sei, indessen habe die Operation dies allein nicht zu stande zu bringen vermocht, sondern dazu habe es noch einer dreimaligen Waschung des Kopfes mit einem Geheimmittel (Schlagwasser) bedurft. Nun meinetwegen soll auch das Schlagwasser mitgeholfen haben!

Wie ich aus dem Briefe des Pat. aber des weiteren ersah, scheint meine Vermutung, dass auch der rechte Sinus nicht mehr ganz intakt sei, bestätigt werden zu sollen. „Leichter Druck und Schmerz zeigt sich jetzt manchmal in der Stirn über dem rechten Auge, zwar nicht zu bestimmten Stunden und fortdauernd, sondern nur ab und zu, näm-

lich wenn die Absonderung aus der Nase und dem Rachen eine mächtigere ist, zumal bei dem Eintritt der kälteren Jahreszeit."

Nr. IX. Abscessus sinus frontalis sin.; Verödung der Höhle; Heilung.

Frau Sch., 50 Jahre alt, aus Königsberg, will als Kind nur Scharlach durchgemacht haben. Schon von Jugend an litt sie häufig und stark an Schnupfen. Über Kopfschmerzen hat sie nicht zu klagen gehabt.

Vor zwei Jahren bekam Pat. von ihrem Manne, als derselbe sich in animierter Stimmung befand, mehrere Faustschläge in das Gesicht, die besonders die linke Stirn- und Augengegend trafen. Die hierauf folgende Anschwellung, die während der nächsten Zeit die verschiedenen Farben eines Blutergusses (blau, gelbgrün etc.) annahm, verschwand nach ca. drei Wochen. Pat. hatte nun zunächst keine besonderen Beschwerden. Erst $^1/_2$ Jahr darauf merke sie, dass sie nicht so gut lesen konnte wie früher; sie hatte Mühe, „die Buchstaben deutlich zusammenzubringen". Dies nahm allmählich immer mehr zu; Doppelsehen gesellte sich nicht hinzu. Pat. bekam jetzt hin und wieder auch leichte Schwindelanfälle, wobei sie auf Sekunden das Bewusstsein verlor. Befiel sie ein solcher Anfall, wenn sie sich auf der Strasse befand, so blieb sie stehen und in wenigen Augenblicken war er dann wieder vorüber.

Im Frühjahr dieses Jahres bildete sich in der Gegend des linken innern Lidwinkels eine Anschwellung und Rötung aus, die stetig zunahm. Kopfschmerzen fehlten, dagegen wurden am linken innern Supraorbitalrande schon bei leiser Berührung heftige Schmerzen empfunden. Mit dem Wachsthum der Geschwulst stellte sich auch Doppelsehen ein, das indessen nach einiger Zeit keine Unbequemlichkeiten mehr verursachte. Nunmehr fiel auch ein gelber eiteriger Ausfluss aus der Nase auf, der besonders reichlich war, wenn die Pat. starke Expirationsstösse ausführte. Sie fühlte sich jedesmal nach dem Ausschnauben einige Stunden viel leichter. Eine gleichzeitige Verkleinerung der Geschwulst wurde dabei nicht beobachtet. Kopfschmerzen hatte Pat. auch jetzt nicht.

Im Laufe des Sommers wurde die Geschwulst immer grösser, so dass das linke Auge bedeutend nach aussen und unten und teilweise sogar aus der Orbita herausgedrängt wurde.

Am 8. August konnten wir in der Augenklinik folgenden Status notieren:

Im linken innern Augenwinkel findet sich eine die untere Stirn und die mediale Hälfte des Orbitalrandes umfassende Geschwulst, welche bis zum Lig. canth. internum herabreicht, dieses noch überlagernd, deut-

lich fluktuiert und an ihrer erhabensten Stelle etwa um 1,7 cm prominiert. Die Haut darüber ist nicht gerötet. Bei der Palpation ist unschwer festzustellen, dass die Geschwulst unmittelbar mit dem Sinus frontalis zusammenhängt, dessen vordere Wand im ganzen untern Drittel teilweise samt dem Margo supraorbitalis geschwunden, dessen untere orbitale, überaus dünne und nachgebende Wand wesentlich nach der Augenhöhle und temporalwärts zu vorgedrängt ist. Durch Druck lässt sich keine Verkleinerung herbeiführen, auch kein Eiter aus der Nase entleeren. An der lateralen Geschwulstwand, etwa unter der Mitte des Supraorbitalrandes ist die dislozierte Trochlea deutlich zu fühlen. Demgemäss erscheint der Bulbus sehr bedeutend nach aussen und etwas nach unten verlagert. Die Beweglichkeit ist nur nach oben und innen wesentlich eingeschränkt. Die Funktionen des Auges selbst sind völlig normale, desgleichen der objektive Befund. In der Nasenhöhle erweist sich nur die mittlere Muschel unbedeutend geschwellt.

Am 23. August Operation.

Der vertikale und der horizontale Schnitt wird genau in der üblichen Weise geführt. Da die vordere Knochenwand über der Radix nasi völlig fehlt, entleert sich hierselbst sogleich eine Unmasse Eiter. Das Periost ist nur schwierig von der noch vorhandenen, sehr dünnen Knochentafel zu lösen; letztere wird leicht mit der Luer'schen Zange entfernt. Es stellt sich heraus, dass auch die untere, orbitale Sinuswand streckenweise völlig geschwunden, ferner, dass der grösste Teil des Siebbeinlabyrinthes in dem vergrösserten Sinus aufgegangen ist. Die Dimensionen der Höhle sind daher sehr beträchtliche. Wir notierten in der grössten horizontalen Ausdehnung 4,5 cm, in der grössten sagittalen 5 cm, in der grössten vertikalen 5,5 cm. Eingang in den Duktus durch eine mächtige Schleimhautfalte verlegt. Nachdem noch besondere Sorgfalt darauf verwandt worden war, die Schleimhaut überall mit dem scharfen Löffel zu beseitigen, zumal von dem verdickten Perioste an den Stellen der geschwundenen Knochensubstanz, erfolgte Schluss und Drainage wie in den früheren Fällen. Heilung prompt.

Am 16. September Entlassung der Pat. in die poliklinische Behandlung.

Die Einziehung auf der Stirn ist anfangs eine wesentlich bedeutendere als bei den übrigen Kranken, die nach unserer Methode operiert worden waren, verkleinerte sich aber in den folgenden Monaten nicht unbeträchtlich.

Die Dislokation des Bulbus war bereits nach acht Tagen geschwunden, ebenso der Beweglichkeitsdefekt nach oben.

Im Eiter, den wir einer genauen Untersuchung unterwarfen, fanden sich kettenbildende Diplokokken, die sich nach Gram nicht entfärbten. Um zwei bis drei neben einander liegende Diplokokken war ein gemeinsamer, heller, nicht gefärbter Hof wahrnehmbar, ähnlich einer Gallerthülle. Die Kokken waren in mässiger Menge vorhanden,

Lanzettformen der einzelnen Glieder nicht zu bemerken. Leider gingen die angesetzten Kulturen nicht an, so dass über die Lebenseigenschaften der Mikroorganismen nichts weiteres ausgesagt werden kann.

Nr. X. Eigenartige Mucocelenform des sinus front. dextr.; Radikaloperation; Heilung.

Friedrich Cz., 28 Jahre alt, aus Königsberg, giebt an, dass der Vater an einer Lungen- und Lebererkrankung gestorben sei, dass die Mutter und zwei Brüder leben und gesund sind.

Pat. selbst war in seiner frühesten Jugend immer gesund, litt nicht einmal an den üblichen Kinderkrankheiten. Im Alter von etwa fünf Jahren (im Jahre 1870) acquirierte er die Pocken, von denen noch jetzt Narben im Gesichte zu bemerken sind Er war $^3/_4$ Jahr lang krank und hatte damals auch mehrere grössere Geschwüre, namentlich am Halse und auf den Augen. Das Geschwür auf dem linken Auge, welches noch jetzt durch eine periphere Makula angedeutet ist, wurde „von seiner Grossmutter“ eröffnet, das auf dem rechten Auge befindliche, viel grössere von dem behandelnden Arzte; letzteres heilte mit einem kleinen Leucoma adhaerens, etwas oberhalb des Centrum corneae. Auch der rechte obere Orbitalrand in der Nähe der Nasenwurzel zeigte sich damals angeschwollen. Pat. hatte bald darauf über Kopfschmerzen zu klagen, die im Laufe der Jahre allmählich zunahmen, besonders seitdem er (im Alter von $13^1/_2$ Jahren) anfing in der Eisengiesserei zu arbeiten. Der Schmerz sass vor allem in der Stirngegend über dem rechten innern Augenwinkel und strahlte von hier aus über den ganzen Kopf aus. Im Jahre 1886 begab sich Pat., weil er sein rechtes Auge für die quälenden Schmerzen verantwortlich machte, in ophthalmologische Behandlung. Man schritt zur Tätovage des Leucoma adhaerens, soweit solches im Pupillarfelde gelegen war, in der Meinung, durch Ausschaltung der unregelmässig gebrochenen Lichtstrahlen die „Supraorbitalneuralgie“ beseitigen zu können. Indessen die Schmerzen nahmen nicht ab, sondern zu. Nun wurde im folgenden Jahre eine Iridektomie (nach innen) angelegt. Allein auch diesmal war kein Erfolg zu verzeichnen.

Des Genaueren schildert Pat. seine Schmerzanfälle so: In der kalten regnerischen oder stürmischen Witterung des Herbstes und Frühjahrs schliesst sich an einen, manchmal ganz unbedeutenden Schnupfen das Gefühl des Druckes und der Schwere in der rechten Stirn. Es schwillt dann der rechte obere Orbitalrand leicht an und Pat. hat, wenn er mit dem Finger über die Stelle fährt, öfter wohl die Empfindung als sei „die Gegend mit Watte ausgepolstert.“ Die heftigsten Kopfschmerzen folgen alsbald, sind vorwiegend im Stirnteile und in der Nasenwurzel lokalisiert und breiten sich oft auf den ganzen Kopf aus. Die jedesmalige Dauer eines solchen Anfalles beträgt fünf, sechs, sieben Wochen. Während dieser Zeit verspürt Pat., wenn er morgens um 6 Uhr aufsteht, zunächst geringeren Schmerz; derselbe

steigert sich im Laufe des Tages, zumal bei der Arbeit, und bleibt ungeschwächt bis zum Feierabend, um dann bei ruhiger Rückenlage allmählich aufzuhören. Während des Sommers und auch während des eigentlichen Winters pflegt sich Pat. leidlich wohl zu befinden, wofern Erkältungen und Schnupfen vermieden werden. Die Intensität der Schmerzanfälle wurde im Laufe der Jahre eine immer grössere, so dass von einem Arbeiten während des Anfalles keine Rede mehr sein konnte. Die gebücke Körperhaltung, die er als Former inne zu halten gezwungen war, steigerte die Qual geradezu ins Unerträgliche. Es stürzten die Thränen aus den Augen und Pat. konnte sich aus seiner gebückten Stellung nur mit Hülfe Anderer emporrichten. Die jahrelang genommenen Nervina und Antineuralgica hatten absolut keinen Nutzen gebracht. Vor etwa drei Wochen setzte der letzte Anfall ein, unter dem Pat. jetzt noch leidet. Der Höhepunkt desselben ist zwar schon überschritten, dank einem längeren Bettlager, nichtsdestoweniger sucht Pat. die Hülfe der Augenklinik auf.

Am 14. November wurde folgender Status praesens festgestellt:

Linkes Auge: normal.

Rechtes Auge: erkennt Finger in etwa 1 m; es besteht ein centrales, teilweise tätowiertes Leukom und ein grosses Colobom nach innen. Der Bulbus ist nach aussen etwas abgewichen. Lider völlig normal, Beweglichkeit des Auges nach allen Richtungen frei.

Die Stirn der rechten Seite ist in der inneren und unteren Hälfte ein wenig ektasiert und jedenfalls prominenter als links, ihre Haut ist nicht gerötet und nicht ödematös. Bei leichtem Drucke erweist sich die ganze vordere Knochenwand des Sinus schmerzhaft; desgleichen der Orbitalrand und die untere Wand, soweit man solche prüfen kann. Nirgends gewinnt man den Eindruck, als sei der Knochen verdünnt oder erweicht. Die Untersuchung der Nase ergiebt keinerlei Abnormitäten.

Nachdem die Diagnose auf Empyem des Sinus frontalis gestellt worden und Pat. mit der Operation einverstanden war, schritt ich am 15. November 1893 zur Ausführung derselben in der beschriebenen Weise.

Besonders auffallend erschien die ausserordentlich innige Verbindung des Periosts mit der vorderen Knochenwand; nur mit grosser Mühe und unter steter Anwendung des scharfen Rasparatorium gelang seine Lospräparierung.

Nach der Eröffnung wurden die Masse festgestellt und zwar: in der grössten horizontalen Ausdehnung mit 4,3, vertikalen 3,1, sagittalen 2,2 cm. Septum intakt, die vordere Knochenwand entschieden dünner als sonst.

Eine gewisse Beklemmung bemächtigte sich meiner, als sich weder beim Sondieren noch beim Einführen der biegsamen Maasssonde Eiter, Krümel oder dergleichen zeigten. Ich griff daher zum Irrigator und leitete den Strahl einer Sublimatlösung in die Höhle. Sogleich entwickelte sich nun ein grosser, zusammenhängender, gallertartiger Klumpen

von grau-gelber Farbe, der fast völlig geruchlos war, und den Sinus etwa zur Hälfte erfüllt haben mochte. Der Versuch, mit einer elastischen Sonde aus Celluloid in die Nase vorzudringen, scheiterte. Da auch die Schleimhaut sich wesentlich verdickt erwies, beschloss ich, die vordere, wie gesagt, mässig verdünnte Wand abzutragen.

Hierauf Ausschabung der Mukosa in toto mit dem scharfen Löffel und Schluss der Wunde.

Es sei noch hinzugefügt, dass an der unteren, orbitalen Wand des Sinus keine Andeutung einer Vorwölbung nach der Augenhöhle oder einer Erweichung zu konstatieren war.

Jeden zweiten Tag wurde der Verband gewechselt und die Wundhöhle irrigiert. Diese war bald ziemlich stark von Granulationen ausgefüllt. Am 6. Dezember konnten die Nähte entfernt, am 15. Dezember der Drain weggelassen werden. Am 18. Dezember war die Heilung vollendet. Die ganze Gegend des Sinus ist merklich eingesunken, infolge der frühzeitigen Verwachsung des horizontalen Schnittes, der diesmal zu hoch, d. h. etwa 1 cm über dem Margo orbitalis angelegt worden, mit der hinteren Sinuswand. Dem wäre mit der grössten Aussicht auf Erfolg durch eine nochmalige Lösung des Integuments im Bereiche der Delle und eine bessere Anlegung der Nähte abzuhelfen. Einstweilen verhält sich der Pat., der den kosmetischen Defekt nicht zugeben will, diesem Vorschlage gegenüber noch ablehnend.

Bemerkt sei noch, dass der zusammenhängende Gallert-, resp. Schleimklumpen, völlig frei von Mikroorganismen und fast frei von Eiterkörperchen gefunden wurde. Seine Hauptbestandteile waren Schleim und Detritusmassen.

Nr. XI. Sinuitis ex erysipelate; Fistula in palpebra superiore; Radikaloperation.

Frau Henriette G., 59 Jahre alt, aus Kleineutersdorf. Aus der recht albernen Patientin ist bezüglich der Anamnesis nicht viel zu extrahieren; die nachstehenden Angaben sind daher von der verständigen Tochter erhoben worden. Danach soll Patientin zweimal an gastrischem Fieber und etwa zehnmal an Lungenentzündung gelitten haben und zwar das letzte Mal vor einem Jahre. Seit dieser Zeit sei sie sehr viel von Kopfschmerzen geplagt worden. Vierzehn Tage vor Weihnachten, also vor $5^1/_2$ Wochen, aequirierte sie ein Erysipel, das von der Nase über das rechte obere Augenlid und den behaarten Kopf auf das linke obere Augenlid überging. Dieses letztere blieb sehr stark geschwollen, auch brach bald Eiter nach aussen durch, der in der letzten Zeit äusserst übel roch. Im Anschluss an diese Erkrankung, in der die Patientin längere Zeit ohne Besinnung gewesen sein soll, trat das Auge selbst sehr beträchtlich aus der Höhle heraus.

Status am 17. Januar 1892. Das rechte Auge hat eine geringe Hypermetropie bei voller Sehschärfe. Die Lider des linken Auges sind prall und derb geschwollen und gerötet. Die Lidspalte kann absolut nicht geöffnet werden. In der Mitte des oberen Lides, ein wenig unter dem Margo orbitalis, befindet sich eine kleine Fistelöffnung, in die man mit der dünnen geknöpften Sonde etwa 1 cm weit vordringen kann, ohne indes direkt in den Sinus frontalis zu gelangen. Es besteht sehr bedeutender Exophthalmus; mittlere Chemosis; absolute Amaurose. Bulbus reizfrei und ohne pathologische Veränderungen bis auf die Netzhaut und die Sehnervenscheibe. Letztere ist sehr blass, milchig trübe, fast weiss; die umscheidenden Ringe treten nur sehr undeutlich hervor, die Gefässe sind sehr eng. Die Gegend der Macula lutea ist von einer etwa papillengrossen Blutung eingenommen; ausserdem sehen wir zwischen Papille und Macula zwei kleinere Hämorrhagien und oberhalb der Macula mehrere kleine gelbweisse, zum Teil glänzende Plaques.

Die Gegend der linken Stirn ist nur unbedeutend gerötet, nicht ödematös. Mässiger Druck ruft den charakteristischen Schmerz an der vordern und untern Wand des Sinus frontalis hervor. Auch fühlt der zwischen Orbitalrand und Bulbus eindringende Finger an der so oft erwähnten Stelle hinter der Incisura supraorbitalis eine dem Knochen aufliegende resistentere Masse, die aber nicht besonders schmerzhaft ist. Will man den Bulbus etwas in die Augenhöhle hineindrücken, so fliesst aus der Fistelöffnung eine gelbliche, mehr seröse als eitrige Flüssigkeit in geringer Menge ab.

Allen Versuchen, durch die Rhinoskopie genaueren Aufschluss über das Verhalten der Nase zu gewinnen, wird ein energischer Widerstand entgegengesetzt.

Auf Grund des Befundes musste eine entzündliche Affektion des Sinus frontalis mit sekundärer Lid-Orbitalphlegmone und Erblindung angenommen werden. Zweifel konnten unseres Erachtens nur darüber entstehen, ob dieses ganze Krankheitsbild lediglich durch das Erysipel hervorgerufen sei, oder ob das Erysipel nur ein schon früher bestandenes Sinusleiden zu solchem rapiden Verlaufe angefacht habe. Die immer noch vorhandene derbe Infiltration des Orbitalgewebes, der hochgradige Exophthalmus, sowie die Erblindung waren offenkundig Folgen einer Verschleppung des Virus und jetzt gewissermassen selbstständige Leiden. Wenn nun auch deswegen keineswegs mit Sicherheit angenommen werden durfte, durch die Sanierung des Sinus die Phlegmone wesentlich zu bessern, hielt ich eine Eröffnung der Stirnhöhle trotzdem für angezeigt, und vollführte dieselbe am 23. Januar 1892 in der gewohnten Weise. Eiter wurde in der nur etwa mittelgrossen Höhle nicht angetroffen, die Schleimhaut war aber überaus morsch, schwammig und grau verfärbt. Nasofrontalkanal ganz frei.

An der unteren Wand, entsprechend der Endigung der Fistel,

konnte keine eigentliche Usur, wohl aber eine Erweichung, Porosität und Verfärbung konstatiert werden. Nach Abtragung der ganzen Vorderwand und Ausschabung der Mucosa, Reinigung, Drainierung und Schluss der Wunde wie in den früheren Fällen.

Schon am 29. Januar notierten wir einen wesentlichen Zurückgang des Exophthalmus, auch vermochte Patientin bereits die Lidspalte etwas zu öffnen. Die Heilung vollzog sich durchaus prompt.

Am 11. Februar konnten wir die Entlassung anordnen. Es bestand nur noch geringer Exophthalmus, die Lidspalte wurde bereits etwa 1 cm weit geöffnet, die Fistel hatte sich geschlossen.

Nr. XII. Empyema sinus front. dextr.; Radikaloperation; Heilung.

Adolf T...., 58 Jahre alt, Tapezier aus Königsberg, ein in seinen Mitteilungen und seinem Benehmen etwas aufgeregter und verworrener Mann, giebt an, dass sein Vater an einem geschwürigen Prozess des Oberschenkels, seine Mutter an Altersschwäche gestorben sei. Er selbst war verheiratet und hat zwei gesunde Kinder.

In seiner Jugend will er stets gesund, auch von den gewöhnlichen Kinderkrankheiten verschont geblieben sein. Einmal nur im Alter von 19 Jahren hat er eine acht Tage dauernde fieberhafte Erkrankung (Schafsblattern?) durchgemacht.

Vor etwa 30 Jahren arbeitete Patient in einem Möbelmagazin. Sein Werktisch stand in der Nähe eines Fensters und sein Gesicht war fortwährend einem scharfen feinen Zuge ausgesetzt. Diesem Umstande schreibt Patient seine damalige Erkrankung zu. Er empfand nämlich eines Tages, gegen Ende des Winters, ziemlich plötzlich heftige Schmerzen in der linken Stirn in der Gegend der inneren Hälfte des Arcus superciliaris. Diese waren bald ziehend und reissend, bald klopfend und hämmernd und dauerten vom Vormittag bis zum halben Nachmittag, wo sie allmählich nachliessen und während der Nacht völlig verschwanden. Ein ärztliches Mittel konnte die Schmerzen nur wenig lindern. Nach 14 Tagen fühlte sich Pat. wieder völlig wohl und gesund und blieb es auch bis vor acht Jahren.

Da stellten sich wieder gegen Ende des Winters ziemlich plötzlich, ohne dass Pat. eine besondere Veranlassung anzugeben wüsste, heftige Schmerzen in der Stirn ein, diesmal auf der rechten Seite in der Gegend der Nasenwurzel und des medialen Teiles des Augenbrauenbogens. Diese Stellen röteten sich und schwollen wie ein Kissen an. Dabei thränte das Auge und schmerzte heftig. Die Schmerzen begannen stets am Vormittag, waren in den ersten Stunden des Nachmittags am stärksten und klangen dann gegen Abend allmählich ab. Sie waren so heftig und namentlich, wenn Patient sich bückte, so unerträglich, dass jedwedes Arbeiten eingestellt werden

musste. Nach etwa dreiwöchentlicher Dauer verschwanden die Schmerzen, um ein Jahr später um dieselbe Jahreszeit wiederzukehren. Auch diesmal dauerten sie drei Wochen und waren von grosser Stärke, zeigten auch genau denselben Charakter wie im Vorjahre. Kurze Zeit darauf hatte Patient einen Blutsturz. Er fiel auf der Strasse nieder und wurde ohnmächtig ins Krankenhaus gebracht, wo es acht Wochen langer Behandlung bedurfte, um ihn wiederherzustellen. Er will dabei mehrere Tage ohne Bewusstsein gelegen und zwei „Mass" Blut verloren haben. Danach sind die Kopfschmerzen fortgeblieben. Erst in diesem Jahre Anfang Februar kam ein neuer Anfall. Vor acht Tagen, ohne dass Pat. sich erkältet oder einer besonderen Schädlichkeit ausgesetzt hätte, fing ihm die rechte Seite der Stirn, namentlich die innere untere Hälfte derselben zu schmerzen an. Eine Rötung und stärkere Anschwellung der Stelle zeigte sich nicht. Wie früher begann der Schmerz jetzt schon morgens, wenn Patient aufgestanden war und hielt, nachdem er seine grösste Höhe gegen Mittag erreicht, bis nachmittags an, um in der Zeit nach 4 oder 5 Uhr fast ganz zu verschwinden. Diesmal waren die Schmerzen ausserordentlich viel heftiger als die anderen Male, namentlich schmerzte auch das Auge. Schnupfen will Patient nie gehabt haben; jedoch benützt er seit langer Zeit Schnupftabak. Auch giebt er an, dass, wenn er ordentlich ausgeschnaubt habe, er stets eine Linderung der Schmerzen verspürte, dass dagegen beim Husten sich dieselben noch steigerten. Auf eingehenderes Befragen bekundet er des weiteren, dass zur Zeit des Anfalles das rechte obere Lid etwas herabgehangen habe, auch wohl etwas dicker, aber nicht rot gewesen sei. Patient giebt gern zu, dass er diesmal versucht habe, die Schmerzen durch reichlicheren Alkoholgenuss zu betäuben, doch sei ihm dies nicht gelungen. Auch habe er schon seit einigen Jahren gemerkt, dass seine Widerstandskraft gegen Alkoholika sehr reduziert worden sei. Während er früher ausserordentlich trunkfest gewesen, werfen ihn jetzt schon kleine Gaben völlig um. Er kommt am 19. Februar in ziemlich desolatem Zustande in die hiesige Klinik.

Status 20. Februar: Gegend der rechten Stirn weder vorgewölbt, noch gerötet; keine Spur eines Ödems der Integumente. Das rechte obere Lid hängt ein wenig herab, lässt sich aber heben, die Deckfalte ist verstrichen. Kein Beweglichkeitsdefekt am Bulbus. Die ganze vordere Sinuswand sehr schmerzhaft, namentlich eine umschriebene Stelle gerade über der Incisura supraorbitalis. Die Grenzlinie des Sinus ist durch Druckschmerz überaus deutlich gezeichnet. Sie hat einen eigentümlichen Verlauf, nämlich derart, dass sie von der Medianlinie nur ganz allmählich schräg temporalwärts aufsteigt, erst oberhalb der Incisur die grösste Höhe in 3,4 cm erreicht und nun in gleicher Höhe und parallel zum Margo supraorbitalis bis in die Schläfengrube zieht. Die untere Sinuswand erweist sich nur im innersten Teile besonders schmerzhaft, an der sonst typischen Stelle hinter der Incisura supraorbitalis aber nicht mehr als in der übrigen Ausdehnung. Jedenfalls ist die

Schmerzempfindlichkeit in diesem Falle an der vorderen knöchernen Wand relativ und absolut wesentlich mehr ausgesprochen als an der unteren Wand. Die Sehschärfe ist normal, bei einer Hypermetropie von 1. D., normal die Pupillenreaktion, das Gesichtsfeld des linken Auges nicht wesentlich (10—15°) eingeschränkt, sehr deutlich dagegen das des rechten, sowohl für weiss wie für rot, und zwar beträgt der ziemlich gleichmässig konzentrische Defekt 20—25°. Geringe Insufficienz der Interni. Starke venöse Stase auf der Papille und in der Netzhaut.

Bezüglich der Exploration der Nase hatte Herr Dr. Gerber die Freundlichkeit, mir folgenden Vermerk zu geben: „Im rechten mittleren Nasengange zeigt sich Eiter, ebendaselbst auch ein kleiner Schleimpolyp, das vordere Ende der mittleren Muschel verdickt. Auch im postrhinoskopischen Bilde sieht man Eiter im mittleren Nasengange und auf der hinteren Fläche der rechten mittleren Muschel. Links verlegt eine sehr starke Spina septi den Einblick."

Wegen der enormen Schmerzhaftigkeit wurde bereits am 20. Februar in Äthernarkose zur Operation geschritten.

Horizontaler Schnitt wie gewöhnlich. Zunächst probatorische Eröffnung unter dem Brauenbogen an der üblichen Stelle. Sobald der Knochen entfernt ist, wölbt sich die Schleimhaut sogleich bedeutend hervor. Bei der Incision entleeren sich ganz enorme Massen reinen, gelben, geruchlosen Eiters. Es werden zunächst mehrere Röhrchen von Glycerin-Agar beschickt, dann wird der Eiter durch Irrigation entfernt. Der Sinus misst horizontal 3,7 cm, vertikal 3,4 cm, sagittal 2,6 cm. Die Sondierung des Ductus nasofrontalis gelingt nicht. Es wird die Entfernung der ganzen vorderen Wand ins Auge gefasst und mit Meissel und Hammer sowie Luer'scher Zange ausgeführt. Schon hatte ich in dem Glauben, den ganzen Umfang der Stirnhöhle umgrenzt zu haben, zum scharfen Löffel gegriffen und begonnen, die verdickte, glasige, gelb-weisse, überaus brüchige Mukosa auszuschaben, als mir folgende Überraschung zu Teil wurde. Der Löffel sollte eben zum Schluss in dem temporalsten Ende, wo die Schläfengrube beginnt, die Schleimhaut beseitigen, als ich plötzlich in eine zweite Höhle fiel, die nur durch eine Schleimhautlamelle von dem eigentlichen Sinus abgetrennt war. Neuerliche Entleerung einer bedeutenden Quantität Eiters. Dieser abgeschlossene Recessus, welcher eine Art von Sinus accessorius darstellte, war von annähernd runder Form, mit einem Durchmesser von etwa 1,5 bis 1,6 cm. In seinem Bereich konnte ich, da ich Bedenken trug, den Muskulus temporalis soweit abzulösen, die vordere Wand nicht ganz wegnehmen. Doch noch weitere Sonderheiten zeigten sich. Dort wo de norma die hintere und untere Sinuswand zusammentreffen, fand sich keine feste Knochenmasse, sondern nur eine dünne, an einzelnen Stellen durchbrochene Knochenlamelle, die schon beim kräftigen Abschaben der Schleimhaut nachgab. Es zeigte sich, dass hier ein System von zahlreichen kleinen, an einander grenzenden und mit

einander communicierenden Hohlräumen vorhanden war, welches sich nach hinten 4,4 cm weit bis zum Canalis opticus erstreckte und mit Eiter erfüllt war. Die einzelnen Räume besassen zum Teil eine äusserst dünne, knöcherne Schale, die dem schabenden Löffel keinen Widerstand bot. Als ich 4,4 cm weit nach hinten vorgedrungen war, fühlte ich eine spitz nach aussen zulaufende Verjüngung, die augenscheinlich das Ende der Räume in dem kleinen Keilbeinflügel und zwar in dem Processus clinoideus anterior darstellte. Die Höhe dieses ganzen aus einer sehr grossen Anzahl kleiner Fächer bestehenden Raumes betrug vorn 1,0—1,2, hinten etwa 0,5—0,6 cm; die Breite vorn 2,4 cm, erst relativ weit nach hinten fand eine Verschmälerung statt. Es leuchtet ein, dass die Entfernung aller Schleimhautreste sehr schwierig und umständlich war, sodass die Operation lange Zeit in Anspruch nahm.

Schluss der Wunde und Nachbehandlung wie sonst. Die Heilung vollzog sich sehr allmählich. Zur schnelleren Anregung der Granulationen wurden des öfteren Injektionen von Argentum nitricum, Chlorzink und starken Sublimatlösungen vorgenommen. Erst nach etwa vier Monaten war die Heilung eine definitive. Mässige Delle über dem oberen Orbitalrande. Pat. befindet sich völlig wohl und ist von allen seinen Beschwerden dauernd befreit. Am 12. Mai Gesichtsfelddefekt gänzlich geschwunden.

Erwähnt muss noch werden, dass die Kultivierungsversuche die Anwesenheit von Mikroben ergaben, welche sich nach Aussehen, tinctoriellem Verhalten und allen sonstigen biologischen Eigenschaften als Fränkel'sche Pneumococcen erwiesen.

Nr. XIII. Sinuitis pyorrhoica chronica; Osteoporosis pariet. inferioris; Radikaloperation.

Herr W., 18 Jahre alt, aus Kr., giebt an, dass die Mutter öfter an Stockschnupfen und Kopfschmerzen leide, der Vater an einer Blutvergiftung plötzlich verstorben sei.

Pat. selbst will bis zum Alter von 10 Jahren ganz gesund gewesen sein. Damals machte er die Masern durch. Im Anschluss daran entwickelte sich ein ziemlich heftiger Nasenkatarrh, der nicht ausheilte, vielmehr bei jeder Gelegenheit recidivierte. Es war abwechselnd bald die eine, bald die andere Hälfte verstopft, und dann entleerte sich schleimiges, später mehr eiteriges Sekret. Gleichzeitig hatten sich Kopfschmerzen, namentlich in der Stirn eingestellt, die eigentlich nie aufhörten, nur nach jedem Schnupfen viel heftiger wurden. Auch quälte nunmehr eine deutliche Druckempfindung auf den Augen. Im 11. Lebensjahre bekam Pat. den Keuchhusten, der etwa acht Wochen lang anhielt, bald darauf einen sehr quälenden Rachenkatarrh und wohl im Anschluss daran eine Affektion des rechten Ohres. Die Stirnkopfschmerzen hatten mittlerweile eine ausserordentliche Höhe erreicht, desgleichen die drückenden Schmerzen an den

Augen. Auch waren die Gegend der Nasenwurzel und des Orbitalrandes, sowie die Lider zeitweise stark angeschwollen. Der Schnupfen hörte eigentlich gar nicht mehr auf, ebensowenig die Kopfschmerzen; bei schönem trockenen Wetter im Sommer liessen sie wohl nach, bei schlechter feuchter Witterung aber steigerten sie sich jedesmal ausserordentlich. So konnte der Schulbesuch nur wenig regelmässig erfolgen, denn nicht nur jede stärkere, besonders bückende Bewegung, auch jede geistige Anstrengung steigerten die Pein ins geradezu unerträgliche. Obschon das Vertrauen zur ärztlichen Kunst infolge vieler nutzloser Versuche aufs äusserste erschüttert war, entschloss sich Pat. weil er sein Dasein kaum für lebenswert hielt, nochmals zu einem Versuche und trat vor einem Jahre in die Behandlung eines sehr geschätzten benachbarten Spezialarztes. Es wurden ihm — augenscheinlich adenoide — Wucherungen aus dem Nasopharynx entfernt. Einige Tage später schritt man zur Eröffnung der rechten Kieferhöhle von der Nase aus und entleerte bedeutende Mengen Eiters. Ob letzterer fötid gewesen, vermag Pat. nicht anzugeben, da er selbst keine Geruchsempfindung besitzt. Doch die Stirnkopfschmerzen blieben in alter Kraft bestehen. Neuerliche Entfernung von Wucherungen mittelst der kalten Schlinge aus dem Nasenrachenraum. Auch hierauf keine wesentliche Besserung. Es wurden nunmehr vor etwa sechs Wochen die Siebbeinzellen beiderseits von der Nase aus eröffnet und neben Eiter mehrere Knochensplitter entfernt. Der Blutverlust bei dieser Operation soll ein ganz enormer gewesen sein. Hierauf liessen die Schmerzen zunächst bedeutend nach, namentlich auch die Augenschmerzen; jedoch stellten sie sich sehr bald — nach drei bis vier Wochen — von neuem und zwar in ausserordentlich verstärktem Masse ein, ohne dass Pat. sich einer besonderen Schädlichkeit ausgesetzt hätte. Auch die Eiterabsonderung aus der Nase, die sich nur mässig verringert hatte, kehrte sehr reichlich wieder. Die Lider, zumal die des rechten Auges, waren ziemlich stark angeschwollen, namentlich in der medialen Hälfte, das Öffnen der Lidspalte demgemäss erschwert. Zwang sich Pat. zum Lesen, so ermüdete er überaus schnell, und zwar empfand er die Unlust zum Sehen, die Blendungen, die Ermüdung bald auf diesem bald auf jenem Auge in stärkerem Masse, je nachdem der Stirnkopfschmerz mehr auf der linken oder der rechten Seite ausgesprochen war. Auch vorübergehendes Doppeltsehen soll dagewesen sein. Eine weitere Operation wurde seitens des Arztes als zu gefährlich abgelehnt.

Nachträglich bemerkt Pat. noch, dass er bald nach der Masernerkrankung einmal auf die Stirn gefallen sei. Die vor vier Jahren überstandene Influenza habe seine Beschwerden nur sehr unbedeutend verstärkt.

Status am 14. März.

Überaus kräftig gebauter, aber anämischer junger Mann. Die Augen besitzen normalen Tonus, normale Pupillenreaktion und bei

einer manifesten Hypermetropie von 1,0 D. eine Schschärfe von $^5/_4$. Rechts wird Schweiger 0,3 bis auf 8,5 cm; links bis auf 7,5 cm gelesen. Das Gesichtsfeld des rechten Auges ist für weiss und rot nur ganz unbedeutend konzentrisch eingeengt, etwa 5—10°, das des linken Auges dagegen frei. Die Interni befinden sich annähernd im Gleichgewicht. Beide Papillen zeigen ein gleiches Verhalten: nämlich eine etwas stärkere Rötung, zumal in den inneren Hälften, infolge davon eine leichte Verschleierung der umscheidenden Ringe, dunklere Farbe, stärkere Füllung und Schlängelung der Venen.

Schon bei der Inspektion fällt eine Verdickung der Radix nasi auf. Bei der Palpation erweist sich letztere überaus schmerzempfindlich, desgleichen die oberen Orbitalränder bis zum Beginne der Schläfengrube, sowie die Stirn bis zu einer Höhe von etwa 6 cm in der Mittellinie. Von diesem höchsten Punkte fällt die Schmerzgrenze allmählich in schwach konvexem Bogen zum oberen äusseren Orbitawinkel. Auch die untere, orbitale Sinuswand ist sehr druckempfindlich, am meisten dicht hinter der Trochlea, ebenso die Ossa lacrymalia und die Lamina papyracea, soweit sie nur von dem Finger berührt werden kann. Nicht unerwähnt darf bleiben, dass Pat., wenn ich auf der Nasenwurzel palpierte und drückte, spontan angab, „er fühle ein eigentümliches Knistern tiefer drinnen."

Über den Nasenbefund liegt mir folgende Äusserung von Herrn Dr. Gerber vor: „In der Nasenhöhle lässt sich nichts mit Bestimmtheit auf eine Nebenhöhlenerkrankung Hinweisendes eruieren. Beide unteren und besonders das vordere Ende der linken mittleren Muschel sind etwas hypertrophisch. Nirgends abnormes Sekret, auch nicht in den Highmorshöhlen, die sich beiderseits bequem sondieren lassen. Die Stirnhöhlen sind nicht zu explorieren, und zwar rechts wegen Septumskoliose, links wegen der Hypertrophie der mittleren Muschel. Nur am Nasendach im Nasopharynx hängt nasopurulentes Sekret, dessen Herkunft nicht klar ist. Luftverdünnung im Naseninnern lockt kein Sekret hervor".

Die Durchleuchtungsversuche mit Vohsen's Apparat liessen die Kiefer- und die Stirnhöhlen völlig dunkel erscheinen.

Am 15. April schritt ich in der Äthernarkose zur Operation und zwar zunächst der rechten Seite. Schnitt wie gewöhnlich mitten im Brauenbogen, von der Nasenwurzel beginnend. Beim Zurückschieben des Periostes fiel seine ungemein innige Adhärenz an dem Knochen auf. Nur mit dem scharfen Rasparatorium war überhaupt eine Trennung zu erlangen. Starke Blutung. Genau unter dem Brauenkopfe Eröffnungsversuch. Bei den ersten Schlägen fährt der schräg-schneidende Meissel durch den dünnen schiefergrau verfärbten weichen Knochen und es dringt deutlich etwas Luft durch die kleine Öffnung, dagegen kein Eiter. Der eröffnete Hohlraum wird für eine abnorm gelagerte Bulla frontalis gehalten und deshalb der Meissel $^3/_4$ cm nach oben und aussen aufgesetzt, um ein einer probatorischen Eröffnung entsprechendes Knochenstück zu entfernen. Die Knochen-

substanz ist hierselbst viel härter, dicker und nicht verfärbt. Als die Abtragung mit der grössten Vorsicht vollendet war, trat uns anstatt der charakteristisch aussehenden Sinusschleimhaut eine ziemlich feste, gelblich weisse Membran entgegen, die wir, obschon jedwede pulsatorische Bewegung vermisst wurde, als Dura mater ansprechen mussten. Bei unserem Patienten lag also, wie somit festgestellt werden konnte, kein Sinus im gewöhnlichen Sinne vor, sondern nur eine rudimentäre Andeutung. Es erschien geraten, vorerst von allen weiteren Manipulationen abzusehen und nur Sorge zu tragen, dass die Verheilung auf der Stelle der freigelegten Hirnhaut möglichst schnell erfolge. Zu dem Zweeke tamponierte ich mit Jodoformgaze die in den rudimentären Sinus führende Öffnung möglichst fest, um jede Infektion von der Nase aus fernzuhalten, schloss die Wundränder über der Dura genauest, liess aber den unteren Teil der Sehnittwunde unvernäht, da ieh die Wegnahme des kranken Knoehens in einigen Tagen nachholen wollte. Die Heilung der Wunde über der Dura erfolgte ohne die geringste Temperaturerhöhung per primam. Keine Andeutung irgend eines cerebralen Symptoms.

Am 29. April nahm ieh die eigentliche Eröffnung des Sinus vor. Verlängerung des Schnittes nach unten bis zum Ligamentum canth. internum. Abhebung des Periostes über dem orbitalen Rande und weit in die Orbita hinein, wobei besondere Vorsieht in der Gegend der Fossa troehlearis geübt wurde. Der Knochen ist in der ganzen orbitalen Ausdehnung des rudimentären Sinus weich und deutlich schiefergrau bis blaugrau verfärbt. Eröffnung in der Mitte der blaugrauen Stelle. Mit der Sonde konnten wir feststellen, dass wir bei der ersten Operation gerade noch das oberste Ende des Sinus getroffen hatten. Dieser war sehr flach (ea. 0,75—1,0 cm), und erstreckte sich von der Incisura supraorbitalis bis zur Sutura fronto-maxillaris einerseits, andererseits vom unteren Rande des Arcus supereiliaris bis $1^3/_4$ cm weit nach hinten in die Orbita hinein. Entfernung der ganzen vorderen und unteren Knoehenwand vom Areus an bis etwa $1^3/_4$ bis 2,0 cm weit in die Orbita, wobei die obere vordere Eeke der Lamina papyraeea mitgenommen ward. Die auskleidende Sehleimhaut war ausserordentlich verdiekt und gewulstet. Im Kavum kein Eiter. Sorgfältige Ausräumung des Sinus und auch der angrenzenden vorderen, mittleren und hinteren, in gleieher Weise veränderten Siebbeinzellen. Schluss der Wunde. Einlegung eines Drains, der indess nicht bis in die Nasenhöhle hindurchgeführt wurde, etwas unterhalb der Trochlea. Bei der nach beendigter Operation vorgenommenen Ausspülung floss die Flüssigkeit in starkem Strahl zur Nase heraus. Bei dem ersten Verbandweehsel indessen, schon am Tage nach der Operation, lief kein Tropfen hierselbst mehr ab, sondern alles durch die Lagestelle des Drain, ein Verhalten, das anhielt bis zur definitiven Heilung. Letztere erfolgte in seehs bis sieben Wochen ohne Störung. Als der Verband weggelassen wurde, klagte Patient erst eine Zeit lang über Doppelbilder, hervorgebracht

durch anormales Funktionieren des Musc. obliquus superior. Im Laufe von etwa 8 Tagen schwanden dieselben aber so vollständig, dass Patient auch bei den forciertesten Bewegungen keine Andeutung von Doppelsehen mehr empfinden konnte. Kosmetisch resultierte keine Entstellung.

Leider zeigten sich die Beschwerden des Patienten nicht völlig und dauernd beseitigt. Wahrscheinlich sind auch noch andere Stellen an den Knochen der Schädelbasis in gleicher Weise erkrankt.

Nr. XIV. Sinuitis pyorrhoica chronica dextr. et sinistr.; Osteoporosis; Radikaloperation.

Emma D., 32 Jahre alt, Arbeiterfrau aus Königsberg.

Die Mutter der Pat. ist brustleidend; Pat. selbst hat als Kind Masern und Scharlach durchgemacht. Schon in früher Jugend hatte sie viel an Schnupfen zu leiden. Sie bekam dann immer Kopfschmerzen, die die Stirn und hauptsächlich derenlinke Seite einnahmen, sich bis nach der Schläfengegend hin erstreckten und sich nicht selten mit Schwindelanfällen verbanden. Rötung und Schwellung der Integumente fehlten, ebenso Schwellung der Augenlider. Das Sehen war nicht deutlich, die Gegenstände erschienen ihr oft „wie verschleiert". Die Nase wurde schliesslich so verstopft, dass durch sie nicht geatmet werden konnte und die Sprache behindert war. Da auch die Kopfschmerzen unerträglich wurden, entschloss sich Patientin auf Anraten ihrer Dienstherrschaft in einer hiesigen Klinik zu einer Operation. Es wurde damals (im Jahre 1883) eine Galvanokausis beider Nasenhälften vorgenommen, die einige Erleichterung brachte. Doch schloss sich auch in den nächsten Jahren jeder Erkältung ein Schnupfen an, dem dann regelmässig starke Kopfschmerzen folgten. Das Sehen war dabei behindert; es war „wie ein Schleier vor den Augen". Diese Anfälle dauerten jedesmal 8—14 Tage; die Schmerzen begannen morgens und dauerten bis gegen Abend, um in der Nacht ganz zu weichen. Besonders heftig waren sie bei excessiven Bewegungen, beim Bücken, Heben etc.

Die letzte Attaque setzte vor vier Wochen ein, auch wieder nach einem heftigen Schnupfen. Die Schmerzen erreichten eine solche Höhe, dass Pat. meinte, „der Kopf gehe auseinander". Selbst des Nachts genügte eine geringe Lageveränderung, um sie anzufachen; beim Bücken befiel Pat. ein Schwindel, so dass sie sich nicht allein wieder aufrichten konnte. Seit drei Wochen sind die Gegend der Nasenwurzel und die obern und untern Lider besonders linkerseits ziemlich stark angeschwollen; die Beweglichkeit des oberen Lides war angeblich freigeblieben.

Nachträglich bemerkt Pat. noch, dass sie sich eigentlich nie habe ordentlich ausschnauben können; wenn sie aber einmal eine grössere

Sekretmenge entleert hätte, seien auch die Kopfschmerzen leichter geworden.

Menstruiert ist sie vom 18. Jahre ab, regelmässig und schmerzlos. Pat. ist verheiratet und hat ein sechs Woehen altes gesundes Kind.

Status vom 10. März 1894. Patientin maeht einen eigentümlichen Eindruck. Sie stiert wie benommen vor sich hin, ist völlig willenlos und apathisch und beantwortet die an sie gestellten Fragen in weinerlichem und klagenden Tone.

Die Gegend der Nasenwurzel ist auffallend verdickt und dadurch das feingeschnittene Gesicht entstellt. Dieselbe Schwellung der Weichteile zieht sich, wenn auch geringer, naeh oben auf die Stirn herauf, seitwärts längs der obern und abwärts längs der untern Augenhöhlenränder bis etwas über die Ineisuren. Die obern und untern Lider sind ödematös, doch frei beweglich; die Haut im Gebiete der teigigen Schwellung ist nieht gerötet. Die Druekempfindlichkeit ist sehr beträchtlich in der Gegend der Radix nasi und etwas darüber zwischen den Augenbrauenköpfen; ferner im innern obern Orbitalwinkel bis herab zum Lig. canthi int. besonders rechterseits, endlich auf dem Orbitalrande und zwar links bis etwa 0,7 cm an die Ineisura supraorbitalis heran, rechts bis hart an diese letztere. Nach oben auf die Stirn zu reicht die Druckempfindlichkeit am weitesten in der Medianlinie und zwar etwa $1^3/_4$ cm. Von diesem höchsten Punkte sinkt sie stetig nach unten bis zu den genannten Stellen am Margo supraorbitalis. Die gedrückten Stellen bleiben nicht wesentlich länger rot als bei normalem Sinus, auch persistiert die Dellenbildung nur minime Zeit. Druck auf die hintere Partie des Thränenbeins und die vordere der Lamina papyracea ist ausserordentlich schmerzhaft.

Beide Augen freibeweglich. O. D. hypm. 1,0. V = $^5/_{7,5}$—$^5/_5$ Schweiger 0,35 bis auf 15 cm. O. S. hypm. 1,0 V = $^5/_{7,5}$ Schweiger 0,45 bis auf 14 em. Hyp. tot. = 2,0 D.

Conjunctivae normal; Pupillen gleich weit und normal reagierend. Die reehte Papille in toto ein wenig röter als die linke. Die Venen beiderseits auffallend stark gefüllt und geschlängelt. Gesichtsfelder weder für weiss noch für Farben eingeschränkt. Geringe Insufficienz der Muse. rect. interni.

Ein negativer Befund in der Nasenhöhle: Schleimhaut normal, nirgends Eiter, keine Hypertrophie, keine Polypen. Eine Sondierung des Sinus frontalis mit der Hartmann'schen Kanüle gelingt nicht (Dr. Gerber).

Die Nasenatmung ist, sowohl reehts wie links möglich, obgleich ersehwert. Patientin bestätigt auch, dass sie bereits seit längerer Zeit wieder durch den Mund atme.

Bei der Durchleuchtung nach Vohsen erscheint die Gegend des rechten wie des linken Sinus frontalis dunkel. Die Highmorshöhle ergiebt rechts einen schwachen Reflexstreifen am unteren Orbitalrande, links kaum die Andeutung eines solehen.

Die Diagnose lautete auf: Empyema sinus frontalis et cellularum ethmoidalium dextr. et sinistr.

Operation am 30. März in Äthernarkose. Eingedenk des vorigen Falles und der absoluten Dunkelheit der Gegend des Sinus bei der Durchleuchtung, modifizierte ich die gewöhnliche Schnittführung in der Weise, dass ich vom oberen Rande des Lig. canth. internum etwa 2 mm nasalwärts von der Crista lacrym. anterior begann und nun genau auf dem Margo orbitalis bogenförmig bis zur oberen Incisur vorging. Lösung des Periostes sowohl nach der Glabella wie nach der Kuppe des Thränensackes zu, und in die Orbita hinein, etwa jederseits 1 cm weit, in der ganzen Ausdehnung des Schnittes. Genau dieselbe schiefer- bis blaugraue Verfärbung des Knochens, dieselbe Weichheit. Eröffnung auf der am meisten verfärbten Stelle. Der kleine Sinus hat genau die Form und Ausdehnung wie bei Fall XIII, erweist sich fast völlig erfüllt von der stark verdickten und gewulsteten, schwefelgelb gefärbten Schleimhaut, welche dem Knochen nur sehr lose anhaftet. Die Grösse des Sinus entsprach nicht ganz der druckempfindlichen Partie, sondern blieb um etwa 0,75 cm hinter dieser zurück, zumal in der Nähe der Mittellinie. Abtragung der vorderen und der porösen, verfärbten orbitalen Knochenwand, sorgfältigste Entfernung der degenerierten Schleimhaut. Da die anstossenden knöchernen Wände der Siebbeinzellen die gleiche Verfärbung darboten, beschloss ich auch diese wegzunehmen und auszuräumen. Zu dem Zwecke musste der obere Teil des Thränensackes samt Periosthülle provisorisch aus seiner Fossa gelöst werden. Bei dem nun möglichen weiteren Einblicke ersehien die Lamina papyracea gleichfalls schmutzig grau, an einzelnen Stellen direkt kariös. Mit der Knochenzange und mit Pincetten gelang es, die ganze kranke Partie abzubrechen und hierauf die in gleicher Weise verdickte Schleimhautauskleidung mittels scharfen Löffels zu beseitigen. Bei der Reinigung der ziemlich grossen Wundhöhle floss die Irrigationsflüssigkeit grösstenteils aus der Nase ab. Genaueste Adaptation der Wundränder. Einlegnng eines Drain, der wiederum nicht bis an die Nase geführt wurde, im inneren oberen Orbitalwinkel. Da die Blutung nur unbedeutend gewesen war, hielt ich es für angezeigt, in derselben Sitzung genau nach der gleichen Methode auch die andere Seite zu operieren. Wir fanden absolut die nämlichen Verhältnisse vor, sowohl was den Knochen, als auch die auskleidende Schleimhaut anbetrifft. Die angrenzenden Siebbeinzellenknochen waren ebenfalls missfarbig, desgleichen die ganze vordere und obere Gegend der Lamina papyracea.

Trotz des doch nicht ganz unbedeutenden Eingriffes befand sich die Patientin bereits am folgenden Tage überaus wohl. Schon nach wenigen Tagen war ihre Gemütsstimmung eine so heitere, dass sie die ganze Klinik belustigte. Sie war und blieb dauernd von ihren Beschwerden befreit. Die Heilung vollzog sich ohne jeden Zwischenfall. Nie wurde auch nur die Andeutung einer Temperatursteigerung beobachtet. Am 12. Mai konnte Patientin geheilt entlassen werden, Jetzt V $= {}^{5}/_{5}$.

Normale Akkommodationsbreite. Ganz normale Papillen, Venen nicht mehr geschlängelt und erweitert.

Eine Zeit lang quälten sehr unangenehme Doppelbilder infolge der veränderten Lagerung der Trochlea und der hierdurch bedingten Funktionsstörung des oberen schiefen Muskels. Indessen verloren sich diese im Laufe von 14 Tagen völlig und für immer. Zweimal, im Juni und im Juli bildeten sich kleine umschriebene Fisteln in der Wunde, ausgehend von unbedeutenden Knochenrauhigkeiten. Auch diese heilten relativ schnell. Keine Andeutung von Epiphora.

Der kosmetische Effekt war ein hervorragender.

II. Nicht operierte, nur klinisch beobachtete Fälle.

Nr. XV. Abscessus sinuum frontalium ex lue.

M. H., 34 Jahre alt, litt wiederholt an heftigen und hartnäckigen Katarrhen der Nasenhöhle. Vor 9 Jahren bekam sie eine überaus schwere Lues, die trotz sorgfältigster Behandlung nicht zum Stillstande kommen wollte. Im Herbste 1890 bemerkte Patientin, dass sich im Anschlusse an einen besonders starken Coryzaanfall eine ungewöhnliche Eingenommenheit des Kopfes, Unlust zu jeder geistigen Beschäftigung und allgemeines Unbehagen ausbildeten. Einige Wochen darauf schwoll erst die rechte, dann die linke Stirngegend bei gleichzeitiger starker Druckempfindlichkeit an, desgleichen die oberen Lider. Letztere hingen stark gerötet und verdickt, schlaff und bewegungslos über die unteren herab. Unter Kataplasmierungen mit Kamillentheeaufguss „ging“ erst rechterseits, dann links die Geschwulst „auf“, es entleerten sich sehr bedeutende Mengen eiteriger Flüssigkeit. Im weiteren Verlaufe nahmen die Lider wieder ihre normale Dicke und Beweglichkeit an, störten nur noch durch ein unangenehmes Ekzem und eine gewisse Verkürzung.

Im April 1891 fand die erste Vorstellung in der Augenklinik statt. Ich konstatierte beiderseits genau unter der Mitte des Orbitalrandes eine feine Fistelöffnung, aus welcher sich mässige Mengen schleimig-eiterigen Sekretes entleerten. Mit der Sonde gelangte man unschwer etwa 0,6 cm hinter der Kante des Margo orbitalis auf rauhen Knochen, nach einigen Versuchen auch durch eine schmale Öffnung in die Sinus frontales. Die Fistelgänge waren von starken Narbenzügen umgeben, die etwas oberhalb des konvexen Tarsusrandes in der Lidhaut endeten und zu einer bedeutenden Verkürzung der Lidsubstanz geführt hatten. Infolge der steten Befeuchtung aus der Fistelöffnung war die Haut exkoriiert und teilweise mit Borken belegt. Da der Lidschluss noch möglich war, wurde in Anbetracht der noch immer rebellischen

Syphilis von der Operation zunächst abgesehen und wurden Jodpräparate innerlich, und Salben gegen das Lidekzem verordnet.

Visus beiderseits normal, die inneren geraden Augenmuskeln im Gleichgewicht, Gesichtsfelder auch für die Farben intakt. Objektiver Befund im Augenhintergrunde normal.

Nr. XVI. Abscessus sinus frontalis sin.; Empyema sinus maxillaris sin.

Wilhelm Sch., 60 Jahre alt, Müller aus Plymouth, Wisconsin. Patient giebt an, vor ungefähr 40 Jahren eine so starke Schwellung der Mandeln und der Zunge gehabt zu haben, dass er letztere nur mit Mühe herausstrecken und wieder in den Mund zurückziehen konnte. Dieser Zustand dauerte 3 Tage. Um jene Zeit bekam er auch eine Entzündung des linken Ohres, die eine starke Eiterung und eine dauernde Schwerhörigkeit im Gefolge hatte. Vor 5 Jahren machte Patient einen akuten Gelenkrheumatismus durch.

Vor 3 1/2 Jahren quälten erhebliche Zahnschmerzen, welche von den oberen Backenzähnen der linken Seite auszugehen schienen. Obgleich keiner davon hohl war, liess sich Patient den hintersten ziehen, den aber der Zahnarzt für gesund erklärte. Die Schmerzen liessen nur eine kurze Zeit etwas nach. Als sie bald darauf wieder die alte Intensität erreicht hatten, liess sich Patient den unteren hintersten Backenzahn extrahieren, der sich gleichfalls als durchaus gesund erwies, mit dem gleichen negativen Erfolge. Patient hatte bei diesen Schmerzanfällen immer das Gefühl, als ob sich die Zähne im linken Oberkiefer höben. Ein Kauen auf dieser Seite war unmöglich.

Im Februar 1890 traten lebhafte Schmerzen in der linken Stirngegend auf, die trotz Verordnung und Einreibung einer Salbe bis zum August nicht schwanden. Im Gegenteil, es gesellte sich eine stetig grösser werdende Schwellung hinzu, die auch das obere Augenlid und die linke Oberkiefergegend mit inbegriff; zumal die Partie unter dem Augenbrauenbogen fiel durch Prominenz auf. Der zu Rate gezogene Arzt ordinierte warme Leinsamenüberschläge, die dann nach 6 Tagen einen Durchbruch und Austritt von vielem Eiter herbeiführten. Die ganz unerträglichen Kopfschmerzen liessen nun wie mit einem Schlage nach, allmählich wurde auch die Sekretion geringer. Die Zahnschmerzen haben sich in ihrer Intensität gegen früher nicht geändert.

Status praesens 14. November 1891: Patient ist ein kräftiger Mann. Das untere Lid des linken Auges ist normal, der Bulbus reizlos. Das obere Lid, welches ein sonst normales Aussehen zeigt, kann weder so hoch gehoben, noch so tief gesenkt werden wie rechterseits. Die Deckfalte besitzt in ihrer Mitte eine feine Fistelöffnung, die jederseits von einem harten Hauthöcker umgrenzt ist. Mit der Sonde ge-

langt man unschwer in den Sinus frontalis, und zwar in einer Entfernung von etwa 0,5 cm hinter dem Orbitalrande. Der Fistelgang ist von starken Narbengewebszügen umschlossen, die teilweise an dem konvexen Tarsusrande ausstrahlen. Aus der Fistel quillt nur wenig schleimig-eitriges Sekret. Die Palpation der unteren, orbitalen Sinuswand ergiebt eine umschriebene Verdickung des Periostes zu beiden Seiten der Fistel, besonders aber nasalwärts, welche bei schon geringem Drucke empfindliche Schmerzen auslöst. Die ganze vordere Sinuswand ist gleichfalls auf stärkeren Druck schmerzhaft, auch bleiben die gedrückten Stellen länger und stärker gerötet als ausserhalb des Sinus.

Das Auge selbst ist völlig normal und sehtüchtig; keine Einengung des Gesichtsfeldes, keine Asthenopie, keine Motilitätsbeeinträchtigung.

Die Inspektion der linken Nase ergiebt eine mässige Rhinitis hypertrophicans mit Schwellung der mittleren und unteren Muschel, ferner einen hyperplastischen Wulst am Septum. Eine Sondierung der Ostien gelingt nicht. Die Atmung durch die Nase ist ganz unbehindert. Auf mehrmaliges Befragen erklärt Patient, dass er im Frühjahre öfter eine Prise Schnupftabak genommen habe zur Erleichterung der quälenden Kopfschmerzen. Diese hätten darauf aber immer nur wenig nachgelassen. Nie habe er hierbei oder auch früher Eiter oder zusammenhängende Sekretmassen durch Schneuzen entleeren können.

Die bis auf den letzten noch vorhandenen linken oberen Backzähne sind anscheinend ganz gesund; drückt man aber auch nur leicht auf den Alveolarfortsatz so werden sie schmerzhaft.

Bei der Durchleuchtung mit Vohsens Apparat erhält man von der linken Oberkiefergegend ein entschieden matteres Licht als von der rechten. An den Stirnhöhlen tritt kein deutlicher Unterschied hervor.

Man wird wohl kaum fehlgehen, wenn man in diesem Falle ein kombiniertes Empyem und zwar der Stirn- und der Highmorshöhle annimmt. Welches von den beiden Leiden länger besteht, konnte ich natürlich nicht mehr mit voller Sicherheit entscheiden; desgleichen nicht, ob das eine die Folge des andern, oder beide durch eine gemeinsame Noxe verursacht sind.

Da Patient unmittelbar vor seiner Rückreise nach Amerika stand, begnügte ich mich, denselben über die Art seines Leidens aufzuklären und an einen seinem Wohnsitz nahen Kollegen zu empfehlen.

Nr. XVII. Empyema sinus frontalis dextr. ex lue.

Wilhelm S., 28 Jahre alt, aus G., machte als Kind von zwei Jahren Scharlach und bis zum siebenten Jahre mehrfache Entzündungen an den Augen durch. Anfänglich konnte er in der Schule alles in der Ferne gut sehen, später bildete sich eine schwache Myopie heraus. Weihnachten 1890 kamen öfter eitrige und blutige Massen aus der

rechten Nase; die sonst nur nach einem Schnupfen und nur zeitweilig vorhandenen Stirnkopfschmerzen der rechten Seite entwickelten sich zu quälender Höhe; dabei schwoll das rechte obere Augenlid an, hing schlaff über das untere herab und konnte nicht gehoben werden. Eine mehrwöchentliche rein lokale Behandlung in einem Krankenhause führte eine allmähliche Besserung herbei, die besonders seit vier bis fünf Wochen erfreuliche Fortschritte machte. Doch bemerkte Pat. seit Weihnachten, also kurz nach dem Beginne der oben erwähnten Erkrankung, eine Abnahme des Sehvermögens auf seinem bis dahin schärfer sehenden rechten Auge, die plötzlich ohne deutliche Zeichen einer Entzündung eingesetzt hatte. Es war ihm „als hülle ein dichter Schleier sein ganzes rechtes Sehfeld ein".

Status vom 7. März 1891.

Schlecht genährtes Individuum. Lues anfänglich in Abrede gestellt. Die Gegend des rechten Sinus frontalis ist etwas gerötet und auf Druck leicht schmerzempfindlich; grösserer Schmerz wird durch Druck auf den nasalen Teil des Arcus superciliaris, sowie auf das Orbitaldach hinter der Incisura ausgelöst. Die gedrückten Stellen bleiben länger und intensiver rot als auf der andern Seite der Stirn. Die Durchleuchtung der Sinus frontales nach Vohsen ergiebt rechts einen auffallend schwachen Reflex. Auch auf dem rechten Jochbeine wird Druck-Schmerz angegeben.

Augenlider beiderseits normal, doch hängt das rechte obere, obzwar unbedeutend, weiter herab als das linke, kann auch nicht so ausgiebig gehoben werden. Ganz geringe Konvergenzstellung. An den völlig reizlosen Augen selbst sind Residuen früherer skrophulöser Ophthalmieen als Hornhauttrübungen zu sehen, linkerseits mehr diffus, rechts hebt sich eine umschriebene gesättigte centrale Opacität ab. Bulbus sinister im übrigen ohne weitere pathologische Veränderungen und bei einer Myopie von 3,0 Dioptrien einen Visus von $^3/_{24}$ erreichend; Bulbus dexter zeigt genau der erwähnten Korneatrübung gegenüber eine kleine punktförmige vordere Polarkatarakt und konzentrisch um dieselbe einzelne kleine rostbraune Pigmentfleckchen auf der Vorderkapsel, ferner neben diffusen flockigen Trübungen im Glaskörper in dessen oberer Hälfte einen hanfkorngrossen, aber unregelmässig gestalteten schwarzen fixen Körper von dem aus nach verschiedenen Richtungen schwarze Streifen ausgehen. Einzelne derselben hängen, wie mit Zuhilfenahme verschieden starker Konvexgläser im aufrechten Bilde deutlich wurde, direkt mit einer ausgedehnten, nicht scharf abzugrenzenden Ablösung der unteren Netzhaut zusammen. Papille und Hintergrund nur ganz verschwommen wahrzunehmen, kleines Staphylom. Myopie von 3—4 Dioptrieen; Tn — 1; S = Erkennen von Fingern in 1 m in unterer Gesichtsfeldhälfte.

Die weitere Untersuchung ergab neben einem Ulcus rotundum des Septum narium eine sehr starke Schwellung der Muscheln, besonders der rechten mittleren, und syphilitische Mittelohrveränderungen.

Da Pat. nunmehr auch eine luetische Infektion eingestand, wurde er einer entsprechenden Therapie unterworfen und angewiesen, täglich Ausspülungen der Nasenhöhle mit physiologischer Kochsalzlösung und und darauf mit Haller Jodwasser vorzunehmen. Anfang April hatten die Stirnkopfschmerzen, sowie auch die Druckempfindlichkeit der vorderen Sinuswand fast völlig nachgelassen. Dagegen stellte sich eine zunehmende Schmerzhaftigkeit in der Gegend des rechten Processus mastoideus, spontan, wie insbesondere auf leichten Druck, ein, der bald eine erhebliche Anschwellung folgte. Zur Beseitigung des offenbar eitrigen Prozesses translozierten wir Pat. in die Ohrenklinik und führten nach Heilung des vorgenommenen Eingriffs die antiluetische Behandlung noch einige Zeit weiter.

Bei der Entlassung waren die subjektiven Empfindungen und die objektiven Zeichen der Stirnhöhlenaffektion völlig geschwunden. Auch stellte sich bei der Anwendung des Vohsen-Apparates nunmehr eine bessere Durchleuchtbarkeit heraus, obschon noch ein Unterschied zwischen rechter und linker Seite wahrnehmbar war.

Nr. XVIII. Sinuitis blenno-pyorrhoica.

Gottlieb Tr., 39 Jahre alt, aus Jena, hat schon seit langer Zeit an Schnupfenanfällen zu leiden. In den letzten Jahren waren dieselben besonders heftig und lang dauernd, auch gesellten sich anhaltende Stirnkopfschmerzen, zumal rechterseits, hinzu. Gemeinhin machten ihn diese Attaquen aber nicht arbeitsunfähig. Nur seitdem Pat. im Herbst 1890 von einer sehr starken Influenza befallen worden war, wollte die Nase gar nicht mehr ganz frei werden, auch erreichten die Kopfschmerzen leicht einen hohen Grad. Eine neuerliche Koryza von etwa acht Tagen steigerte die Schmerzen bis zum unerträglichen. Vor zwei Tagen gesellte sich ein deutliches Hervortreten des rechten Augapfels hinzu, das indes wesentlich zurückging, als sich am Abend ein sehr beträchtliches Nasenbluten einstellte. Eines nennenswerten Trauma gegen die Stirn- oder Schläfengegend vermag sich Pat. nicht zu entsinnen. Durch die Augenerscheinung beängstigt, kam er am 12. Mai in die Jenenser Augenklinik. Wir notierten folgenden Befund:

Die Gegend der Stirn ist weder ödematös noch gerötet. Sowohl beim Klopfen wie Drücken erweist sich die vordere und untere Wand des rechten Sinus frontalis schmerzhaft. Die Deckfalte des rechten oberen Lides ist verstrichen, das ganze Lid hängt ein wenig herab und giebt dem Auge einen müden Ausdruck. Die Beweglichkeit ist nicht nachweisbar eingeschränkt, wenngleich Pat. betont, dass ihm die forcierte Hebung eine unangenehme Empfindung bereite. An den Muskeln des Auges, insbesondere am Rectus superior keine Funktionsbehinderung nachweisbar. Beide Augen völlig normal bezüglich Visus, Gesichtsfeld, Farbenempfindung, Akkommodation, Irisreaktion und Aussehen des Hintergrundes, in specie der Papillen.

Die Durchleuchtung nach Vohsen lieferte rechts einen weniger kräftigen Reflex als links, doch war die Differenz nicht derart, dass der Verdacht ausgeschlossen erschien, es sei dieselbe vielleicht bloss durch eine andere Konfiguration des Sinus bedingt.

In der Nasenhöhle lagen die gewöhnlichen Veränderungen der Rhinitis hypertrophicans mit hochgradiger Schwellung der mittleren Muschel vor. Hervorquellen von Eiter aus dem Canalis naso-frontalis konnte nicht bemerkt werden.

Die anamnestischen Momente, die Protrusio bulbi, die Druckempfindlichkeit der vorderen und unteren Wand und bei letzterer wiederum an der charakteristischen Stelle hinter der Incisura supraorbitalis, wie noch nachgetragen werden muss, sicherten mir die Diagnose: Entzündung der Mukosa der rechten Stirnhöhle mit Erguss einer schleimigen oder schleimig eiterigen Masse.

Nr. XIX. Sinuitis blenno-pyorrhoica.

W. B., 13 Jahre alt, aus Jena, klagt seit einigen Monaten über sehr starke Stirnkopfschmerzen, die zumal bei geistiger Beschäftigung unerträglich werden und jedes Arbeiten unmöglich machen.

Der für sein Alter nicht gerade sehr entwickelte, anämische Knabe giebt an, häufig und schon seit Jahren an Schnupfenanfällen zu leiden. Nach der Influenza im Herbste 1890 sei die Nasenverschwellung besonders hochgradig gewesen, habe auch entgegen den früheren Attaquen sehr weit oben in der Nase gesessen und komme bei jedem starken Winde oder Temperaturwechsel leicht wieder. Seitdem quäle ihn fast beständig ein eigentümliches Gefühl der Völle und Eingenommenheit des Kopfes. Das Erfassen und Lernen falle ihm wesentlich schwerer als früher, auch vergesse er schneller und sei unbesinnlicher. Seine Lehrer erhöben daher in neuester Zeit nicht selten den Vorwurf der Zerstreutheit und Zerfahrenheit, obschon er sich angestrengtest bemühe, den Anforderungen gerecht zu werden. Zu Zeiten besonderer Schmerzhaftigkeit, die stets mit einer Steigerung seines Stockschnupfens koincidiere, habe er, vorwiegend früh oder während des Vormittags, die Empfindung, als seien seine Augenlider schwerer und könnten nicht so weit, wenigstens nicht ohne besonderen Willensimpuls, gehoben werden wie ehedem. Bei angestrengtem längeren Arbeiten gesellen sich dann unangenehme Empfindungen an den Augen hinzu, es trete ein kräftiges Thränen auf, vereint mit Lichtscheu. Die Mutter glaubte der ganzen Krankheit durch eine Brille abhelfen zu können und führte mir deshalb den Knaben zu.

Die Untersuchung der Augen am 16. Februar 1891 ergab eine geringe Refraktionsanomalie, geringe Insufficienz der Interni, volle Sehschärfe und intakte Farbenwahrnehmung. Die Gesichtsfelder sind beiderseits nach innen um 10^0, nach aussen, oben und unten und zwar an-

nähernd gleichmässig, um 15 — 20° für weiss und Farben konzentrisch eingeengt. Die Gegend der Stirn zeigt keinerlei Schwellung oder Rötung. Dagegen sind die vorderen und unteren Wände der Sinus frontales sehr charakteristisch auf leichtes Beklopfen wie auf mässigen Fingerdruck, besonders rechts, schmerzempfindlich. Die Deckfalte des rechten oberen Lides war verstrichen, das ganze Lid machte den Eindruck einer leichten ödematösen Schwellung, ein Verhalten, welches die Mutter schon öfter beobachtet haben will, sowohl auf der rechten wie auf der linken Seite. Nach ihrer Angabe sei die leichte Lidverdickung immer auf der Seite bemerkt worden, wo der stärkere Stirnkopfschmerz gewesen sei. Auch habe der Knabe zeitweise geäussert, dass ihm der forzierte Blick nach oben Unbequemlichkeiten, ja leichten Schmerz bereite. In dem beiderseits sonst ganz normalen Hintergrunde fiel eine relativ starke Füllung und Schlängelung der Venen auf und nächst der Papille auf, ohne dass man diese schon als pathologisch hätte bezeichnen müssen. Die Untersuchung nach Vohsen ergab keine Differenz beider Sinus, auch nicht im Vergleich mit denen anderer gleichalteriger Knaben. Die Inspektion der Nase lieferte das Bild der allgemeinen Schleimhautschwellung, besonders an den mittleren und unteren Muscheln, des starken Rachenkatarrhs und der chronischen Hypertrophie der Mandeln.

Ich diagnostizierte auf Basis dieses Befundes eine Sinuitis blennopyorrhoica beiderseits infolge Influenza.

Nr. XX. Sinuitis blenno-pyorrhoica.

Minna D., 19 Jahre alt, aus Weimar, weiss sich keiner besonderen Krankheiten, abgesehen von Masern und Röteln, zu erinnern. Ihre Eltern und Geschwister leben und sind gesund. Sie selbst hat sich von je her sehr leicht erkältet und dann stets einen tüchtigen Schnupfen bekommen. Die linke Nasenhälfte war dabei gewöhnlich stärker verschwollen, als die rechte. In den letzten Jahren bildete sich ein sogenannter Stockschnupfen heraus, der, wenn eine neue Erkältung eingewirkt hatte, auch mit quälenden Stirnkopfschmerzen verbunden war. Seit dem Influenza-Anfalle im Frühjahre 1891 hat Patientin über ein stetes Eingenommensein und über Völle des Kopfes zu klagen, sie behauptet ferner aufgeregter, nervöser und ängstlicher geworden zu sein, auch schlechteren Schlaf und Appetit zu haben.

Im September steigerten sich diese Empfindungen noch anlässlich einer frischen Koryza. Zudem entwickelten sich überaus heftige Schmerzen in der linken Stirn- und Kopfhälfte. Wie das Auge sich dabei verhalten habe, weiss Pat. nicht anzugeben, nur erinnert sie sich, dass sie sehr lichtscheu gewesen sei und eine gewisse Schwere im Auge gefühlt habe.

Vor kurzem bemerkte sie zufällig, dass sie mit ihrem linken Auge

sehlechter sehe. Sie brachte dies mit den Kopfschmerzen in Beziehung und suchte Rat in der JenenserAugenklinik im November 1891.

Keinerlei Rötung oder Schwellung auf der linken Stirnhälfte. Sowohl vordere wie untere Wand, letztere an der schon so oft hervorgehobenen Stelle hinter der Ine. supraorb., auf leichten Fingerdruck recht sehmerzempfindlich. Oberes Lid von normalem Aussehen und von normaler Beweglichkeit. Auge reizlos, besitzt einen zusammengesetzten hypermetropischen Astigmatismus und mit den korrigierenden Gläsern eine Sehsehärfe von $^4/_9$ (?). Beträchtliehe Insufficienz der Interni. Pupillenreaktion ist prompt; im Hintergrunde ausser einer etwas stärkeren Füllung der Venen alles völlig normal. Keine nennenswerte Einsehränkung des Gesichtsfeldes.

Verbogensein des Septum narium nach der linken Seite. Allgemeine Sehwellung der Sehleimhaut. Die mittlere Muschel liegt der Scheidewand an und erseheint zumal an ihrer vorderen Hälfte durch die Wülste förmlich gelappt.

Nr. XXI. Sinuitis blenno-pyorrhoica.

Karl K., 39 Jahre alt, Postbeamter aus Königsberg, giebt an, dass seine lebenden Familienmitglieder alle gesund sind, dass von den Verstorbenen keines an chronisehen ansteckenden Erkrankungen gelitten habe. Er selbst will von den gewöhnlichen Kinderkrankheiten versehont geblieben sein.

Im 8. Jahre fiel er mit der Stirn aufs Eis, ohne sich erheblich zu verletzen, verspürte aueh danach keinerlei krankhafte Folgen.

Seit seinem 10. Jahre leidet Patient an Kopfschmerzen, die zwar in ihrer Art und Ausdehnung weehselten, aber nie auf lange Zeit versehwanden. Die Schmerzen hatten bis zum 14. Jahre einen dumpfen Charakter und nahmen meist den ganzen Kopf ein. Mitunter steigerten sie sieh so sehr, dass Pat. ermattet niedersank, auch erbreehen musste. Während seiner Lehr- und Gesellenzeit als Fleischer war er gezwungen, sieh sehroffen Temperaturweehseln häufig und relativ ungeschützt auszusetzen, was sehr oft einen Sehnupfen zur Folge hatte. Gewöhnlich stellten sieh damit Kopfschmerzen ein, die naeh und naeh an Intensität zunahmen, sogar heftiges Brechen verursachten. Der Zustand dauerte gewöhnlieh einen ganzen Tag und besserte sich erst dann, wenn das Bett aufgesucht und eine ruhige Rückenlage beobaehtet wurde.

Im 21. Jahre wurde Pat. Soldat; er gewöhnte sieh nun allmählich an den Temperatur- und Witterungswechsel und fühlte sein Leiden sich bessern.

1885 wurde sein linkes Auge krank und maehte eine sechswöchentliche Behandlung im Lazareth erforderlich. Das Auge war

damals gerötet und thränte sehr leicht. Schliesslich wurde Patient geheilt entlassen und fühlte sich eine Zeit lang ziemlich wohl. Jedoch bald stellte sich der frühere Schnupfen bei jeder geringen Erkältung und mit ihm die Kopfschmerzen wieder ein. Letztere nahmen fortan ihren Ausgang vom linken Auge und strahlten nach dem Scheitel und linken Ohre hin aus. Sie machten sich dann durch Stechen und Pochen bemerklich, von geringen Graden bis zu ganz unerträglicher Stärke. 1887 wurde Pat. längere Zeit an einer linksseitigen Ohrentzündung behandelt. Eine völlige Heilung wurde nicht erzielt; vielmehr leidet er seitdem nun auch an Schmerzen, die vom linken Ohr ausgehen und sich gewöhnlich mit den Stirnschmerzen vereinigen. Die Empfindlichkeit gegen Temperaturwechsel hat sich derart gesteigert, dass nicht der geringste Zug ertragen wird. Setzt unser Kranker sich dennoch einem solchen aus, so wird er sogleich von jenen Schmerzen befallen, die zwar vergehen, wenn er ins Warme kommt, wenn dies nicht möglich ist, sich aber so steigern, dass er hinzustürzen droht. Er erzählt, dass ihm bei solch einem Unfall die Beine zittern und er nur von andern geführt gehen kann, um ein Ruhelager aufzusuchen und sich durch Schlaf von der Erschöpfung zu erholen.

Derartige Anfälle, einzelne mit Vomitus verbunden, sind in den letzten Jahren in Zwischenräumen von etwa 4—5 Wochen aufgetreten.

Status praesens: 19. Oktober 1893.

Am linken Auge und dessen Umgebung ist etwas von der Norm Abweichendes nicht zu sehen. Pupillen, Visus, Gesichtsfelder normal. Die Bewegungen des Auges und der Lider sind völlig ausgiebig und ohne Beschwerden ausführbar.

Beklopft man die vordere Wand der linken Stirnhöhle, so fällt der rechten gegenüber eine erheblich grössere Empfindlichkeit auf, die sich auf Druck mit dem Finger bis zur Schmerzhaftigkeit steigert. Besonders ausgezeichnet ist eine Stelle nahe der Mittellinie am obern Rande des Arcus superciliaris. In gleicher Weise schmerzempfindlich ist die untere knöcherne Wand des Sinus. Mittelst Vohsens Durchleuchtung stellt sich keine wesentliche Verschiedenheit zwischen beiden Stirnhöhlen heraus.

Die Nase ist in mässigem Grade schief, nach links gerichtet, das linke Nasenloch kleiner. Septum sehr deutlich nach links verbogen. Die Schleimhaut des Nasenbodens in geringem Grade geschwellt und gerötet. Die Schleimhaut der Muscheln, besonders der mittleren stark hyperplastisch; sie legt sich in kleine Fältchen und könnte leicht breit aufsitzende Polypen vortäuschen.

Nach Bepinselung der Muscheln mit Kokain gewinnt man einen Einblick zur Riechspalte und findet diese frei.

Die Rachenschleimhaut ist gleichfalls gerötet und geschwellt. Die linke Tubenmündung wird von einem geringen Schleimhautwalle umgeben.

An den Trommelfellen findet sich nichts Krankhaftes.

Nr. XXII. Empyema sinus front. dextr.

August B., 30 Jahre alt, Faktor aus Königsberg. Patient ist frei von hereditärer Belastung. In frühester Jugend will er stets gesund gewesen und angeblich auch von den gewöhnlichen Kinderkrankheiten verschont geblieben sein.

Vom 14. Jahre ab litt Pat. an heftigen Kopfschmerzen. Diese traten in einem Frühjahr ziemlich plötzlich auf, ohne dass er eine besondere Veranlassung dafür wüsste. Hauptsächlich befallen war die Stirn, doch strahlten die Schmerzen auch bis in den Hinterkopf aus. Sie währten ununterbrochen, bis eine gleichmässige Wintertemperatur anhob; bei den ersten nasskalten Frühjahrstagen exacerbierten sie aber mit erneuter Heftigkeit. Pat., der damals als Knecht diente, gewöhnte sich gewissermassen an die Schmerzen, suchte auch keinen Arzt auf, wohl in der Furcht, seinen Dienst zu verlieren, wenn er als krank gelte. Unerträglich aber wurden ihm die Schmerzen stets, wenn er sich bückte. Dann vermochte er es kaum auszuhalten, „es war ihm wie Feuer vor den Augen". Während der Zeit litt er sehr oft an heftigem Schnupfen; eine Rötung oder Anschwellung in der Stirngegend soll nicht aufgetreten sein.

Nach einigen Jahren liess die Heftigkeit der Schmerzen nach und Pat. fühlte sich verhältnismässig wohl. Dafür hatte er aber jetzt über Thränenträufeln namentlich des rechten Auges, zu klagen.

Im Frühjahr 1883 stellte sich, nachdem Pat. vorher wieder einen tüchtigen Schnupfen gehabt hatte, auf einmal neuerdings Stirnkopfschmerz ein, der an Heftigkeit so zunahm, dass am zweiten Tage bereits das Bett aufgesucht werden musste. Am vierten Tage liessen die Schmerzen nach; es trat ein Masernausschlag auf, der nach 12 Tagen verschwand. Seitdem blieb eine starke Bindehautentzündung mit reichlicher Sekretion zurück. Während seiner Militärdienstzeit liess diese zwar nach, ein leichtes Thränenträufeln aber verblieb bis heute.

In den späteren Jahren hatte Pat. wieder ziemlich regelmässig in jedem Frühjahr und Herbst seine Kopfschmerzattaque zu überstehen, stets im Anschluss an einen stärkeren Schnupfen. Die Schmerzen lokalisierten sich jetzt scharf auf die rechte Stirnseite. Rötung oder Anschwellung der Integumente soll auch jetzt nicht vorhanden gewesen sein, dagegen kam es Pat. vor, als sei das obere rechte Augenlid angeschwollen. Er konnte dasselbe nicht ordentlich heben, auch war es ihm häufig dunkel vor den Augen. Die Schmerzen dauerten jedesmal ein bis zwei bis drei Wochen.

Aus der Nase, deren rechte Hälfte oft vollständig verstopft war, entleerte sich viel schleimig eiteriges oder auch rein eiteriges Sekret. Antipyrin und andere Nervina vermochten selbst in grossen Quantitäten keine Linderung zu schaffen.

Vor seehs Tagen trat der letzte Anfall auf, nachdem wie gewöhnlich acht Tage vorher eine sehr starke Koryza eingesetzt hatte. Entleerung massenhaften eiterigen Sekrets durch Nase und Mund. Das rechte Augenlid konnte nicht ordentlich gehoben werden, es war schwer und etwas herabgesunken. Pat. hatte Flimmern vor dem Auge, auch bemerkte er eine Zeit lang Doppelbilder, welche, nach den bestimmten Angaben zu urteilen, auf einer Parese des rechten Musc. obliquus sup. beruhen mussten.

Status vom 28. November 1893:

Es besteht an beiden Augen bei einer Hyp. von 1,0 D. V = $^5/_5$, desgleichen bei beiden eine etwa gleiche konzentrische Einengung des Sehfeldes, sowohl für weiss, wie für Farben. Dieselbe beträgt 15—18°. Geringe Insuffizienz der Interni. Sonst sind die Augen ganz normal bis auf erhebliche Schlängelung und Verbreiterung der Venen bei guter Begrenzung der Papillen. Bei der Palpation stellt sich die ganze vordere, vielleicht ein wenig prominentere Wand des rechten Sinus als mässig, der Orbitalrand und die untere Wand, zumal an den beiden charakteristischen Stellen als überaus druckempfindlich heraus. Druck auf das Thränenbein und die vordersten Teile der Lamina papyracea, etwa in der Höhe des Lig. canthi int. erzeugen keine Schmerzen. Die Stirn ist ein wenig ödematös, desgleichen das obere Augenlid, bei dem die Deckfalte verstrichen erscheint. Hebung ad maximum möglich, ebenso Rollung des Bulbus nach oben. Doppelbilder sind auch mit farbigen Gläsern nicht hervorzurufen.

Der Nasenbefund war nach der freundlichen Mitteilung des Herrn Kollegen Gerber folgender: Die rechte untere Muschel ist besonders hinten kolossal verdickt und verlegt die rechte Choane fast ganz; auch die Schleimhaut des Septum ist auf dieser Seite hypertrophisch (lässt sich mit der Sonde eindrücken). Im übrigen sieht man nicht fötiden Eiter an der untern Muschel, der sich nach Ausspülung und auf Luftverdünnung nicht sofort erneuert.

Nr. XXIII. Empyema sin. front. dextri.

Robert R., 30 Jahre alt, Faktor aus Königsberg, giebt an, dass sein Vater noch lebe und gesund sei, die Mutter an unbekannter Krankheit gestorben sei. Letztere habe lange Jahre hindurch an heftigen Kopfkrämpfen gelitten, die auch das Auge sehr beeinflussten und sie häufig ans Bett fesselten. Sämtliche Geschwister des Patienten sind schon in früher Jugend gestorben.

Patient selbst hat mehrere Kinderkrankheiten, wie Masern, Scharlach, ferner im Alter von 16 Jahren eine dreiwöchentliche Augenerkrankung durchgemacht. Seit langer Zeit leidet er leicht an Schnupfen, der alsdann bald nur eine, bald auch beide Nasenhälften zuschwellen lässt.

Im Dezember des Jahres 1887, kurz nach beendeter Militärdienstzeit, erkrankte Patient eines Vormittags plötzlich unter Frostgefühl und Hitze. Er bekam heftige stechende Kopfschmerzen besonders in der Stirngegend, die 4 Tage lang anhielten. Auf Anraten seiner Mutter, die meinte, er hätte das von ihr geerbt, machte Patient Einreibungen mit Senfspiritus, doch ohne Erfolg. Seit diesem ersten Anfall begannen die Schmerzen sich häufiger einzustellen und zwar meist im Frühjahr und Herbst. Immer ging ein starker Schnupfen voraus, zu dem Erkältungen, denen sich Patient häufig aussetzen musste, den Anlass gaben. Die Schmerzen begannen in der ersten Zeit ziemlich regelmässig, nämlich Vormittags gegen 10 Uhr, steigerten sich bis Mittag zu ausserordentlicher Höhe, und klangen erst gegen Abend ab, um während der Nacht völlig zu schwinden. Der Schmerz war besonders heftig, wenn Patient sich bückte, am ehesten erträglich, wenn er den Kopf auf seinen Arm gelegt ruhig hielt. In den ersten Jahren betrug die Dauer eines Anfalls circa 8 Tage. Während der Anfälle selbst fühlte Patient sich so elend, dass er nicht arbeiten konnte; dabei schmerzte ihm auch das rechte Auge heftig, es war, als wollte ihm dasselbe aus dem Kopfe treten. Therapeutisch wurden zunächst allerlei Hausmittel versucht, dann der Reihe nach die grosse Zahl der Nervina, natürlich ohne jeden dauernden Erfolg.

Vor etwa $^3/_4$ Jahren erforderte ein sehr heftiger rechtsseitiger Zahnschmerz die Extraktion des zweiten oberen Praemolaris.

Der letzte Schmerzanfall begann 14 Tage vor Weihnachten und dauerte bis Neujahr. Im Laufe der Zeit hatte sowohl die Dauer einer jeden Attaque, wie die Nachhaltigkeit der Schmerzen zugenommen. Schon früh morgens setzten jetzt, wenn Patient aufgestanden, die heftigsten Schmerzen ein und steigerten sich derart, dass oft halbe Tage lang nicht gearbeitet werden konnte. Auch stellten sich öfters leichte Fieberanfälle, Frost und Hitze ein.

Patient kommt am 16. Januar 1894 wegen eines Fremdkörpers in die königl. Augenklinik. Bei der ophthalmoskopischen Untersuchung fallen die stark gefüllten und etwas geschlängelten Venen, besonders der rechten Papille auf. Die rechte Stirngegend ist nicht prominenter, auch nicht gerötet und nicht ödematös. Dagegen erweist sich die vordere Sinuswand auf Druck und leichtes Klopfen sehr ausgesprochen schmerzempfindlich; desgleichen die untere und zwar besonders wieder hinter der Incisura supraorbitalis. Das obere Lid ist nicht ödematös. Auge reizlos und bis auf die auffällige Schlängelung und starke Füllung der Venen normal, ebenso die Seh-

schärfe und die Farbenwahrnehmung. Die Gesichtsfelder beider Augen ergeben für weiss annähernd intakte Grenzen, für rot-grün hingegen hochgradige konzentrische Einschränkung. Mässige Insufficienz der Interni.

Die Untersuchung der Nase ergiebt rechterseits hypertrophische Rhinitis mit Schwellung der Muscheln, besonders der mittleren, die Sondierung des Canalis naso-frontalis ist nicht ausführbar.

Da sich Patient zur Zeit wieder leidlich befindet, ausserdem in seiner Stellung nicht gut abkömmlich ist, ist er einer auf sein Sinusleiden gerichteten Therapie vorerst abgeneigt.

Nr. XXIV. Empyema sinus frontalis sin.

Albrecht Sp., 39 Jahre alt, aus Königsberg, stammt aus ganz gesunder, jedenfalls tuberkulosefreier Familie, überstand als Kind die Masern, im 25. Jahre einen Typhus abdominalis. Eine äussere Verletzung am Kopf erlitt er nie.

Vor vier Jahren erkrankte Pat. an Influenza. Seitdem leidet er an starkem, insbesondere linksseitigem Schnupfen, der bei gleichmässig wärmerem Wetter nahezu völlig schwindet, jedoch bei jedem Witterungswechsel ziemlich heftig wiederkehrt; auch Halsschmerzen und Schluckbeschwerden pflegen sich dann einzustellen. Zeitweise besitzt das Sekret aus der Nase einen fötiden Geruch.

Seit zwei Jahren haben sich Kopfschmerzen hinzugesellt. Diese beginnen meist morgens über dem linken Auge, setzen sich auf die ganze linke Kopfhälfte fort und schwinden gegen Abend; sie sind dumpfer, auch hämmernder Natur. Bei jeder leichten Exacerbation des Schnupfens treten sie attaquenweise mit verstärkter Intensität auf; mit dem Nachlassen dieses nach drei bis fünf Tagen vermindern auch sie sich. Ein besonders heftiger derartiger Anfall befiel Pat. im Juli 1893, wo er vor Schmerzen weder Tag noch Nacht schlafen und nur durch stärkere Dosen von Antineuralgicis etwas Linderung erreichen konnte. Während des letzten milden Winters ging es erträglich; nur im Januar kam eine leichte Attaque. Dieselbe ist zur Zeit fast ganz abgeklungen, so dass jetzt eigentlich nicht mehr von Kopfschmerzen, sondern nur von einer gewissen Eingenommenheit und Schwere gesprochen werden kann.

Status vom 8. März.

Pat. besitzt eine sehr prominente Stirn. Die Haut auf derselben weder gerötet noch ödematös. Bei leichtem Druck mit dem Finger erweist sich linkerseits die ganze vordere, sowie die untere Sinuswand, — letztere besonders deutlich an den beiden charakteristischen Stellen — schmerzhaft. Die gedrückten Stellen bleiben länger und stärker gerötet als auf der rechten Seite. Die Beweglichkeit des linken obern Lides und des Bulbus ist völlig frei. Bei der Durchleuchtung

mit Vohsens Apparat bleibt die Gegend des linken Sinus fast ganz dunkel, während rechterseits der normale Reflex sichtbar wird.

Die Augen besitzen normale Spannung und Pupillenreaktion $V = {}^5/_5$. Gleichgewieht. Hintergrund absolut normal. Gesichtsfelder (für weiss, rot, grün, blau aufgenommen) beiderseits annähernd gleich und der Norm entspreehend.

Die Exploration der Nase, dureh Kollegen Gerber vorgenommen, ergiebt:

„Sehwellkörperhyperplasie beider unteren Museheln, geringe polypoide Hyperplasie des vorderen Endes der linken mittleren Muschel, kein abnormes Sekret, aueh nicht nach Luftverdünnung, nirgends kranke Knochen nachzuweisen, Sondierung der Stirnhöhlen nieht ausführbar."

Pat. kann sieh zunäehst noeh nieht zu einer methodisehen nasalen Behandlung entsehliessen.

Verlag von J. F. Bergmann in Wiesbaden.

Soeben erschien:

Die Retina der Wirbelthiere.

Untersuchungen

mit der

Golgi-Cajal'schen Chromsilbermethode und der Ehrlich'schen Methylenblaufärbung.

Nach Arbeiten

von

S. Ramon y Cajal,
Professor der Histologie an der medic. Fakultät zu Madrid.

In Verbindung mit dem Verfasser zusammengestellt, übersetzt und mit Einleitung versehen von

Dr. Richard Greeff,
Privatdozent für Augenheilkunde an der Universität zu Berlin.

Mit 7 Tafeln und 3 Abbildungen im Text.

Preis Mk. 18.60.

Inhalt:

Vorwort von Richard Greeff. — Einleitung und Litteraturübersicht von Richard Greeff. — Allgemeines (und das folgende nach Ramon y Cajal). — Untersuchungsmethoden. — **I. Die Retina der Knochenfische (Teleostier)**: die Sehzellenschicht; die Schicht der Körner der Sehzellen; die äussere plexiforme Schicht; die Schicht der horizontalen Zellen; die Schicht der bipolaren Zellen; die Schicht der amakrinen Zellen oder der Spongioblasten Müller's; die innere plexiforme Schicht; die Ganglienzellenschicht; die Optikusfaserschicht; die Müller'scheu Zellen oder Stützfasern. — **II. Die Retina der Frösche (Batrachier)**: die Schicht der Sehzellen; die Schicht der Körner der Sehzellen; die äussere plexiforme Schicht; die Schicht der horizontalen Zellen; die Schicht der bipolaren Zelleu; die Schicht der amakrinen Zellen; die Ganglienzellenschicht; die Optikusfaserschicht; die Neurogliazellen. — **III. Die Retina der Reptilien**: die Stäbchen- und Zapfenschicht; die Schicht der Körner der Sehzellen; die äussere plexiforme Schicht; die Schicht der horizontalen Zellen; die Schicht der bipolaren Zellen; die Schicht der amakrinen Zellen; die Schicht der Ganglienzellen; die Optikusfaserschicht; die epithelialen Zellen. — **IV. Die Retina der Vögel**: die Sehzellenschicht; die Schicht der Körner der Sehzellen; die äussere plexiforme Schicht; die Schicht der horizontaleu Zellen; die Schicht der bipolaren Zellen; die Schicht der amakrinen Zellen; die Ganglieuzellenschicht; die Optikusfaserschicht; die epithelialeu Zellen. — **V. Die Retina der Säugethiere**: die Sehzellenschicht; die Schicht der Körner der Sehzellen; die Schicht der horizontalen Zellen; die Schicht der bipolaren Zellen; die Schicht der amakriuen Zellen; die Ganglienzellenschicht; die Optikusfaserschicht; die Neuroglia. — Die Fovea centralis: bei den Sperlingsarten; beim Chamaeleon. — Die Entwickelung der retinalen Zellen. — Allgemeino Schlüsse. — Erklärung der Tafeln.

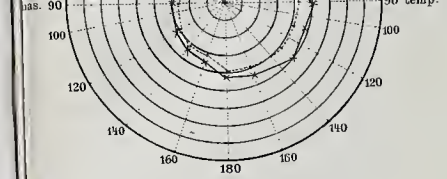

Emilie H. 26 Jahre alt.
Empyema sinus max. dextr. et sin. dentalen Ursprungs

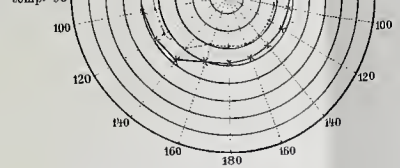

Frl. Ad. 25 Jahre alt. Empyema sin. front. sin.

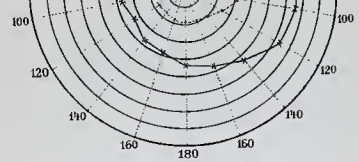

Adolf T. 58 Jahre alt. Empyema sin. front. dextr.
Vergl. Beobachtung XII.

IV. Rechtes Auge.

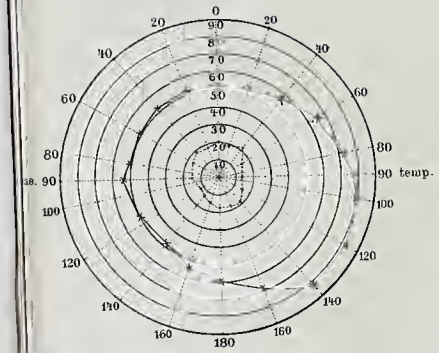

Frau Julianne Sch. 44 Jahre alt.
Empyema sin. max., frontal. et ethmoid. dextr.

V. Rechtes Auge.

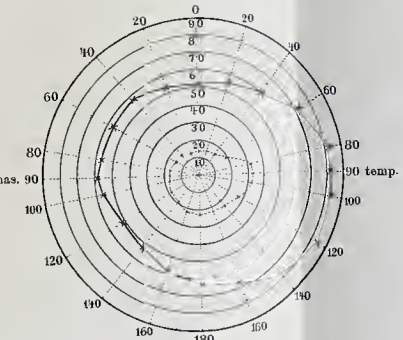

Robert R. 30 Jahre alt. Empyema sin. front. dextr.
Vergl. Beobachtung XXIII.

VI. Linkes Auge.

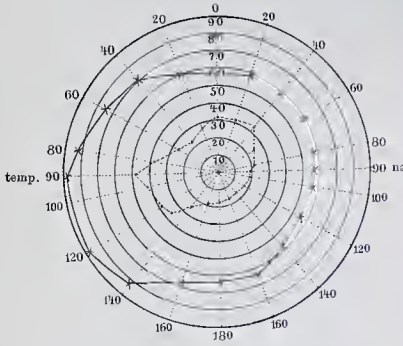

Frau Sp. 25 Jahre alt. Emp. sin. front. sinistri ex Lue.
Vergl. pag. 27, 28.

Die ausgezogene Linie giebt die Gesichtsfeldgrenze für Weiss, die punktirte diejenige für Roth an.

KGL. UNIVERSITÄTSDRUCKEREI VON H. STÜRTZ, WÜRZBURG.